

# ALTERAÇÕES DECORRENTES DO ENVELHECIMENTO PODEM IMPEDIR A IDENTIFICAÇÃO DE INDIVÍDUOS SUBMETIDOS A RADIOGRAFIAS DA COLUNA LOMBAR? POTENCIAL CONTRIBUIÇÃO DA AVALIAÇÃO RADIOLÓGICA PARA A ATIVIDADE FORENSE\*

Sílvia Falcão de Oliveira<sup>1</sup>, Glória Maria Martins Gomes<sup>1</sup>, Lucio Ronaldo Cardoso<sup>2</sup>, Hilton Augusto Koch<sup>3</sup>, Edson Marchiori<sup>4</sup>, Bianca Gutfilen<sup>5</sup>

**Resumo** **OBJETIVO:** O objetivo deste trabalho foi avaliar a possibilidade de o exame radiológico da coluna lombar determinar a identificação correta dos indivíduos, apesar das alterações evolutivas do envelhecimento. **MATERIAIS E MÉTODOS:** Foi constituída amostra com 60 pares de radiografias de coluna lombar, feitas em épocas distintas, com intervalo mínimo de três anos, de pacientes de ambos os sexos, adultos e com idades diversas. Os pares foram misturados para que dois experientes radiologistas os reconstituíssem. As vértebras de cada par foram comparadas em relação a semelhanças e diferenças de detalhes anatômicos, sendo estabelecido, como critério de pareamento, o encontro de uma variação anatômica ou de uma particularidade específica, ou o encontro de duas ou mais igualdades entre os detalhes anatômicos, sem pontos de divergência. **RESULTADOS:** O correto pareamento de todas as radiografias foi alcançado por ambos os observadores, os quais apresentaram inúmeros pontos de coincidência em suas análises. O estudo estatístico demonstrou que a concordância entre os dois observadores foi considerada de boa a perfeita. **CONCLUSÃO:** A comparação radiográfica da coluna lombar é capaz de determinar a correta identificação dos indivíduos, apesar das alterações evolutivas do envelhecimento. Dessa forma, as radiografias representam potencial instrumento para uso em perícias de identificação forense.

*Unitermos:* Comparação radiográfica; Identificação; Antropologia forense.

**Abstract** *Can changes associated with aging hinder the identification of individuals submitted to lumbar spine radiography? A potential contribution of radiology to the forensic activity.*

**OBJECTIVE:** The present study was aimed at evaluating the possibility of a radiological study of the lumbar spine determining the correct identification of an individual despite the changes associated with aging. **MATERIALS AND METHODS:** The study sample included 60 pairs of lumbar spine radiographic images of both male and female, adult patients of different ages, acquired at different times, at three-year minimum intervals. The pairs of images were mixed up so two experienced radiologists could put them back together. The vertebrae of each pair were compared for similarities and differences in anatomical details. Pairing criteria adopted were finding a specific anatomical variation or detail, or finding two or more similarities among anatomical details, with no point of divergence. **RESULTS:** Correct pairing of radiographs of the whole sample was achieved by both observers, who presented countless coincidence points in their analyses. The statistical analysis demonstrated a good-to-perfect interobserver agreement. **CONCLUSION:** Comparison between radiographic images of lumbar spine can determine a correct identification of individuals, despite changes associated with aging. Therefore, radiography represents a potential tool to be utilized in forensic identification studies.

*Keywords:* Radiographic comparison; Identification; Forensic anthropology.

## INTRODUÇÃO

A utilização pioneira dos recursos da radiologia para elucidar problemas de identificação forense data de 1927. Culbert e

Law escreveram interessante artigo sobre a identificação de um paciente, baseada em comparações dos seios nasais acessórios e do processo mastóide, de radiografias realizadas em período pré-operatório com radiografias obtidas de cadáver suspeito, e conseguiram enumerar 20 coincidências<sup>(1)</sup>.

A partir de então, a análise comparativa de radiografias *ante e post-mortem* passaram a compor, juntamente com o estudo das impressões digitais e da arcada dentária, e atualmente com o exame de DNA, o

\* Trabalho realizado no Departamento de Radiologia da Faculdade de Medicina da Universidade Federal do Rio de Janeiro (UFRJ), Rio de Janeiro, RJ, Brasil.

1. Mestres em Radiologia pela Universidade Federal do Rio de Janeiro (UFRJ), Peritas-Legistas do Instituto Médico-Legal Afrânio Peixoto (IMLAP), Rio de Janeiro, RJ, Brasil.

2. Professor Adjunto de Clínica Médica da Faculdade de Medicina da Universidade Federal do Rio de Janeiro (UFRJ), Rio de Janeiro, RJ, Brasil.

3. Professor Titular do Departamento de Radiologia da Faculdade de Medicina da Universidade Federal do Rio de Janeiro (UFRJ), Rio de Janeiro, RJ, Brasil.

4. Professor Titular de Radiologia da Universidade Federal Fluminense (UFF), Niterói, RJ, Coordenador Adjunto do Curso de Pós-graduação em Radiologia da Universidade Federal do Rio de Janeiro (UFRJ), Rio de Janeiro, RJ, Brasil.

5. Professora Adjunta do Departamento de Radiologia da Fa-

culdade de Medicina da Universidade Federal do Rio de Janeiro (UFRJ), Rio de Janeiro, RJ, Brasil.

Endereço para correspondência: Dra. Sílvia Falcão de Oliveira. Academia de Polícia Civil do Estado do Rio de Janeiro, Centro de Estudos de Assuntos Policiais. Rua Frei Caneca, 162, Centro. Rio de Janeiro, RJ, Brasil, 20211-040. E-mail: silvia\_falcao@uol.com.br

Recebido para publicação em 28/11/2006. Aceito, após revisão, em 8/3/2007.

protocolo rotineiramente estabelecido nas perícias de identificação<sup>(2)</sup>.

Um estudo feito em 2002, por cientistas americanos, identificou, como a maior limitação para o emprego do método, a qualidade das radiografias, *ante e post-mortem*<sup>(3)</sup>. Estas limitações, embora possam existir, não costumam interferir com o bom desempenho de profissionais experientes, notadamente se forem observados protocolos. Assim, no desenvolvimento da perícia de identificação deve ser mantida a metodologia que facilite a execução do estudo: os radiologistas devem classificar as características morfológicas ósseas em categorias, tais como diferenças morfológicas normais, variações anatômicas, processos degenerativos da idade, traumatismos e malformações congênitas<sup>(4)</sup>.

O objetivo deste artigo é avaliar a possibilidade de o exame radiológico da coluna lombar determinar a identificação correta dos indivíduos, apesar das alterações evolutivas do envelhecimento, visando a demonstrar a potencial utilização do referido procedimento em estudos médico-legais.

## MATERIAIS E MÉTODOS

Foi feito levantamento no Arquivo Radiológico do Serviço de Radiodiagnóstico do Hospital Universitário Clementino Fraga Filho de pacientes adultos que realizaram pelo menos dois exames radiológicos de coluna lombar. O critério de inclusão foi o encontro de duas radiografias da coluna lombar com intervalo mínimo de três anos, independentemente do grau de degeneração observada ou da presença de outras doenças osteoarticulares. Foram reunidos 60 pares de exames realizados com intervalos que variaram entre 3 e 30 anos, com média de 4,8 anos e mediana de 4,0 anos. O paciente mais jovem tinha 20 anos de idade e o mais idoso, 88 anos, média de 60,82 e desvio-padrão de 16,14 (Tabelas 1 e 2).

Isolados os pares de radiografias, estes tiveram os seus números de registro encobertos e foram misturados para serem entregues a dois experientes radiologistas. O estudo comparativo contemplou as variações morfológicas dos corpos vertebrais, dos processos espinhosos, dos processos transversos, dos pedículos e dos espaços intervertebrais, os processos degenerativos

**Tabela 1** Amostra constituída para as comparações radiográficas.

Intervalo entre as radiografias (anos)	Homens	Mulheres
3	14	15
4	4	14
5	1	4
6	1	1
11	1	2
13	–	1
15	–	1
30	–	1
Total	21	39

**Tabela 2** Distribuição de homens e mulheres, de acordo com a faixa etária.

Faixa etária	Homens	Mulheres
Entre 20 e 30 anos	1	0
Entre 31 e 40 anos	6	3
Entre 41 e 50 anos	3	3
Entre 51 e 60 anos	2	10
Entre 61 e 70 anos	3	11
Entre 71 e 80 anos	2	9
81 anos ou mais	4	3
Total	21	39

da idade e, ainda, quaisquer particularidades capazes de auxiliar o processo de pareamento das imagens.

Como critério de pareamento ficou estabelecido o achado isolado de uma variação anatômica ou de uma particularidade específica, ou o encontro de duas ou mais igualdades entre os detalhes anatômicos, sem pontos de divergência.

Além de serem estudadas ao negatoscópio, as radiografias foram fotografadas e submetidas a um programa de imagens (Adobe Photoshop), com a finalidade de exaltar ou diminuir contraste e/ou brilho, ou ainda segmentar imagens, para otimizar o procedimento de comparar semelhanças e diferenças.

## RESULTADOS

Os dois observadores conseguiram parear todos os 60 exames. O trabalho de reconstituição dos pares de radiografias foi realizado mediante observação criteriosa dos detalhes anatômicos. Os primeiros pa-

res de imagens foram formados a partir do encontro de variações anatômicas ou de particularidades específicas — na própria coluna ou fora dela — capazes, por si só, de permitir a identificação. A leitura da análise de ambos os observadores apurou que houve coincidência no encontro de 20 particularidades apontadas, dentre as quais merecem destaque: “colapso parcial da vértebra”, “espondilolise”, “processo transversal bizarro”, “processo transversal curvado”, “processo transversal esquerdo maior que o direito”, “processo transversal dirigido para cima”, “megaapófises transversas” e “calcificação grosseira na escavação pélvica – mioma calcificado?”.

Quanto aos demais detalhes anatômicos, eles foram considerados em conjunto para positivar as identificações. As leituras de ambos os observadores demonstraram inúmeros pontos de coincidência e a análise estatística demonstrou que a concordância entre os dois foi considerada de boa a perfeita (Tabela 3).

A busca de vestígios de traumatismos e/ou cirurgias ósseas e malformações congênitas como critério para comparações não encontrou exemplares entre as radiografias estudadas.

Na Figura 1 é mostrado o par de imagens que correspondeu ao caso com o maior intervalo entre as duas radiografias (30 anos).

## DISCUSSÃO

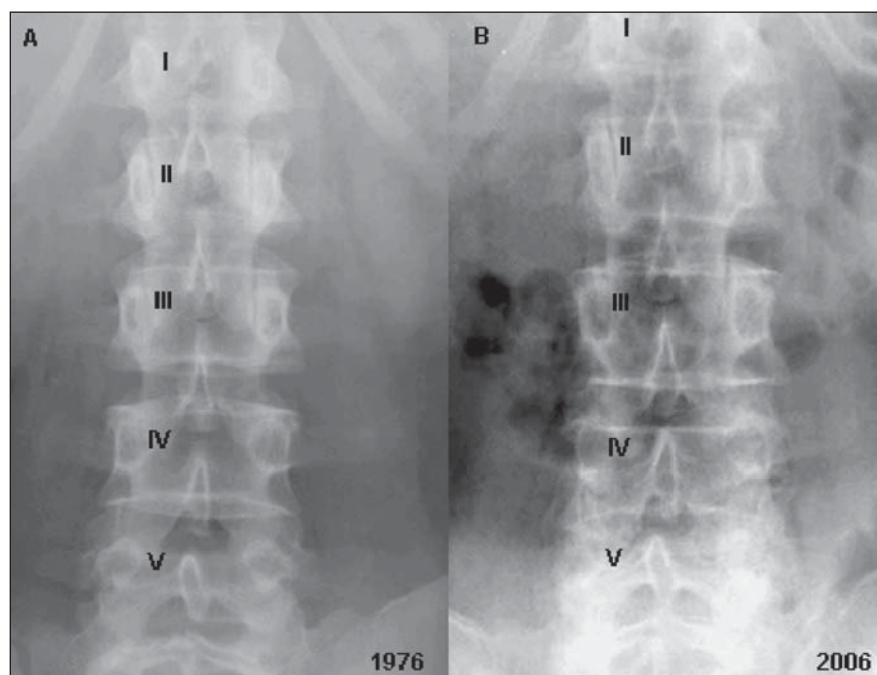
Os 60 pares de exames foram identificados corretamente pelos dois observadores, com índice de concordância calculado especificamente para cada detalhe anatômico ou alteração patológica analisada. Esses índices variaram de 0,74 a 1,00, sendo a concordância estatisticamente considerada de boa a perfeita.

A segurança dos observadores para definir o pareamento se deveu à constatação de detalhes anatômicos com formatos semelhantes — apurados e avaliados isoladamente ou em conjunto — e a inexistência de discrepâncias entre as imagens. O encontro de alterações patológicas na própria coluna, como osteófitos e evidências de artrose, de achados anormais ocasionais, como “calcificação grosseira na escavação pélvica – mioma calcificado?”, ou de detalhes anatômicos atípicos, como “processo

**Tabela 3** Anormalidades ou detalhes anatômicos considerados iguais em ambas as radiografias, de acordo com os observadores.

Anormalidades ou detalhes anatômicos	Observador 1	Observador 2	Índice de concordância (kappa*)
Formato dos pedículos	n = 87	n = 63	0,80
Formato dos processos espinhosos	n = 52	n = 40	0,85
Formato dos corpos vertebrais	n = 51	n = 34	0,77
Formato dos processos transversos	n = 45	n = 28	0,74
Osteófitos	n = 30	n = 30	1,00
Osteopenia	n = 29	n = 29	1,00
Artrose manifesta	n = 25	n = 25	1,00
Formato dos arcos posteriores	n = 20	n = 20	1,00
Escoliose	n = 15	n = 15	1,00
Outras particularidades	n = 32	n = 32	1,00

\* Erro-padrão kappa = 0,05, com  $p < 0,000$ .



**Figura 1.** Mulher aos 42 (A) e aos 72 anos (B). Observar a semelhança dos processos espinhosos da quarta e da quinta vértebras lombares e do arco posterior da primeira vértebra sacra.

transverso dirigido para cima”, permitiu, isoladamente, alguns emparelhamentos. Essencialmente, a perfeita identificação dos pares se baseou em parâmetros morfológicos.

Atribuiu-se o grande número de manifestações degenerativas, apuradas na maioria das imagens radiográficas, às faixas etárias avançadas que compuseram a amostra, porém, osteopenia e osteófitos foram apontados como características coadjuvantes para o pareamento. A artrose manifesta, esta sim, constituiu dado relevante, assim

como as alterações capazes de modificar o padrão anatômico de forma considerável.

Alguns antropologistas têm insistido na afirmação de que as radiografias *ante e post-mortem* não deveriam ter mais que uns poucos anos de diferença, quando sugeridas para auxílio em uma identificação<sup>(5)</sup>. Contudo, os resultados do presente estudo contrariam essa regra: entre os 60 casos estudados, seis corresponderam a indivíduos com intervalos de mais de 10 anos entre os exames. Vale citar um caso descrito na literatura, em que a radiografia *ante-mortem*

de coluna lombar havia sido feita 13 anos antes do desaparecimento do indivíduo em estudo, e permitiu a identificação<sup>(6)</sup>.

O padrão trabecular pode ser usado em estudos comparativos<sup>(7)</sup>, mas somente quando as imagens se referem a exames realizados em épocas não muito distantes. Isto se deve ao fato de que a arquitetura trabecular é suscetível à reabsorção, mesmo nos estágios incipientes de osteoporose, especialmente em mulheres, e pode levar a interpretações equivocadas<sup>(4)</sup>.

A consulta aos autores forenses apura que deve ser meticulosa a observação de detalhes, embora não exista um número mínimo de pontos de comparação que precisem estar presentes para determinar a identidade. Usualmente, uma a quatro características concordantes, e nenhuma discordância, são considerados parâmetros suficientes<sup>(8)</sup>.

Áreas anatômicas com riqueza de detalhes e variações naturais compõem o melhor material para identificação, especialmente o crânio, a pele, a coluna lombosacra e as junções condroesternais<sup>(9)</sup>. No entanto, não somente essas podem participar de estudos comparativos. A literatura menciona a apófise mastóide<sup>(10)</sup>, a sela turca do esfenóide<sup>(10)</sup>, a mão e o punho<sup>(11)</sup> e a clavícula<sup>(12)</sup>.

Mundialmente, a comparação radiográfica *ante e post-mortem* tem representado recurso possível, tanto em exames necropsócicos de peças ósseas quanto em análises de cadáveres carbonizados ou putrefeitos, ou mesmo em cadáveres recentes, nos quais os traços fisionômicos possam ainda ser individualizados<sup>(13)</sup>.

É evidente que a maior contribuição do método está relacionada com os cadáveres frescos, uma vez que, nesses casos, quase sempre há familiares que se apresentam para reivindicar, como seu, este ou aquele cadáver.

O procedimento poderia ser aplicado rotineiramente em processos de identificação forense, cabendo aos peritos-legistas orientar os familiares na busca de radiografias feitas em vida.

Considerando, com os dados obtidos, que a comparação radiográfica de coluna vertebral é capaz de determinar a correta identificação dos indivíduos, apesar das alterações evolutivas do envelhecimento, é

lícito concluir que as radiografias representam valiosas ferramentas para uso em eventuais perícias médico-legais, com valor equiparado às impressões digitais e aos exames odontológicos.

#### Agradecimentos

Ao Professor Mário Newton Leitão Azevedo, Chefe do Serviço de Reumatologia da Faculdade de Medicina da Universidade Federal do Rio de Janeiro, por ter contribuído com a busca aos pacientes que compuseram a amostra.

#### REFERÊNCIAS

1. Culbert WL, Law FM. Identification by comparison of roentgenograms of nasal accessory sinuses and mastoid process. *JAMA J Am Med Assoc* 1927;88:1634–1636.
2. Iscan MY. Rise of forensic anthropology. *Yrbk Phys Anthropol* 1988;31:203–230.
3. Kuehn CM, Taylor KM, Mann FA, Wilson AJ, Harruff RC. Validation of chest X-ray comparisons for unknown decedent identification. *J Forensic Sci* 2002;47:725–729.
4. Kahana T, Goldin L, Hiss J. Personal identification based on radiographic vertebral features. *Am J Forensic Med Pathol* 2002;23:36–41.
5. Angyal M, Dérczy K. Personal identification on the basis of antemortem and postmortem radiographs. *J Forensic Sci* 1998;43:1089–1093.
6. Valenzuela A. Radiographic comparison of the lumbar spine for positive identification of human remains. *Am J Forensic Med Pathol* 1997;18:215–217.
7. Mann RW. Use of bone trabeculae to establish positive identification. *Forensic Sci Int* 1998;98:91–99.
8. Kahana T, Hiss J. Forensic radiology. *Br J Radiol* 1999;72:129–133.
9. Quatrehomme G, Fronty P, Sapanet M, Grévin G, Bailet P, Ollier A. Identification by frontal sinus pattern in forensic anthropology. *Forensic Sci Int* 1996;83:147–153.
10. Voluter G. The V-test. *Radiol Clin* 1959;Supl 28:5–7.
11. Greulich WW. Skeletal feature: visible on the roentgenogram of hand and wrist which can be used for establishing individual identification. *Am J Roentgenol Radium Ther Nucl Med* 1960;83:756–764.
12. Sanders I, Woesner ME, Ferguson RA, Noguchi TT. A new application of forensic radiology: identification of deceased from a single clavicle. *Am J Roentgenol Radium Ther Nucl Med* 1972;115:619–622.
13. Murphy WA, Spruill FG, Gantner GE. Radiologic identification of unknown human remains. *J Forensic Sci* 1980;25:725–735.