

# REPRODUTIBILIDADE DA CLASSIFICAÇÃO ULTRA-SONOGRÁFICA DE NIAMEY NA AVALIAÇÃO DA FIBROSE PERIORTAL NA ESQUISTOSSOMOSE MANSÔNICA\*

Germana Titonelli Santos<sup>1</sup>, Danilo Moulin Sales<sup>2</sup>, Alberto Ribeiro de Souza Leão<sup>2</sup>, José Eduardo Mourão Santos<sup>3</sup>, Luciane Aparecida Kopke de Aguiar<sup>4</sup>, Paulo Eugênio Brant<sup>4</sup>, David Carlos Shigueoka<sup>5</sup>, Ramiro Colleoni Neto<sup>6</sup>, Giuseppe D'Ippolito<sup>7</sup>

**Resumo** **OBJETIVO:** Medir a concordância intra- e interobservador da classificação ultra-sonográfica qualitativa para graduar a fibrose periportal adotada no encontro de Niamey em 1996. **MATERIAIS E MÉTODOS:** No período de fevereiro de 2005 a março de 2006 foi realizado estudo prospectivo, observacional e transversal em 30 pacientes esquistossomóticos, sem outras hepatopatias associadas, submetidos a ultra-sonografia abdominal e classificados segundo os critérios de Niamey. Os exames foram realizados por dois radiologistas de forma independente em diferentes momentos: durante o exame dinâmico (primeiro momento) e 30 e 90 dias depois (segundo e terceiro momentos) do exame, por meio da documentação fotográfica analisada em estação de trabalho. A concordância intra- e interobservador foi avaliada pelo teste kappa. **RESULTADOS:** A concordância intra-observador medida pelo teste kappa foi 0,43 para o observador 1 e 0,57 para o observador 2. A concordância interobservador durante o estudo dinâmico e na avaliação fotográfica foi, respectivamente, de 0,46 e 0,71. **CONCLUSÃO:** O uso do ultra-som para classificar a fibrose periportal segundo o protocolo de Niamey apresentou uma reprodutibilidade que variou de moderada a substancial. *Unitermos:* Ultra-sonografia; Reprodutibilidade dos testes; Fibrose; Esquistossomose.

**Abstract** *Reproducibility of ultrasonography in the assessment of periportal fibrosis according to Niamey criteria in patients with schistosomiasis mansoni.*

**OBJECTIVE:** To determine the intra- and interobserver agreement in the classification of periportal fibrosis, according to the criteria defined at the Niamey Workshop of 1996. **MATERIALS AND METHODS:** A prospective, observational and transverse study was developed in the period between February, 2005 and March, 2006, in 30 schistosomal patients with no other hepatic findings associated, submitted to abdominal ultrasound. Ultrasonographic studies were independently performed and reviewed by two radiologists at three different moments: the dynamic examination itself (first moment), 30 and 90 days later (second and third moments), by means of the images review performed in a workstation. Intra- and interobserver agreement was evaluated by means of the kappa test. **RESULTS:** Intraobserver agreement was 0.43 for the first, and 0.57 for the second observer. Interobserver agreement as regards the dynamic examination and images review was respectively 0.46 and 0.71. **CONCLUSION:** Ultrasonography demonstrated moderate to substantial reproducibility in the classification of periportal fibrosis according to the Niamey criteria.

*Keywords:* Ultrasonography; Reproducibility of results; Fibrosis; Schistosomiasis.

\* Trabalho realizado no Departamento de Diagnóstico por Imagem e nas Disciplinas de Gastroenterologia Clínica e Cirúrgica da Universidade Federal de São Paulo/Escola Paulista de Medicina (Unifesp/EPM), São Paulo, SP, Brasil.

1. Médica Especializanda do Departamento de Diagnóstico por Imagem da Universidade Federal de São Paulo/Escola Paulista de Medicina (Unifesp/EPM), São Paulo, SP, Brasil.

2. Médicos Pós-graduandos do Departamento de Diagnóstico por Imagem da Universidade Federal de São Paulo/Escola Paulista de Medicina (Unifesp/EPM), São Paulo, SP, Brasil.

3. Mestre em Radiologia Clínica pela Universidade Federal de São Paulo/Escola Paulista de Medicina (Unifesp/EPM), São Paulo, SP, Brasil.

4. Médicos Pós-graduandos do Departamento de Gastroenterologia da Universidade Federal de São Paulo/Escola Paulista de Medicina (Unifesp/EPM), São Paulo, SP, Brasil.

5. Doutor em Radiologia Clínica, Médico do Departamento de Diagnóstico por Imagem da Universidade Federal de São Paulo/Escola Paulista de Medicina (Unifesp/EPM), São Paulo, SP, Brasil.

6. Professor Afiliado da Disciplina de Gastroenterologia Cirúrgica da Universidade Federal de São Paulo/Escola Paulista de Medicina (Unifesp/EPM), São Paulo, SP, Brasil.

7. Professor Adjunto do Departamento de Diagnóstico por Imagem da Universidade Federal de São Paulo/Escola Paulista de Medicina (Unifesp/EPM), São Paulo, SP, Brasil.

## INTRODUÇÃO

A fibrose periportal e a esplenomegalia são as causas da hipertensão portal, que é a maior responsável pela morbidade e mortalidade da infecção causada pelo *Schistosoma mansoni*<sup>(1)</sup>. A progressão da doença é clinicamente insidiosa e silenciosa. A ultra-sonografia (US) permite a avaliação

gem da Universidade Federal de São Paulo/Escola Paulista de Medicina (Unifesp/EPM), São Paulo, SP, Brasil.

Endereço para correspondência: Prof. Dr. Giuseppe D'Ippolito. Rua Professor Filadelfo Azevedo, 617, ap. 61, Vila Nova Conceição. São Paulo, SP, Brasil, 04508-011. E-mail: scoposil@uol.com.br

Recebido para publicação em 13/4/2007. Aceito, após revisão, em 18/5/2007.

da extensão, evolução e possível regressão da doença após seu tratamento<sup>(2)</sup>. Homeida et al., em 1989, demonstraram que o espessamento periportal detectado na US se correlaciona com a fibrose periportal encontrada nas biópsias em 100% dos casos<sup>(1)</sup>.

A fibrose periportal se correlaciona diretamente com as condições clínicas e os riscos de complicação pela doença. A hematemese, a escleroterapia, a transfusão sanguínea e o edema de membros inferiores ocorrem, com frequência mais elevada, em pacientes com espessamento periportal maior. Outros parâmetros relacionados com a intensidade da fibrose periportal são a esplenomegalia, os calibres da veia porta

e da veia esplênica, a presença de circulação colateral e o número e tamanho das varizes esofágicas vistas na endoscopia<sup>(3)</sup>.

As características ultra-sonográficas da esquistossomose foram descritas em várias áreas endêmicas, como no Brasil<sup>(4)</sup>, no Sudão<sup>(1)</sup> e no Egito<sup>(3)</sup>. Nesses estudos foram usadas diferentes metodologias para avaliar a fibrose periportal, fazendo com que os dados obtidos não pudessem ser comparados entre si. Uma padronização dos protocolos foi então desenvolvida e publicada pelo Cairo Working Group em 1992, com o objetivo de padronizar a avaliação ultra-sonográfica, classificar os doentes, avaliar a sua evolução e permitir comparações entre diversos centros de estudo<sup>(5)</sup>. Este protocolo foi revisto em Niamey<sup>(6)</sup>, quando foi adicionada uma análise qualitativa para graduar a fibrose periportal; dessa forma, a avaliação ultra-sonográfica da fibrose periportal em pacientes esquistossomóticos foi composta por uma graduação subjetiva (análise qualitativa, comparando-se o fígado examinado com determinados padrões de acometimento pela fibrose periportal) e objetiva (análise quantitativa, medindo-se a espessura da fibrose periportal).

Apesar das suas inegáveis vantagens, a US é um método reconhecidamente operador-dependente e que, aliado ao fato de os critérios adotados para a classificação da fibrose periportal serem bastante subjetivos, pode levar a uma baixa reprodutibilidade na graduação da fibrose, comprometendo a utilidade da classificação de Niamey.

Dois trabalhos foram publicados demonstrando a variabilidade interobservador na graduação da fibrose periportal segundo os critérios do Cairo e segundo critérios específicos para crianças<sup>(7)</sup>. No entanto, na nossa revisão da literatura, não encontramos nenhum trabalho que medisse a reprodutibilidade da US utilizando a classificação de Niamey.

Portanto, o objetivo deste trabalho foi estudar a concordância intra- e interobservador da classificação ultra-sonográfica qualitativa para graduar a fibrose periportal, adotada no encontro de Niamey.

## MATERIAIS E MÉTODOS

Realizamos estudo prospectivo, transversal e observacional, entre fevereiro de

2005 e março de 2006, em 30 pacientes provenientes do ambulatório de esquistossomose da Disciplina de Gastroenterologia da Universidade Federal de São Paulo/Escola Paulista de Medicina (Unifesp/EPM) e submetidos a US no Departamento de Diagnóstico por Imagem desta Instituição. Estudamos 16 homens e 14 mulheres, com idade variando entre 23 e 59 anos (média de 39,5 anos). O grupo consistia de pacientes com esquistossomose na forma hepatoesplênica, sem outras hepatopatias associadas.

Os critérios de inclusão foram: pacientes acima de 18 anos de idade, com diagnóstico de esquistossomose obtido por meio de biópsia retal ou por forte evidência clínico-laboratorial (sinais de hipertensão portal e/ou exame parasitológico de fezes positivo) e história epidemiológica positiva (contato com água de rios e lagoas em área endêmica).

Os critérios de exclusão foram: antecedente de etilismo (ingestão maior que 160 g de etanol por semana), sorologia para hepatite B ou C positivas, doença autoimune que possa cursar com hepatite e uso conhecido de drogas hepatotóxicas.

O projeto foi aprovado pelo Comitê de Ética em Pesquisa do Hospital São Paulo.

### Técnica de ultra-sonografia

Utilizamos equipamento de ultra-som da marca Philips (Philips Medical System do Brasil), modelo EnVisor, equipado com transdutor convexo multifrequencial.

Os exames foram realizados por dois radiologistas — um com seis anos (observador 1) e outro com dois anos (observador 2) de experiência após a conclusão da residência médica em diagnóstico por imagem e familiarizados com a graduação da fibrose periportal segundo o protocolo de Niamey.

Os resultados dos exames não foram intencionalmente discutidos entre os examinadores durante o estudo. Os exames foram executados segundo a padronização ultra-sonográfica proposta pelo Niamey Working Group e que consiste em sete cortes padrões: três longitudinais (paraesternal esquerdo, medioclavicular direito e axilar anterior direito), subesternal transverso, subcostal trans-hepático, oblíquo direito e intercostal oblíquo direito<sup>(6)</sup>.

### Análise das imagens

A fibrose periportal foi classificada pelo método qualitativo descrito no encontro de Niamey<sup>(6)</sup>. Os resultados obtidos foram comparados com os padrões de A a F (Quadro 1; Figuras 1 a 5).

Os exames foram realizados de forma independente pelos dois radiologistas e a classificação foi definida em diferentes momentos: a) durante o exame dinâmico (denominado momento 1); b) 30 dias após o exame dinâmico, ou seja, apenas pela análise do registro fotográfico obtido no momento 1 (denominado momento 2); c) 90 dias depois do exame dinâmico, também pela análise do registro fotográfico (denominado momento 3).

A concordância inter e intra-observador foi avaliada por meio do teste kappa. Consideramos concordância insignificante para kappa entre 0 e 0,2; concordância mediana para kappa entre 0,21 e 0,4; concordância moderada para kappa entre 0,41 e 0,6; concordância substancial para kappa entre 0,61 e 0,8; e concordância quase perfeita para kappa entre 0,81 e 1,0<sup>(8)</sup>.

## RESULTADOS

Os 30 pacientes foram classificados pelos dois examinadores como padrão C,

**Quadro 1** Padrões do parênquima hepático, segundo a classificação de Niamey.

Padrão	Imagem ultra-sonográfica
A	Normal.
B	Céu estrelado (focos ecogênicos difusos).
C	Ecos anelares e em haste de cachimbo.
D	Hiperecogenicidade junto à bifurcação portal.
E	Focos altamente ecogênicos se estendendo dos vasos portais para o parênquima.
F	Bandas altamente ecogênicas se estendendo para a periferia do fígado e retraindo o parênquima subjacente.

Fonte: Niamey Working Group 2000<sup>(6)</sup>.

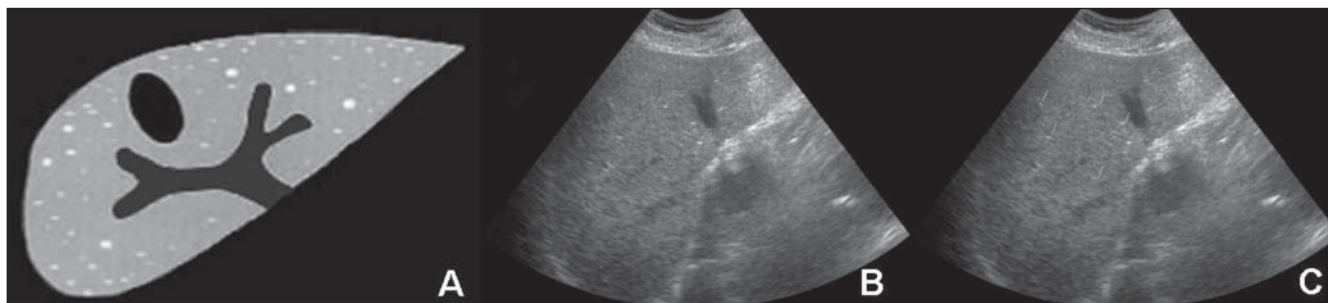


Figura 1. Padrão B. Padrão em céu estrelado (focos hiperecóicos esparsos no parênquima hepático). (Figura 1A retirada de Niamey Working Group 2000<sup>(6)</sup>).

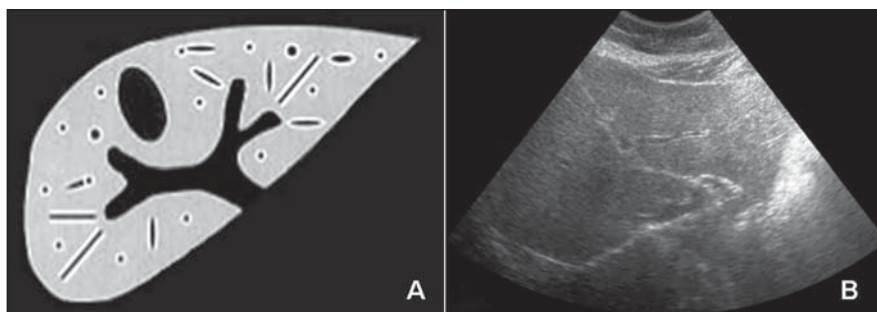


Figura 2. Padrão C. Fibrose de ramos portais intraparenquimatosos poupando a região central, apresentando-se como anéis (corte transversal do vaso) e "hastes de cachimbo" (corte longitudinal). (Figura 2A retirada de Niamey Working Group 2000<sup>(6)</sup>).

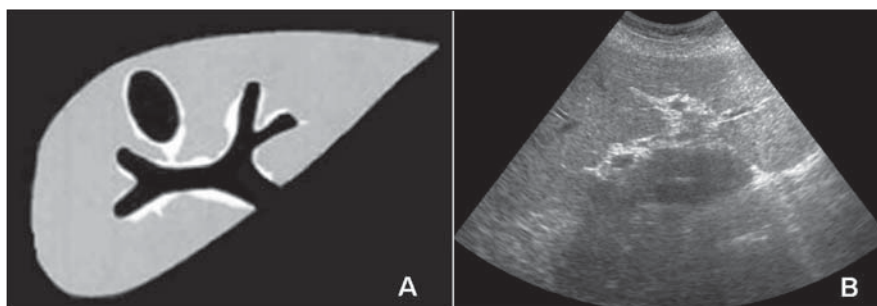


Figura 3. Padrão D. Bandas de fibrose junto à porta e seus ramos principais e região perivesicular. (Figura 3A retirada de Niamey Working Group 2000<sup>(6)</sup>).

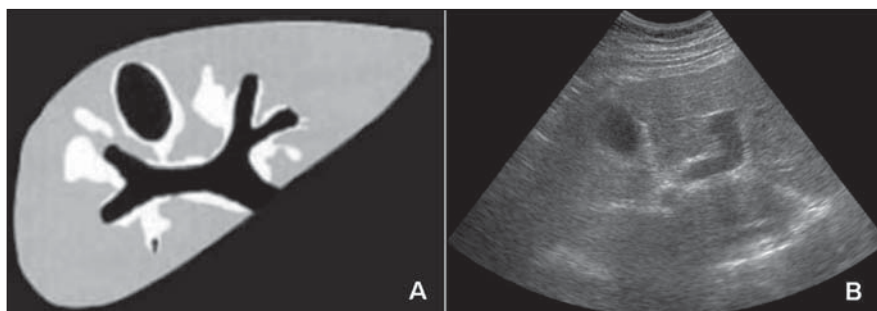


Figura 4. Padrão E. Padrão focal em placas, com predomínio central, insinuando-se para o parênquima, sem atingir a superfície hepática. (Figura 4A retirada de Niamey Working Group 2000<sup>(6)</sup>).

D, E ou F; nenhum foi classificado como padrão A ou B de fibrose hepática.

Os resultados da análise dos 30 pacientes avaliados pelos examinadores 1 e 2 encontram-se na Tabela 1. Nota-se tendência do observador 2 em superestimar a fibrose periportal em relação ao observador 1.

**Tabela 1** Distribuição dos 30 pacientes com esquistossomose mansônica, segundo os padrões de fibrose do protocolo de Niamey, para os observadores 1 e 2 durante o exame dinâmico.

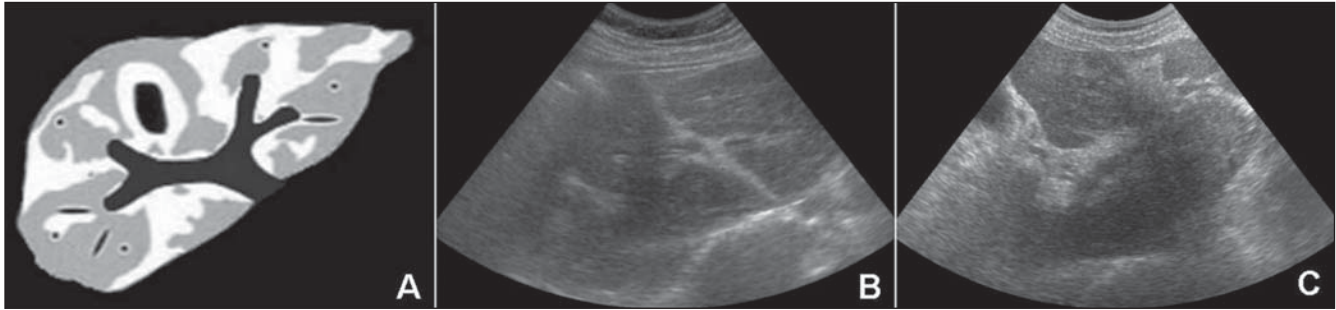
Observador	Padrões de fibrose				Total
	C	D	E	F	
1	1	4	13	12	30
2	1	2	14	13	30

A concordância interobservador do estudo dinâmico, medida pelo teste kappa, foi de 0,46 (concordância moderada), e a da documentação fotográfica (comparação dos exames realizados no segundo e terceiro momentos) foi de 0,71 (concordância substancial) (Tabela 2).

O cálculo da concordância intra-observador na avaliação dos exames estáticos (momentos 2 e 3) obteve kappa de 1,0 para ambos os observadores (concordância perfeita). Por outro lado, ao compararmos a análise dos exames dinâmico (momento 1) e estático (momento 2), obtivemos concordância intra-observador que variou entre 0,43 e 0,57 (Tabela 3).

## DISCUSSÃO

Desde que foi instituído o tratamento com drogas apropriadas, observou-se sensível redução das formas graves da esquistossomose<sup>(9)</sup>, tornando mais frequentes as



**Figura 5.** Padrão F. Padrão em garra de pássaro. Bandas e placas de fibrose estendendo-se até a periferia do fígado, com retração dos contornos, não sendo consideradas as fissuras hepáticas. (Figura 5A retirada de Niamey Working Group 2000<sup>(6)</sup>).

**Tabela 2** Concordância interobservador para o momento 1 (durante o exame dinâmico) e para os momentos 2 e 3 (30 e 90 dias depois do exame).

Momento	Casos concordantes				Concordância	Kappa
	C	D	E	F		
1	1	1	8	10	66,6%	0,46
2	1	1	10	13	83,3%	0,71
3	1	1	10	13	83,3%	0,71

**Tabela 3** Concordância intra-observador (exame dinâmico × registro fotográfico estático).

Observador	Casos concordantes				Concordância	Kappa
	C	D	E	F		
1	1	2	9	9	70,0%	0,57
2	1	1	7	11	66,6%	0,43

formas brandas de apresentação da doença. Dessa forma, o exame clínico passou a ser insuficiente para diagnosticar a esquistossomose nas áreas endêmicas, sendo necessários exames subsidiários para confirmar o diagnóstico e, principalmente, avaliar a resposta ao tratamento<sup>(10)</sup>. Neste sentido, a US tem sido largamente utilizada<sup>(3,4)</sup>.

Uma das primeiras classificações ultrasonográficas da fibrose periportal foi descrita por Homeida et al. em 1988, que estabeleceram uma classificação de espessamento periportal, em seguida utilizada por outros autores<sup>(1)</sup>. Um sistema padrão para ser usado em crianças foi proposto por Doehring-Schwerdtfeger et al. em 1989<sup>(7)</sup>. Posteriormente, uma padronização de protocolos foi desenvolvida e publicada pelo Cairo Working Group em 1992<sup>(11,12)</sup>.

Ao se propor um método diagnóstico para se avaliar determinadas doenças, deve-se procurar estabelecer não somente a eficácia do método, mas também a sua precisão, que é medida através do cálculo

da reprodutibilidade inter e intra-observador. Neste sentido, existem poucos trabalhos na literatura que se propuseram a estabelecer a reprodutibilidade da US na avaliação da fibrose periportal em pacientes esquistossomóticos.

Doehring-Schwerdtfeger et al. desenvolveram, em 1992, um trabalho sobre variabilidade interobservador, usando uma classificação em três níveis<sup>(13)</sup> e anteriormente detalhada em outro artigo do mesmo grupo<sup>(7)</sup>, e aplicada em crianças esquistossomóticas sudanesas. Os autores observaram concordância entre os examinadores em 38 dos 49 casos estudados (77,5%). Em 10 casos os observadores foram discordantes em definir quais eram os pacientes normais e aqueles grau I. Não houve discordância entre os graus I e II. Nesse trabalho, a população estudada foi exclusivamente pediátrica, na qual as manifestações da doença diferem das encontradas nos adultos<sup>(1)</sup>. Não foram encontrados casos mais graves de fibrose, pois apenas dois pacien-

tes foram classificados como grau II e nenhum paciente foi classificado como grau III. Apesar da boa concordância obtida, é importante observar que os pacientes foram categorizados apenas em três grupos (ao contrário dos critérios de Niamey, em que se classificam os pacientes em seis grupos). Nesse estudo foi utilizado equipamento portátil de baixa resolução (e que pode ter dificultado a análise das imagens), e os autores não mencionam a experiência dos examinadores envolvidos no estudo.

Thomas et al., em 1997, estudaram a variabilidade interobservador da US utilizando o método do Cairo. A variação encontrada foi considerável. Para o primeiro observador, 31% (84/268) tinham espessamento periportal, e para o segundo, 79% (200/253) tinham espessamento periportal. Nesse estudo, apenas dois pacientes, de acordo com o primeiro observador, e quatro pacientes, para o segundo observador, eram grau II, e nenhum apresentava o grau III de fibrose periportal<sup>(2)</sup>.

Maharaj et al., em 1988, estudaram a acurácia da US no diagnóstico de doenças hepáticas focais e difusas incluindo a esquistossomose. A sensibilidade e a especificidade do diagnóstico ultra-sonográfico foi menor nas doenças hepáticas difusas do que nas focais. A reprodutibilidade interobservador só foi analisada nas doenças focais e mostrou concordância de 77%<sup>(14)</sup>.

Na nossa revisão da literatura não foi encontrado nenhum trabalho medindo a reprodutibilidade da US utilizando a classificação qualitativa de Niamey e nenhum estudo que avaliasse também a variabilidade intra-observador, o que nos motivou a desenvolver este estudo.

Um dos limites do nosso trabalho está relacionado ao fato de não termos conse-



guido abranger de uma forma mais ampla toda a classificação de Niamey, incluindo casos com apresentação mais leve da doença. Diferentemente dos estudos citados, os nossos casos se concentraram nas formas moderada e grave da esquistossomose. Isto se deve, provavelmente, à maneira com que foram selecionados os pacientes, envolvendo apenas a forma hepatoesplênica da doença, pois são estes os doentes que procuram a nossa instituição, quando é geralmente observada apenas a forma mais avançada de fibrose periportal<sup>(15)</sup>. Seria importante validar os resultados obtidos em um grupo mais diversificado de pacientes, abrangendo os seis graus de fibrose, segundo os critérios de Niamey.

Ao avaliarmos a reprodutibilidade da US neste grupo de pacientes, notamos concordância que variou entre moderada e substancial e, surpreendentemente, com melhores resultados quando foi feita a análise das imagens estáticas em comparação com a avaliação dinâmica. Uma hipótese postulada para justificar este resultado estaria ligada à seleção das imagens arquivadas e consideradas as mais representativas da doença, ao contrário da análise dinâmica, quando aspectos subjetivos podem apresentar um maior peso no julgamento.

Foi interessante observar que a concordância intra-observador foi melhor para o observador 1 e que possuía mais experiência (Tabela 3). Isto sugere que a classificação tende a se tornar mais precisa com o aumento da experiência dos examinadores.

Uma contribuição do nosso estudo seria ajudar a difundir o uso desta classificação, tendo em vista que a fibrose periportal se correlaciona diretamente com as condições clínicas e riscos de complicações dos pacientes<sup>(3)</sup>. Até então, provavelmente pelo não-treinamento específico dos examinadores e também pelas incertezas sobre a reprodutibilidade do método, ela tem sido subutilizada. Os exames de US em pacientes esquistossomóticos têm-se restringido, no nosso meio, ao estudo do calibre das veias porta e esplênica, à organometria e à medida da fluxometria da veia porta<sup>(16)</sup>.

Para que um teste diagnóstico seja considerado útil, precisaria ter, entre outras características, elevada reprodutibilidade. Ao analisarmos os resultados obtidos no presente trabalho, observamos concordância que variou entre moderada e substancial, o que poderia ser considerada indesejável ou insuficiente, segundo algum ponto de vista. Por outro lado, é importante considerar que outros testes diagnósticos consagrados e amplamente utilizados, como o uso da mamografia na classificação BIRADS, tem demonstrado índices de concordância (kappa) que variam de 0,28 a 0,75 para a descrição de alterações mamográficas e de 0,37 quando é proposta conduta para a lesão<sup>(17)</sup>, o que permite valorizar de maneira análoga a US na classificação da fibrose periportal, que apresenta concordância semelhante.

Finalmente, lembramos que, como já tivemos a oportunidade de demonstrar<sup>(18)</sup>, a ressonância magnética pode contribuir naqueles casos em que ocorre discrepância entre a avaliação ultra-sonográfica e o quadro clínico em pacientes com esquistossomose mansônica crônica.

Concluindo, os resultados obtidos neste estudo sugerem que a US pode ser usada de forma confiável na classificação da fibrose periportal, utilizando-se os critérios de Niamey em pacientes apresentando a forma avançada da esquistossomose.

#### REFERÊNCIAS

- Homeida M, Abdel-Gadir AF, Cheever AW, et al. Diagnosis of pathologically confirmed Symmers' periportal fibrosis by ultrasonography: a prospective blinded study. *Am J Trop Med Hyg* 1988;38:86-91.
- Thomas AK, Dittrich M, Kardorff R, et al. Evaluation of ultrasonographic staging systems for the assessment of *Schistosoma mansoni* induced hepatic involvement. *Acta Trop* 1997;68:347-356.
- Abdel-Wahab MF, Esmat G, Farrag A, el-Boraey YA, Strickland GT. Grading of hepatic schistosomiasis by the use of ultrasonography. *Am J Trop Med Hyg* 1992;46:403-408.
- Cerri CG, Alves VA, Magalhães A. Hepatosplenic schistosomiasis mansoni: ultrasound manifestations. *Radiology* 1984;153:777-780.
- Cairo Working Group. The use of diagnostic ultrasound in schistosomiasis - attempts at standardization of methodology. *Acta Trop* 1992;51:45-63.
- Niamey Working Group 2000. Ultrasound in schistosomiasis. A practical guide to the standardized use of ultrasonography for the assessment of schistosomiasis related morbidity. World Health Organization/TDR/SCH/ULTRASON/docu-ment. Geneva, Switzerland [in press].
- Doehring-Schwerdtfeger E, Mohamed-Ali Q, Abdel-Rahim IM, et al. Sonomorphological abnormalities in Sudanese children with *Schistosoma mansoni* infection: a proposed staging-system for field diagnosis of periportal fibrosis. *Am J Trop Med Hyg* 1989;41:63-69.
- Landis JR, Koch GG. The measurement of observer agreement for categorical data. *Biometrics* 1977;33:159-174.
- De Jesus AR, Miranda DG, Miranda RG, et al. Morbidity associated with *Schistosoma mansoni* infection determined by ultrasound in an endemic area of Brazil, Caatinga do Moura. *Am J Trop Med Hyg* 2000;63:1-4.
- Lamothe F, Develoux M, N'Goran E, Yapi Y, Sellin B. Intérêt de l'échographie dans l'étude de la fibrose périportale d'origine bilharzienne en zone endémique africaine. *Ann Radiol (Paris)* 1990;33:44-47.
- Hatz C, Jenkins JM, Ali QM, Abdel-Wahab MF, Cerri GG, Tanner M. A review of the literature on the use of ultrasonography in schistosomiasis with special reference to its use in field studies. 2. *Schistosoma mansoni*. *Acta Trop* 1992;51:15-28.
- Hatz C, Jenkins JM, Morrow RH, Tanner M. Ultrasound in schistosomiasis - a critical look at methodological issues and potential applications. *Acta Trop* 1992;51:89-97.
- Doehring-Schwerdtfeger E, Kaiser C, Franke D, Kardorff R, Ali QM, Abdel-Rahim IM. Inter-observer variance in ultrasonographical assessment of *Schistosoma mansoni*-related morbidity in young schoolchildren. *Acta Trop* 1992;51:85-88.
- Maharaj B, Bhoora IG, Patel A, Maharaj J. Ultrasonography and scintigraphy in liver disease in developing countries. A retrospective survey. *Lancet* 1989;2:853-856.
- Domingues AL, Lima AR, Dias HS, Leão GC, Coutinho A. An ultrasonographic study of liver fibrosis in patients infected with *Schistosoma mansoni* in north-east Brazil. *Trans R Soc Trop Med Hyg* 1993;87:555-558.
- Machado MM, Rosa ACF, Oliveira IRS, Cerri GG. Aspectos ultra-sonográficos da esquistossomose hepatoesplênica. *Radiol Bras* 2002;35:41-45.
- Berg WA, Campassi C, Langenberg P, Sexton MJ. Breast Imaging Reporting and Data System: inter- and intraobserver variability in feature analysis and final assessment. *AJR Am J Roentgenol* 2000;174:1769-1777.
- Bezerra ASA, D'Ippolito G, Caldana RP, et al. Avaliação hepática e esplênica por ressonância magnética em pacientes portadores de esquistossomose mansônica crônica. *Radiol Bras* 2004;37:313-321.