

Aspectos tomográficos do tumor estromal gastrointestinal de origem gástrica: estudo de 14 casos*

Tomographic findings of gastric gastrointestinal stromal tumor: a 14-case study

Gustavo Lemos Pelandré¹, Maria Célia Djahjah², Luiz Felipe Nobre³, Emerson Leandro Gasparetto⁴, Edson Marchiori⁵, Bruno Vilhena Pereira⁶, Marcus Valadão⁷, Eduardo Linhares⁸

Resumo **OBJETIVO:** Descrever os achados tomográficos do tumor estromal gastrointestinal de origem gástrica. **MATERIAIS E MÉTODOS:** No período de janeiro de 1999 a dezembro de 2006, foram selecionados 14 pacientes com diagnóstico histopatológico e imuno-histoquímico de tumor estromal gastrointestinal gástrico que apresentavam tomografia computadorizada realizada anteriormente ao tratamento. As variáveis tomográficas analisadas foram: topografia da lesão, dimensões, homogeneidade, contornos, limites, morfologia, padrão e intensidade do realce pelo meio de contraste venoso, padrão de crescimento, invasão de órgãos adjacentes, presença de ulceração, fistula, calcificações, infiltração da gordura mesentérica, linfonodomegalias e metástases a distância. **RESULTADOS:** Os tumores foram localizados no corpo (57,1%) ou fundo gástrico (42,9%), com dimensões variando entre 6,0 e 23,0 cm (média de 11,5 cm). O crescimento foi predominantemente extraluminal (57,1%) ou intra/extraluminal (35,7%). O realce pelo contraste venoso foi discreto em 50% dos casos, moderado em 50% e heterogêneo em 64,3%. Foram ainda observadas hipodensidade central em 64,3% dos casos, invasão de órgãos adjacentes em 42,9% e metástases hepáticas em 7,2%. **CONCLUSÃO:** No presente estudo, a maioria dos tumores localizava-se no corpo gástrico, com tamanho médio de 11,5 cm, apresentando área hipodensa central, realce heterogêneo pelo meio de contraste e crescimento predominantemente extraluminal.

Unitermos: Tumores do estroma gastrointestinal; Neoplasias gástricas; Tomografia computadorizada helicoidal.

Abstract **OBJECTIVE:** The purpose of this study was to describe the tomographic findings of gastric gastrointestinal stromal tumor. **MATERIALS AND METHODS:** Fourteen patients with histopathologically and immunohistochemically confirmed gastric gastrointestinal stromal tumors, who had already been submitted to computed tomography scans before the treatment, were evaluated in the period between January 1999 and December 2006. The following tomographic variables were analyzed: lesion topography, size/dimensions, homogeneity, contour, margins, morphology, pattern and intravenous contrast-enhancement intensity, growth pattern, invasion of adjacent organs, presence of ulceration, fistula, calcifications, mesenteric fat infiltration, lymphadenomegaly and presence of distant metastasis. **RESULTS:** Tumors were found in the body (57.1%) or in the gastric fundus (42.9%), with sizes ranging between 6.0 cm and 23.0 cm (mean, 11.5 cm). Predominantly extraluminal growth was observed in 57.1% of cases and intra/extraluminal in 35.7%. Subtle contrast-enhancement was observed in 50%, moderate in 50%, and heterogeneous in 64.3% of cases. Additionally, central hypodensity was observed in 64.3%, invasion of adjacent organs in 42.9%, and hepatic metastasis in 7.2% of cases. **CONCLUSION:** In the present study, the majority of tumors were found in the gastric body, with an average size of 11.5 cm, presenting with central hypodensity, heterogeneous contrast-enhancement and predominantly extraluminal growth.

Keywords: Gastrointestinal stromal tumors; Stomach neoplasms; Spiral computed tomography.

Pelandré GL, Djahjah MC, Nobre LF, Gasparetto EL, Marchiori E, Pereira BV, Valadão M, Linhares E. Aspectos tomográficos do tumor estromal gastrointestinal de origem gástrica: estudo de 14 casos. *Radiol Bras.* 2008;41(5):297–303.

* Trabalho realizado no Hospital do Câncer I, Instituto Nacional de Câncer (INCA), Rio de Janeiro, RJ, Brasil.

1. Médico Residente em Radiologia e Diagnóstico por Imagem do Instituto Nacional de Câncer (INCA), Mestrando do Curso de Pós-graduação em Radiologia da Universidade Federal do Rio de Janeiro (UFRJ), Rio de Janeiro, RJ, Brasil.

2. Doutora em Radiologia, Professora Adjunta do Departamento de Radiologia da Universidade Federal do Rio de Janeiro (UFRJ), Médica do Serviço de Radiodiagnóstico do Instituto Nacional de Câncer (INCA), Rio de Janeiro, RJ, Brasil.

3. Doutor em Radiologia, Professor Adjunto de Radiologia, Chefe do Serviço de Radiologia do Hospital Universitário da Universidade Federal de Santa Catarina (UFSC), Florianópolis, SC, Brasil.

4. Doutor em Radiologia, Professor Adjunto do Departamento de Radiologia da Universidade Federal do Rio de Janeiro (UFRJ), Rio de Janeiro, RJ, Brasil.

5. Doutor em Radiologia, Professor Titular do Departamento de Radiologia da Universidade Federal Fluminense (UFF), Niterói, RJ, Coordenador Adjunto do Curso de Pós-Graduação em Radiologia da Universidade Federal do Rio de Janeiro (UFRJ), Rio de Janeiro, RJ, Brasil.

6. Médico Oncologista do Instituto Nacional de Câncer (INCA), Rio de Janeiro, RJ, Brasil.

7. Mestre em Cirurgia, Cirurgião Oncológico do Instituto Nacional de Câncer (INCA), Rio de Janeiro, RJ, Brasil.

8. Doutor em Cirurgia, Cirurgião Oncológico do Instituto Nacional de Câncer (INCA), Rio de Janeiro, RJ, Brasil.

INTRODUÇÃO

O tumor estromal gastrointestinal (GIST – *gastrointestinal stromal tumor*) é uma doença abdominal incomum que constitui

Endereço para correspondência: Dr. Gustavo Lemos Pelandré. Serviço de Radiologia, Hospital do Câncer I – Instituto Nacional de Câncer. Praça Cruz Vermelha, 23, Centro. Rio de Janeiro, RJ, Brasil, 20230-130. E-mail: gupelandre@terra.com.br

Recebido para publicação em 23/9/2007. Aceito, após revisão, em 7/2/2008.

aproximadamente 80% dos tumores mesenquimais do trato digestivo e 5% de todos os sarcomas⁽¹⁾. Cerca de 4.500 a 6.000 casos de GIST s o diagnosticados anualmente nos EUA, com pico de incid ncia entre a sexta e s tima d cadas de vida. A doena pode comprometer qualquer por o do trato gastrintestinal, sendo o est mago o  rg o mais acometido (45% a 65%), seguido pelo delgado (15% a 25%), c lon (5% a 10%) e outras regi es da cavidade abdominal (5%)⁽²⁾.

Embora essa neoplasia mesenquimal seja conhecida h  d cadas, descobertas recentes permitiram melhor conhecimento de sua origem celular, bem como dos eventos moleculares envolvidos no desenvolvimento da les o⁽²⁾. At  cerca de 20 anos, acreditava-se que a maioria dos tumores mesenquimais gastrintestinais eram provenientes da musculatura lisa, sendo denominados de “leiomiomas” e “leiomiossarcomas”. A utiliza o da microscopia eletr nica e da imuno-histoqu mica, todavia, evidenciou que apenas alguns desses tumores apresentavam caracter sticas de m sculo liso⁽³⁾. Posteriormente, alguns autores demonstraram que esses tumores tamb m apresentavam caracter sticas de diferencia o neuronal, designando-os de “plexossarcomas” e “tumores gastrintestinais do nervo auton mico”⁽⁴⁾. S  recentemente foi esclarecido que esta neoplasia constitui uma entidade bem definida denominada GIST, mediante descoberta de sua origem a partir das c lulas intersticiais de Cajal⁽⁵⁾ e da express o da prote na KIT⁽⁶⁾.

O KIT   um receptor transmembrana com atividade de tirosina quinase, respons vel por v rias fun es celulares, como ades o, apoptose e diferencia o celular. No GIST, a muta o do gene *kit*   respons vel pela ativa o constitutiva na prote na KIT, que causa est mulo sem oposi o para prolifera o celular⁽⁷⁾.

Uma das mais promissoras descobertas recentes do tratamento do c ncer tem sido a utiliza o de terapia de alvo molecular, sendo o GIST o melhor exemplo de aplica o desta modalidade terap utica. A descoberta do mesilato de imatinib revolucionou o tratamento do GIST, por ser a primeira droga a agir especificamente na altera o molecular respons vel pela etiologia da doena⁽²⁾. O imatinib   uma droga

com alvo molecular definido, que interfere na atividade tirosina quinase dos receptores KIT⁽⁸⁾.

A tomografia computadorizada   o exame de imagem mais importante para a detec o e caracteriza o do GIST, uma vez que fornece informa es sobre o tamanho do tumor, a localiza o anat mica, o padr o de crescimento, a evid ncia de necrose, a invas o de  rg os adjacentes e met stases, permitindo tamb m a monitora o do tratamento e a avalia o da progress o da doena^(2,9).

O objetivo deste trabalho   descrever os aspectos tomogr ficos de um grupo de 14 pacientes com GIST g strico, enfatizando a import ncia deste exame de imagem na caracteriza o da les o em sua topografia mais comum, bem como na defini o do diagn stico diferencial.

MATERIAIS E M TODOS

O modelo de estudo utilizado foi observacional, descritivo, tipo s rie de casos. Foram selecionados para o estudo 41 pacientes admitidos no Hospital do C ncer I – Instituto Nacional de C ncer, no per odo de janeiro de 1999 a dezembro de 2006, com diagn stico histopatol gico de GIST. Destes, foram exclu dos 9 pacientes que n o haviam realizado estudo imuno-histoqu mico e 18 pacientes que n o apresentavam tomografia computadorizada abdominal realizada antes do tratamento oncol gico, ou cujos exames estavam incompletos ou n o foram encontrados.

A popula o deste estudo constou de nove pacientes do sexo feminino (64,3%) e cinco do sexo masculino (35,7%). A m dia de idade observada foi de 59,4 \pm 18 anos (m dia \pm desvio-padr o).

As manifesta es cl nicas observadas foram: dor ou desconforto abdominal ($n = 10$), emagrecimento ($n = 4$), aumento de volume abdominal ($n = 3$), hemat mese ($n = 1$), melena ($n = 1$), v mitos ($n = 1$) e febre ($n = 1$). Um paciente apresentava-se assintom tico e o tumor foi achado incidental durante a realiza o de ultra-sonografia abdominal.

Nove pacientes realizaram tomografia computadorizada em nossa institui o, em aparelho helicoidal modelo Shimadzu SCT 7000 TS (Shimadzu Corp.; Kyoto, Jap o),

atrav s de aquisi es axiais com colima o de 5 mm e intervalo de reconstru o de 7 mm, *pitch* de 1,5, 120 kV e 130 mA. Foram administrados 1.000 ml de contraste iodado i nico dilu do a 2%, via oral, uma hora antes de cada exame (diatrizoato de meglumina). Foram obtidas duas aquisi es, antes e ap s a administra o de 100 ml de contraste venoso iodado n o-i nico (ioexol 300 mgI/ml, 2 ml/s), 55 segundos ap s o in cio da infus o. Cinco pacientes realizaram tomografia computadorizada em outras institui es, com t cnicas variadas, sendo que todos utilizaram contraste oral e tr s utilizaram contraste venoso.

As tomografias computadorizadas foram analisadas de forma independente por tr s m dicos radiologistas. Nos casos discordantes, a decis o final foi definida por consenso. As caracter sticas avaliadas foram: local da les o, dimens es, homogeneidade, contornos, limites, morfologia, padr o e intensidade do realce pelo meio de contraste venoso, padr o de crescimento, invas o de  rg os adjacentes, presena de ulcera o, fistula, calcifica es, infiltra o da gordura mesent rica, linfonodomegalias e met stases a dist ncia.

Com rela o   localiza o, as les es foram classificadas de acordo com o segmento g strico de origem. Os contornos foram classificados como regulares, lobulados ou irregulares, e os limites foram descritos como bem definidos, mal definidos ou invasivos. A morfologia da les o foi definida como redonda, ovalada ou irregular. O padr o de realce pelo meio de contraste venoso foi descrito como homog neo ou heterog neo, e a intensidade do realce foi comparada   densidade hep tica e dos m sculos abdominais e descrita como: realce discreto, se a densidade era igual ou inferior   do m sculo; realce moderado, se a densidade era superior   do m sculo e inferior ou igual   do f gado; e realce acentuado, se a densidade era superior   do f gado. O padr o de crescimento foi classificado de acordo com o componente predominante: intra ou extraluminal. Os casos que apresentavam os dois componentes, n o sendo nenhum deles predominante, foram classificados como intra/extraluminal. As dimens es das les es foram aferidas mediante mensura o das maiores medidas nos planos ortogonais.

A avaliação histopatológica revelou que 12 pacientes (85,7%) apresentavam tumores com células fusiformes, um (7,2%) com células epitelióides e um (7,2%) com células mistas. Todos os casos possuíam confirmação imuno-histoquímica com positividade para c-Kit.

Todos os pacientes foram submetidos aos seguintes tratamentos cirúrgicos: ressecção segmentar do estômago em oito casos (57,1%), gastrectomia total em quatro (28,6%) e gastrectomia subtotal em dois (14,3%). Três pacientes (21,4%) realizaram tratamento complementar com mesilato de imatinib.

O estudo foi aprovado pelo Comitê de Ética em Pesquisas com Seres Humanos de nossa instituição.

RESULTADOS

As principais características tomográficas encontradas nos 14 pacientes com GIST gástrico são mostradas na Tabela 1. Os tumores estavam localizados no corpo ($n = 8$; 57,1%) ou no fundo gástrico ($n = 6$; 42,9%). As dimensões das lesões varia-

ram de 6,0 a 23,0 cm, com tamanho médio de $11,5 \pm 4,4$ cm (média \pm desvio-padrão). O crescimento da lesão foi predominantemente extraluminal em oito casos (57,1%) (Figura 1), intraluminal em um (7,2%) (Figura 2) e intra/extraluminal em cinco (35,7%) (Figura 3).

As lesões com crescimento extraluminal apresentaram dimensões entre 5,0 e 10,0 cm em cinco casos e maior que 10,0 cm em três casos, com tamanho médio de $11,4 \pm 5,1$ cm (Tabela 2). As lesões com

crescimento intra/extraluminal apresentaram dimensões entre 5,0 e 10,0 cm em dois casos e maior que 10 cm em três casos, com média de $11,5 \pm 4,1$ cm. A única lesão intraluminal media 11,5 cm (Figura 2). Nenhum paciente apresentou tumor menor que 5,0 cm.

Com relação ao realce pelo meio de contraste venoso, nove pacientes (64,3%) mostraram realce heterogêneo e três (21,4%), realce homogêneo. Em dois pacientes (14,3%) não foi utilizado contraste venoso.

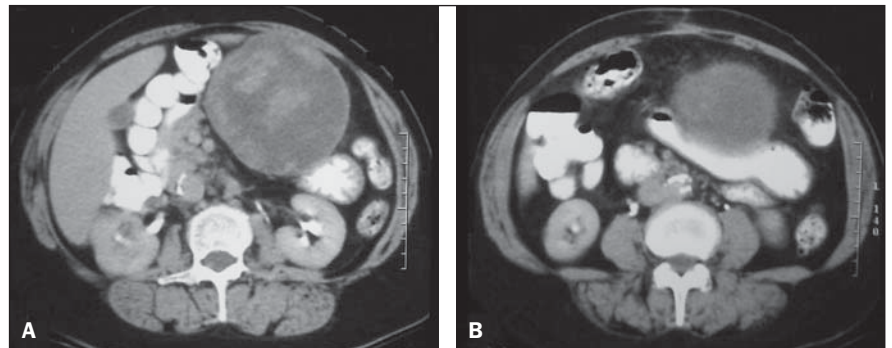


Figura 1. Tomografia computadorizada com contraste oral e venoso mostrando volumosa lesão expansiva sólida e heterogênea, com áreas hipodensas no seu interior e crescimento extraluminal (A), sem plano de clivagem com a pequena curvatura gástrica (B).

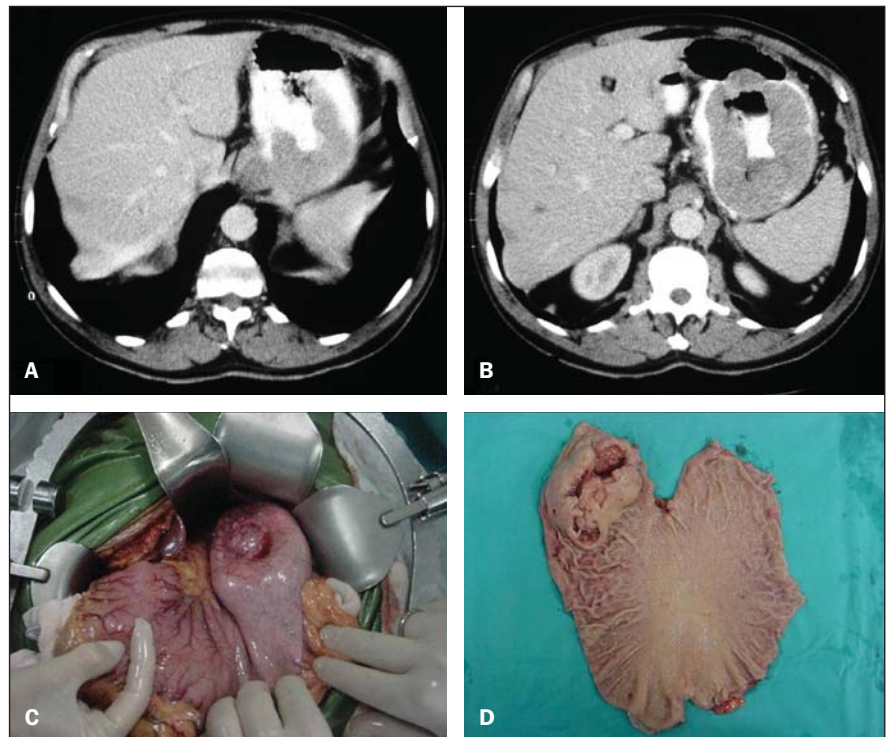


Figura 2. A,B: Tomografia computadorizada com contraste oral e venoso mostrando lesão vegetante intraluminal no terço superior da grande curvatura, formando trajeto fistuloso com a luz gástrica (A). Presença de gás e contraste oral no interior da lesão (B). C: Aspecto intra-operatório do tumor. D: Peça cirúrgica em que se evidencia lesão intraluminal na grande curvatura.

Tabela 1 Principais características tomográficas de 14 pacientes com GIST gástrico.

Características	Pacientes	
	n	%
Localização	Corpo	8 57,1
	Fundo	6 42,9
Tamanho	< 5 cm	- -
	5-10 cm	7 50,0
	> 10 cm	7 50,0
Crescimento	Extraluminal	8 57,1
	Intra/extraluminal	5 35,7
	Intraluminal	1 7,2
Morfologia	Ovalada	7 50,0
	Irregular	4 28,6
	Redonda	3 21,4
Limites	Bem definidos	10 71,4
	Mal definidos	2 14,3
	Invasivos	2 14,3
Realce pelo contraste venoso	Heterogêneo	9 64,3
	Homogêneo	3 21,4
	Não-avaliado	2 14,3
Intensidade do realce*	Discreto	6 50,0
	Moderado	6 50,0
	Acentuado	- -
Hipodensidade central	Presente	9 64,3
	Ausente	5 35,7

n, número de pacientes. * Somente para os pacientes que receberam contraste venoso.

Entre os que receberam contraste, o realce foi discreto em seis casos (50%) e moderado em seis (50%). Nenhum caso apresentou realce acentuado.

Entre os tumores com dimens es de 5 a 10 cm, 50% apresentaram realce heterog neo e 50%, realce homog neo. Todos os tumores maiores que 10 cm apresentaram realce heterog neo (Tabela 2). Os tumores heterog neos apresentaram tamanho m dio de $12,9 \pm 4,6$ cm, enquanto os tumores

Tabela 2 Padr o de crescimento e realce pelo meio de contraste venoso* do GIST g strico, segundo as dimens es da les o.

Tamanho do tumor (cm)	Padr�o de crescimento						Padr�o de realce			
	Extraluminal		Intra/extraluminal		Intraluminal		Heterog�neo		Homog�neo	
	n	%	n	%	n	%	n	%	n	%
< 5	–	–	–	–	–	–	–	–	–	–
5–10	5	71,4	2	28,6	–	–	3	50,0	3	50,0
> 10	3	42,9	3	42,9	1	14,2	6	100,0	–	–

* Somente para os pacientes que receberam contraste venoso. n, n mero de pacientes.

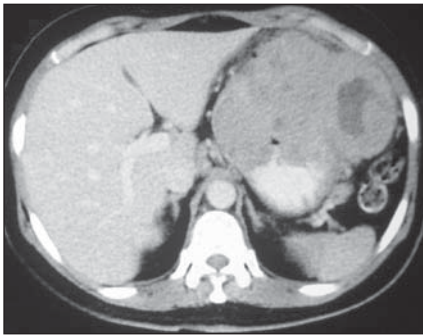


Figura 3. Tomografia computadorizada com contraste oral e venoso mostrando les o expansiva heterog nea, com  rea hipodensa central e crescimento intra/extraluminal, localizada na parede anterior e grande curvatura g strica.

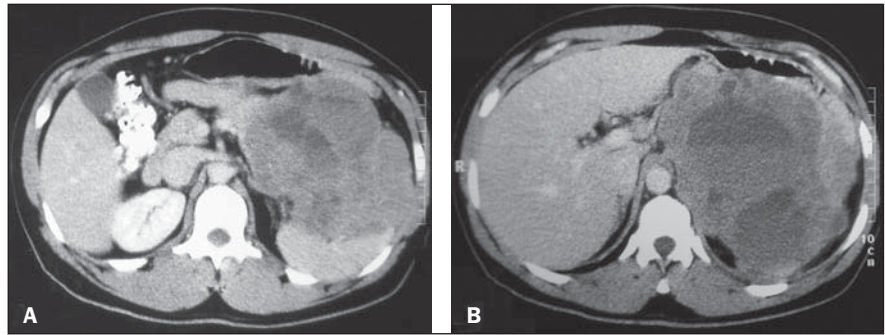


Figura 4. Tomografia computadorizada com contraste oral e venoso mostrando volumosa les o expansiva heterog nea, com crescimento extraluminal, localizada no fundo g strico, estendendo-se ao baço (A) e pilar diafragm tico esquerdo (B).

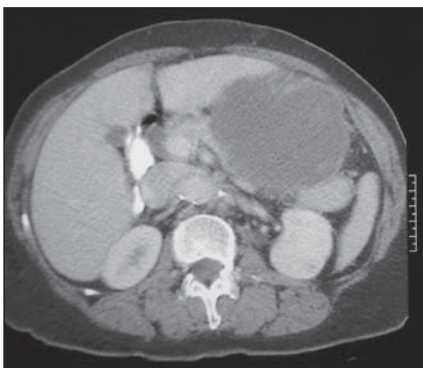


Figura 5. Tomografia computadorizada com contraste oral e venoso mostrando forma o expansiva hipodensa, de contornos irregulares, localizada na grande curvatura g strica, estendendo-se ao corpo e cauda do p ncreas.

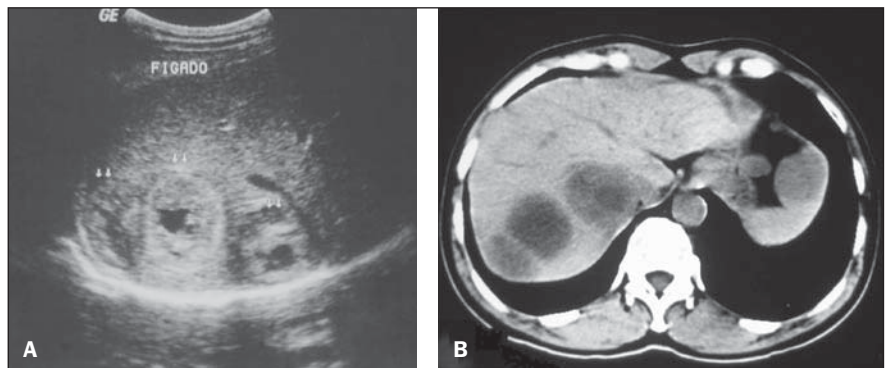


Figura 6. A: Ultra-sonografia abdominal mostrando les es expansivas nodulares heterog neas no lobo hep tico direito. **B:** Tomografia computadorizada, sem contraste venoso, mostrando les es s lidas, com centro hipodenso, em correspond ncia aos achados ultra-sonogr ficos (met stases hep ticas).

homog neos apresentaram tamanho m dio de $8,4 \pm 1,1$ cm.

A maioria dos pacientes apresentou, ainda, les o tumoral de morfologia ovalada (50%), contornos regulares (71,4%) e limites bem definidos (71,4%). Foi observada  rea de hipodensidade central em nove casos (64,3%), ulcera o em seis (42,9%), fistula em quatro (28,6%), infiltra o da

gordura mesent rica em quatro (28,6%) e calcifica o intratumoral em dois (14,3%). Linfonodomegalias adjacentes foram observadas em apenas um paciente (7,2%).

A invas o de  rg os adjacentes foi observada em seis casos (42,9%), sendo o diafragma ($n = 3$; 21,4%), o baço ($n = 2$; 14,3%) e o p ncreas ($n = 2$; 14,3%) os mais afetados (Figuras 4 e 5).

Em apenas um caso (7,2%) foram identificadas met stases hep ticas (Figura 6).

DISCUSS O

Embora seja tumor incomum, o GIST   a neoplasia mesenquimal mais freq ente do trato digestivo, representando 1% a 3% de todos os tumores gastrintestinais e 2,5%

dos tumores gástricos⁽¹⁰⁾. O estômago é o sítio mais comum da doença, respondendo por cerca de 45% a 65% dos casos, seguido do delgado em 15% a 25%⁽²⁾. Outros sítios mais raros correspondem ao reto, cólon, esôfago, apêndice, mesentério, omento, retroperitônio e outros locais não-relacionados ao trato gastrointestinal⁽¹¹⁾. A doença é mais comum em indivíduos acima de 50 anos, com média de idade entre 55 e 67 anos^(9,12), sendo rara em pacientes abaixo de 40 anos⁽¹¹⁾. Nenhuma associação entre localização geográfica, etnia, raça ou ocupação tem sido estabelecida. Alguns autores relatam, ainda, ligeiro predomínio no sexo masculino⁽¹³⁾ e aumento da incidência da doença em pacientes com neurofibromatose tipo 1⁽¹⁴⁾. Nossa casuística constou de nove pacientes do sexo feminino (64,3%) e cinco do sexo masculino (35,7%). A média de idade foi de 59,4 anos.

As manifestações clínicas em pacientes com GIST são inespecíficas e dependem do sítio da lesão. Hemorragia digestiva é o sintoma mais comum, que pode se expressar na forma de hematêmese, melena, hematoquezia ou sinais de anemia por sangramento oculto^(9-11,15,16). Outras manifestações comuns são dor abdominal inespecífica, distensão abdominal, disfagia, emagrecimento, náuseas, vômitos, massa abdominal ou sintomas obstrutivos. Aproximadamente 20% dos casos podem ser lesões assintomáticas diagnosticadas durante avaliação por imagem ou durante procedimentos cirúrgicos^(2,11). Em nossa casuística, dor abdominal foi o sintoma mais freqüente.

Os tumores mesenquimais podem ser classificados pelas características à microscopia óptica e imuno-histoquímica. A classificação histopatológica é baseada no tipo celular predominante: células fusiformes, epitelióide ou misto⁽¹⁷⁾. Os GISTs gástricos costumam se caracterizar por células fusiformes em 70% a 80% dos casos. O diagnóstico é feito por avaliação imuno-histoquímica, que se baseia na expressão da proteína KIT (CD117), codificada pelo proto-oncogene c-Kit (receptor de membrana com atividade tirosina quinase). Os GISTs são tumores CD117 positivos (95%) e CD34 positivos (30% a 40%)⁽¹⁷⁾. Muitos estudos têm demonstrado que cerca de 4% dos casos apresentam características clínicas e patológicas compatíveis com GIST, mas

não expressam a proteína KIT. Heinrich et al.⁽¹⁸⁾ mostraram que este grupo apresenta mutação em outro receptor tirosina quinase com atividade semelhante ao KIT (receptor do fator de crescimento ativado plaquetário – PDGFRA), representando uma via alternativa na patogênese desta neoplasia. O diagnóstico diferencial inclui também outras neoplasias mesenquimais com perfil imuno-histoquímico diferente, como o leiomioma, o leiomiossarcoma, o schwannoma, os neurofibromas e os tumores neuroendócrinos^(11,16). No presente estudo, a maioria dos pacientes apresentava tumor com células fusiformes (85,7%), enquanto os tumores com células epitelióides (7,2%) ou mistas (7,2%) foram menos freqüentes.

Muitos fatores são identificados na literatura como variáveis capazes de prever a evolução do GIST: tamanho, índice mitótico, presença de necrose tumoral, marcadores de proliferação celular, sítio do tumor⁽¹⁹⁾. Os achados, no entanto, são conflitantes e não existe consenso, o que torna problemática a predição do comportamento biológico do tumor. Diante disto, tem-se evitado os termos “benigno” ou “maligno”, classificando-se o GIST de acordo com o potencial de malignidade com base nos fatores prognósticos mais relevantes reconhecidos na literatura (sítio do tumor, tamanho e índice mitótico)⁽²⁰⁾. Os tumores gástricos podem então ser classificados como de *alto risco*, *risco intermediário*, *baixo risco* ou *muito baixo risco*. Considera-se o tumor como de alto risco se for maior que 10 cm, se apresentar mais de 10 mitoses por 50 campos de grande aumento (50 CGA), ou ainda se maior que 5 cm com mais de 5 mitoses por 50 CGA; risco intermediário se menor que 5 cm com 6 a 10 mitoses por 50 CGA ou se medir 5 a 10 cm com menos de 5 mitoses por 50 CGA; baixo risco se medir entre 2 e 5 cm com menos de 5 mitoses por 50 CGA; muito baixo risco se medir menos de 2 cm com menos de 5 mitoses por 50 CGA^(2,17).

As características tomográficas dos GISTs têm sido estudadas por vários autores^(9-12,15,16,21-27). Sandrasegaran et al.⁽¹⁰⁾ encontraram tumores medindo entre 3 e 10 cm, com crescimento predominantemente exofítico e realce heterogêneo pelo meio de contraste venoso. Levy et al.⁽¹¹⁾ encontraram lesões com dimensões bastante varia-

das, que se apresentavam como massas tipicamente circunscritas, algumas com áreas focais de hemorragia, degeneração cística e necrose. Na literatura revisada, o corpo gástrico foi o segmento mais acometido pelo GIST (38% a 75%)^(11,15,16), com tamanho médio variando de 5,4 a 13,0 cm^(22,26). No presente estudo, os tumores gástricos situavam-se predominantemente no corpo gástrico (57,1%) e apresentavam tamanho médio de 11,5 cm.

Os tumores menores que 5 cm apresentavam crescimento intraluminal e realce homogêneo pelo contraste venoso, enquanto os tumores maiores que 10 cm apresentam componente extraluminal e realce heterogêneo na maioria dos casos^(9,15,23). Kim et al.⁽¹⁵⁾ encontraram 57% dos tumores gástricos extraluminiais com dimensões maiores que 10 cm e 89% dos tumores intraluminiais menores que 5 cm. Da Ronch et al.⁽²³⁾, por outro lado, observaram 100% dos tumores maiores que 5 cm com crescimento extraluminal, sendo que o padrão de crescimento intraluminal estava mais relacionado a pequenas lesões. Resultados semelhantes foram relatados por Tateishi et al.⁽⁹⁾, que observaram maiores dimensões nas lesões com crescimento extrínseco, sendo 91,3% delas acima do tamanho médio. Em nossa casuística, não foram encontrados tumores menores que 5 cm e apenas um paciente tinha lesão com crescimento intraluminal. No entanto, entre os que apresentaram tumores medindo entre 5 e 10 cm ou maiores que 10 cm, houve predomínio de lesões com crescimento extraluminal em 71,4% e 50%, respectivamente.

O padrão de realce pelo meio de contraste também varia conforme as dimensões das lesões^(15,24,26,27). No estudo de Kim et al.⁽¹⁵⁾, 49% dos tumores heterogêneos eram maiores que 10 cm e 77% dos tumores homogêneos eram menores que 5 cm. Lee et al.⁽²⁶⁾ encontraram tamanho médio de 11,6 cm entre os tumores heterogêneos e 3,8 cm entre os tumores com realce homogêneo. Resultados semelhantes também foram descritos por Horton et al.⁽²⁴⁾ e Nishida et al.⁽²⁷⁾. No presente estudo, encontramos 66,7% dos tumores heterogêneos maiores que 10 cm e 100% dos tumores homogêneos medindo entre 5 e 10 cm.

Além do realce heterogêneo pelo meio de contraste, os tumores grandes podem

apresentar ulcera o da mucosa, cavita o e  reas de hipodensidade central que podem corresponder a degenera o c stica, hemorragia ou necrose. As cavidades necr ticas podem tamb m se comunicar com a luz do trato gastrintestinal e formar f stulas que cont m ar, n vel hidroa reo ou contraste oral⁽²⁵⁾. No presente estudo encontramos  rea de hipodensidade central em 64,3% dos pacientes, enquanto outros autores referem este achado em 20% a 49% dos casos^(12,15). A presen a de g s ou contraste no interior da les o pode sugerir, tamb m, a presen a de ulcera o da mucosa com forma o de f stula. Outros trabalhos referem ulcera es em 3% a 88% dos casos, a maioria deles com alto grau histol gico^(9,12,13,15,16). Em nossa casu stica, encontramos sinais de ulcera o da mucosa em 42,9% dos pacientes e f stula em 28,6%.

F gado e perit nio s o os s tios mais habituais de met stases do GIST, que podem ocorrer em at  38% dos casos⁽¹²⁾. Outros s tios menos comuns s o pulm o, mesent rio, omento, ov rio e bexiga⁽¹²⁾. As met stases hep ticas podem apresentar-se, na tomografia computadorizada, como les es hipodensas, les es isodensas na fase portal com realce intenso na fase arterial, ou les es c sticas com densidade de partes moles na periferia⁽¹⁵⁾. Os implantes podem tornar-se hipovasculares ou c sticos ap s a quimioterapia, e este padr o n o deve ser confundido com progress o da doen a ou novas les es^(10,12). Em nosso estudo, apenas um paciente (7,2%) apresentou met stase hep tica na apresenta o da doen a e seis pacientes (42,9%) apresentaram inva s o de  rg os adjacentes, com acometimento predominante do diafragma, ba o e p ncreas.

A tomografia computadorizada ainda constitui o m todo de imagem de escolha na caracteriza o do GIST, bem como na avalia o do comprometimento de  rg os adjacentes, met stases abdominais e resposta ao tratamento⁽¹⁾. A introdu o de novas tecnologias ao m todo, especialmente com a utiliza o de multidetectores e reconstru es multiplanares, tem permitido melhor avalia o dos grandes tumores exof ticos e das rela es da les o g strica com as estruturas adjacentes, al m de permitir a caracteriza o dos tumores em circunst ncias espec ficas, como massas de origem

desconhecida ou originadas de locais de dif cil acesso   endoscopia^(23,25). Para a avalia o de resposta ao tratamento quimioter pico, par metros como hipoatenua o progressiva da massa, diminui o do realce nodular e da vasculariza o s o indicativos de boa reposta⁽²⁸⁾.

A ressec o cir rgica completa   o tratamento padr o para o GIST, pois   a  nica modalidade terap utica capaz de proporcionar a cura da doen a, embora cerca de 20% a 50% dos pacientes submetidos   ressec o completa apresentem recorr ncia⁽²⁹⁾. A taxa de sobrevida em cinco anos ap s ressec o completa do GIST varia entre 30% e 65%⁽²⁹⁾. Nos casos de tumores inoper veis ou metast ticos, o tratamento de escolha   realizado com mesilato de imatinib (STI 571), um inibidor seletivo da enzima tirosina quinase, que tem sido utilizado como terapia adjuvante ou neoadjuvante diante de tumores de grandes dimens es, inicialmente irressec veis, ou nos casos em que a cirurgia impossibilita a ressec o completa⁽²⁸⁾. Muitos autores sugerem que a involu o da doen a pode ocorrer, permitindo a ressec o de tumores previamente n o-oper veis⁽³⁰⁾. Estudos recentes t m demonstrado que o imatinib apresenta atividade significativa nos doentes com GIST avan ado, alcan ando taxa de resposta parcial em 53,7% e estabiliza o da doen a em 27,9%⁽⁸⁾. Na nossa casu stica todos os pacientes realizaram tratamento cir rgico, na maioria dos casos ressec o g strica segmentar (57,1%), e tr s pacientes (21,4%) foram submetidos tamb m ao tratamento com mesilato de imatinib.

CONCLUS O

No presente estudo, a maioria dos GISTs g stricos localizava-se no corpo g strico, com tamanho m dio de 11,5 cm, apresentando  rea hipodensa central, realce heterog neo pelo meio de contraste e crescimento predominantemente extraluminal. O conhecimento dos aspectos t picos e das varia es tomogr ficas desta neoplasia em sua localiza o mais comum permite ao radiologista estabelecer o diagn stico diferencial dos tumores g stricos, bem como orientar as etapas subseq entes da investiga o diagn stica e auxiliar no planejamento terap utico.

REFER NCIAS

- Blay JY, Bonvalot S, Casali P, et al. Consensus meeting for the management of gastrointestinal stromal tumors. Report of the GIST Consensus Conference of 20-21 March 2004, under the auspices of ESMO. *Ann Oncol*. 2005;16:566-78.
- Efron DT, Lillemoie KD. The current management of gastrointestinal stromal tumors. *Adv Surg*. 2005;39:193-221.
- Mazur MT, Clark HB. Gastric stromal tumors. Reappraisal of histogenesis. *Am J Surg Pathol*. 1983;7:507-19.
- Lauwers GY, Erlanson RA, Casper ES, et al. Gastrointestinal autonomic nerve tumors. A clinicopathological, immunohistochemical, and ultrastructural study of 12 cases. *Am J Surg Pathol*. 1993;17:887-97.
- Kindblom LG, Remotti HE, Aldenborg F, et al. Gastrointestinal pacemaker cell tumor (GIPACT): gastrointestinal stromal tumors show phenotypic characteristics of the interstitial cells of Cajal. *Am J Pathol*. 1998;152:1259-69.
- Hirota S, Isozaki K, Moriyama Y, et al. Gain-of-function mutations of c-kit in human gastrointestinal stromal tumors. *Science*. 1998;279:577-80.
- Huizinga JD, Thunberg L, Kl ppel M, et al. W/kit gene required for interstitial cells of Cajal and for intestinal pacemaker activity. *Nature*. 1995;373:347-9.
- Demetri GD, von Mehren M, Blanke CD, et al. Efficacy and safety of imatinib mesylate in advanced gastrointestinal stromal tumors. *N Engl J Med*. 2002;347:472-80.
- Tateishi U, Hasegawa T, Satake M, et al. Gastrointestinal stromal tumor. Correlation of computed tomography findings with tumor grade and mortality. *J Comput Assist Tomogr*. 2003;27:792-8.
- Sandrasegaran K, Rajesh A, Rydberg J, et al. Gastrointestinal stromal tumors: clinical, radiologic, and pathologic features. *AJR Am J Roentgenol*. 2005;184:803-11.
- Levy AD, Remotti HE, Thompson WM, et al. Gastrointestinal stromal tumors: radiologic features with pathologic correlation. *Radiographics*. 2003;23:283-304.
- Sandrasegaran K, Rajesh A, Rushing DA, et al. Gastrointestinal stromal tumors: CT and MRI findings. *Eur Radiol*. 2005;15:1407-14.
- Ghanem N, Althoefer C, Furtw ngler A, et al. Computed tomography in gastrointestinal stromal tumors. *Eur Radiol*. 2003;13:1669-78.
- Boldorini R, Tosoni A, Leutner M, et al. Multiple small intestinal stromal tumours in a patient with previously unrecognized neurofibromatosis type 1: immunohistochemical and ultrastructural evaluation. *Pathology*. 2001;33:390-5.
- Kim HC, Lee JM, Kim KW, et al. Gastrointestinal stromal tumors of the stomach: CT findings and prediction of malignancy. *AJR Am J Roentgenol*. 2004;183:893-8.
- Mart n-Lorenzo JG, Aguayo-Albasini JL, Torralba-Mart nez JA, et al. Gastrointestinal stromal tumors. Diagnosis, prognosis and current surgical treatment. Follow-up of 18 treated patients. *Cir Esp*. 2006;79:22-7.
- Fletcher CD, Berman JJ, Corless C, et al. Diagnosis of gastrointestinal stromal tumors: a consensus approach. *Hum Pathol*. 2002;33:459-65.

18. Heinrich MC, Corless CL, Duensing A, et al. PDGFRA activating mutations in gastrointestinal stromal tumors. *Science*. 2003;299:708–10.
19. Fujimoto Y, Nakanishi Y, Yoshimura K, et al. Clinicopathologic study of primary malignant gastrointestinal stromal tumor of the stomach, with special reference to prognostic factors: analysis of results in 140 surgically resected patients. *Gastric Cancer*. 2003;6:39–48.
20. Miettinen M, El-Rifai W, Sobin LH, et al. Evaluation of malignancy and prognosis of gastrointestinal stromal tumors: a review. *Hum Pathol*. 2002;33:478–83.
21. Buckley JA, Fishman EK. CT evaluation of small bowel neoplasms: spectrum of disease. *Radiographics*. 1998;18:379–92.
22. Burkill GJC, Badran M, Al-Muderis O, et al. Malignant gastrointestinal stromal tumor: distribution, imaging features, and pattern of metastatic spread. *Radiology*. 2003;226:527–32.
23. Da Ronch T, Modesto A, Bazzocchi M. Gastrointestinal stromal tumour: spiral computed tomography features and pathologic correlation. *Radiol Med (Torino)*. 2006;111:661–73.
24. Horton KM, Juluru K, Montgomery E, et al. Computed tomography imaging of gastrointestinal stromal tumors with pathology correlation. *J Comput Assist Tomogr*. 2004;28:811–7.
25. Lau S, Tam KF, Kam CK, et al. Imaging of gastrointestinal stromal tumour (GIST). *Clin Radiol*. 2004;59:487–98.
26. Lee CM, Chen HC, Leung TK, et al. Gastrointestinal stromal tumor: computed tomographic features. *World J Gastroenterol*. 2004;10:2417–8.
27. Nishida T, Kumano S, Sugiura T, et al. Multi-detector CT of high-risk patients with occult gastrointestinal stromal tumors. *AJR Am J Roentgenol*. 2003;180:185–9.
28. Cormier JN, Patel SR, Pisters PW. Gastrointestinal stromal tumors: rationale for surgical adjuvant trials with imatinib. *Curr Oncol Rep*. 2002;4:504–9.
29. DeMatteo RP, Lewis JJ, Leung D, et al. Two hundred gastrointestinal stromal tumors: recurrence patterns and prognostic factors for survival. *Ann Surg*. 2000;231:51–8.
30. Scaife CL, Hunt KK, Patel SR, et al. Is there a role for surgery in patients with “unresectable” cKIT+ gastrointestinal stromal tumors treated with imatinib mesylate? *Am J Surg*. 2003;186:665–9.