

Marcelo Souto Nacif¹, Nadine Kawel², Christopher T. Sibley³, Anna Zavodni², João A. C. Lima⁴, David A. Bluemke⁵

Trabalho realizado no Departamento de Radiologia e Ciência das Imagens do Centro Clínico do Instituto Nacional de Saúde, Bethesda, MD, EUA. 1. Doutor, Professor do Departamento de Radiologia da Faculdade de Medicina da Universidade Federal Fluminense, Niterói, RJ, Brasil, Pós-Doutorado em Radiologia no Departamento de Radiologia e Ciência das Imagens do Centro Clínico do Instituto Nacional de Saúde, Bethesda, MD, EUA. 2. Estagiários em Radiologia no Departamento de Radiologia e Ciência das Imagens do Centro Clínico do Instituto Nacional de Saúde, Bethesda, MD, EUA. 3. Médico do Departamento de Radiologia e Ciência das Imagens do Centro Clínico do Instituto Nacional de Saúde, Bethesda, MD, EUA. 4. Professor de Medicina, Departamento de Cardiologia, na Escola de Medicina da Universidade Johns Hopkins, Baltimore, MD, EUA. 5. Diretor do Departamento de Radiologia e Ciência das Imagens do Centro Clínico do Instituto Nacional de Saúde, Bethesda, MD, EUA. Endereço para correspondência: Dr. Marcelo Souto Nacif, Cordell Avenue 4583, 20814 Bethesda, MD, USA. E-mail: msnacif@yahoo.com.br. Site: www.msnacif.med.br

Nacif MS, Kawel N, Sibley CT, Zavodni A, Lima JAC, Bluemke DA. Qual o seu diagnóstico? Radiol Bras. 2011 Mar/Abr;44(2):XI–XIII.

Paciente negro (afro-americano), 41 anos de idade, hipertenso, masculino, com história de abuso de drogas por um “curto período” na idade de 29 anos, foi encaminhado ao Departamento de Radiologia do National Institutes of Health Clinical Center para a avaliação por tomografia computadorizada cardíaca (TCC) e ressonância cardíaca (RMC).

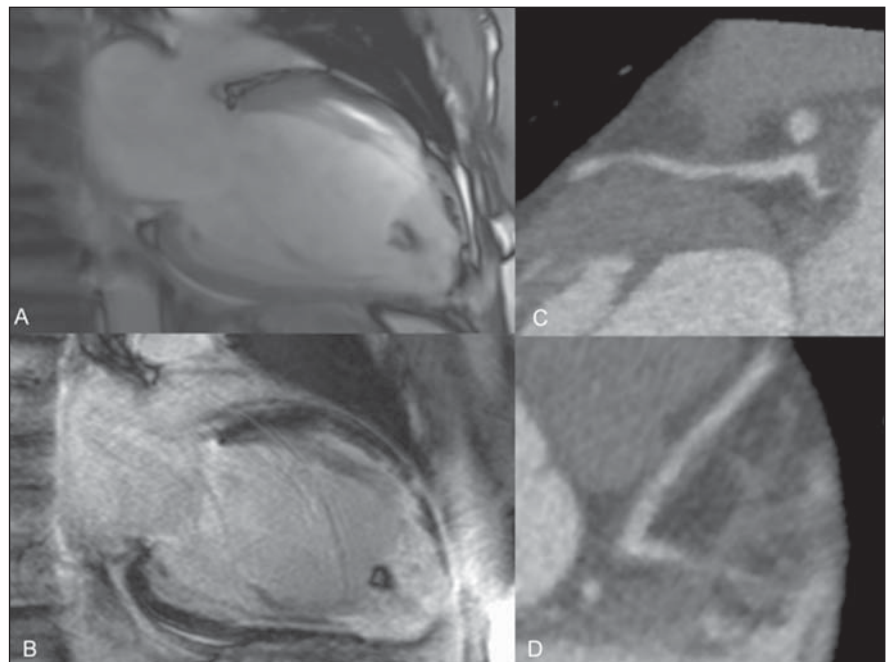


Figura 1. RMC (A,B) e TCC (C,D) acoplados ao eletrocardiograma. Cine-RMC (A) e realce tardio (B), duas câmaras. Coronária descendente anterior proximal (C,D).

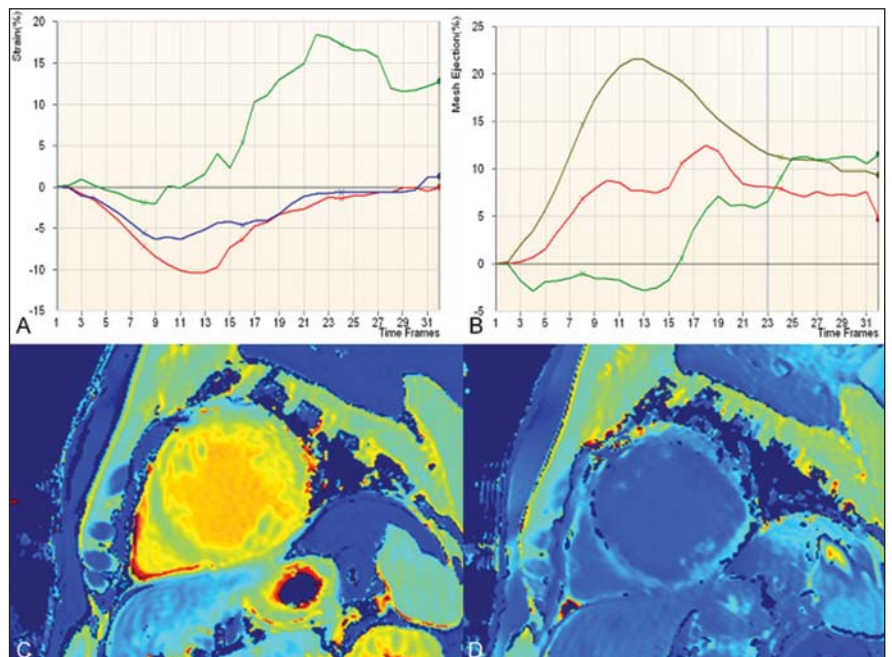


Figura 2. Análise do tagging (A,B). Strain rate (deformação) (A) e fração de ejeção (B). Mapas coloridos T1 – MOLLI pré-contraste (C) e pós-contraste (D).

Descrição das imagens

Figura 1. RMC (A,B) e TCC (C,D) acoplados ao eletrocardiograma. Cine-RMC (A) e realce tardio (B), duas câmaras. Observar a dilatação do ventrículo esquerdo associada a afilamento parietal no território da descendente anterior esquerda, relacionado a um infarto prévio por vasoespasm. Existe aumento do trabeculado apical com trombo calcificado. TCC da coronária descendente anterior proximal (C,D) demonstrando uma placa não calcificada proximal, com remodelamento positivo e discreta redução luminal (30%).

Figura 2. Análise do *tagging* (A,B). *Strain rate* (deformação) (A) e fração de ejeção (B). A análise demonstra depressão da fração de ejeção segmentar (basal = 21,4%; medial = 7,7%; apical = -2,4%); os picos do *strain* circunferencial (Ecc), em percentual, na base, na cavidade média e no ápice foram de -10,6%, -5,7% e 0,6%, respectivamente. Mapas coloridos T1 – MOLLI pré-contraste (C) e pós-contraste (D) para a análise visual (qualitativa). Nas regiões de realce tardio, o mapa T1 mostra cor amarela, pré-contraste, e cor azul escuro, pós-contraste. Isto ocorre devido ao longo tempo T1, pré-contraste, e ao encurtamento do tempo T1, pós-contraste. Se compararmos o músculo cardíaco, verde (T1 curto) no pré-contraste e azul (T1 longo) no pós-contraste, conseguimos diferenciar as regiões com maior quantidade de tecido fibroso e aumento do espaço extracelular. Análise do mapa T1: a fração do volume extracelular para o músculo cardíaco na base e sem realce tardio foi de 32%, enquanto na região apical, com realce tardio, foi de 57%.

Importante: O valor normal do pico do *strain* (Ecc) é igual a $-17,5 \pm 4\%$ ⁽¹⁾.

O valor da fração do volume extracelular é calculado através da relação das frações de relaxamento do músculo cardíaco e do sangue, corrigido pelo valor do hematócrito:

$$(\Delta R1_{\text{miocárdio}} / \Delta R1_{\text{sangue}}) * (1 - Ht)$$

Valores em voluntários normais, no nosso departamento com o mesmo protocolo, demonstraram que o volume extracelular (\pm desvio-padrão) normal é de $27 \pm 3\%$, nesta faixa etária.

Diagnóstico: Infarto do miocárdio por uso de cocaína, associado com piora do *strain* global e elevação do volume extracelular calculado pelo mapa T1.

COMENTÁRIOS

O primeiro relato de associação entre o uso de cocaína e isquemia/infarto do miocárdio foi feito por Coleman et al., em 1989⁽²⁾. O diagnóstico geralmente depende da história de abuso de drogas, que nem sempre é factível de ser colhida do paciente. O médico assistente deve ter um alto grau de suspeição clínica para tentar confirmar o diagnóstico por meio de exames de urina ou sangue. A obtenção da história clínica sempre será difícil e dependerá da cooperação do paciente⁽³⁾.

Mesmo sabendo que a forma mais comum de infarto do miocárdio está relacionada com a ruptura de uma placa instável (vulnerável), o espasmo coronariano associado ou não a formação de trombo é também um grande fator para que ocorra necrose miocárdica⁽⁴⁾.

A cocaína possui uma potente ação simpaticomimética, produzindo estimulação periférica e central, o que induz o vasoespasm coronário. Este está geralmente relacionado ao pico de concentração sanguínea da cocaína. No entanto, um efeito tardio pode ocorrer, sendo atribuído à ativação endotelial e à estimulação da atividade protrombótica, causando um estado de hipercoagulabilidade e formação aguda de trombo na coronária^(5,6).

O desenvolvimento prematuro de enfermidade aterosclerótica coronária tem sido relatado em dependentes de cocaína^(7,8). No caso ora relatado, uma placa não calcificada causando redução luminal discreta foi detectada na coronária descendente anterior.

Poucos dados estão disponíveis para se criar um guia baseado em evidências para o tratamento do infarto miocárdico relacionado ao uso de cocaína. Usualmente, o tratamento é clínico e pode ser realizado com benzodiazepínicos, aspirina, nitroglicerina, verapamil, além do estímulo a uma mudança comportamental. Todavia, alguns autores, como Sharma et al.⁽⁷⁾, acreditam que o tratamento intervencionista por angioplastia no momento do vasoespasm é a

melhor escolha no tratamento desses pacientes. No presente caso, quando em dor precordial aguda e aos 29 anos de idade, o paciente realizou angioplastia e ficou hospitalizado por três semanas na unidade coronariana.

Dados dos EUA demonstram que americanos acima de 12 anos, correspondendo a 27,7 milhões de pessoas, ou seja, 12% da população, utilizaram cocaína em algum momento de suas vidas, e que mais de 5,9 milhões, ou 2,5% da população, a utilizaram no último ano^(9,10). O uso de cocaína é um grande problema de saúde pública, no mudo inteiro, e vem crescendo em popularidade nas últimas décadas^(5,8). O potencial impacto sobre as políticas de saúde pública são preocupantes⁽¹¹⁾.

A longo prazo, a melhor intervenção seria a educação dos pacientes e usuários para abolirem o uso da cocaína, evitando efeitos irreversíveis no músculo cardíaco⁽⁵⁾. Acreditamos que a política de saúde pública deve ser massiva na tentativa de reduzir o número de usuários e evitar complicações relacionadas ao uso da cocaína.

Imagem cardíaca não invasiva

A TCC detecta e quantifica a placa coronariana de forma não invasiva e com alta precisão⁽¹²⁾. No caso aqui apresentado, foi muito simples detectar a placa não calcificada na coronária descendente anterior proximal.

Muitos *softwares* de avaliação quantitativa da função ventricular por *tagging*⁽¹⁾ estão disponíveis. O mesmo acontece para a avaliação de fibrose difusa ou focal pela sequência denominada *modified Lock-Locker inversion recovery* (MOLLI)⁽¹³⁻¹⁵⁾.

O *tagging* miocárdico por ressonância magnética é um potente quantificador não invasivo da função segmentar e diastólica cardíaca. O desenvolvimento da tecnologia, principalmente no aprimoramento das sequências utilizadas, dos tipos de aparelhos e dos *softwares* de análise, busca cada vez mais facilitar a utilização do *tagging* no estudo da função cardíaca. Isto será muito útil para comparação e avaliação evolutiva dos pacientes. No presente caso, foi possível a avaliação da função regional com precisão.

A quantificação da fibrose, mesmo em casos em que o estudo do realce tardio é

negativo, tornou-se factível pela técnica do mapa T1. O tempo T1 está reduzido na presença de fibrose, o que faz este mapa uma potente ferramenta para a quantificação da extensão e agressividade da fibrose. O mapa T1 já foi validado por meio de biópsias endomiocárdicas no contexto clínico em pacientes encaminhados para transplante cardíaco com cardiomiopatia não isquêmica⁽¹⁶⁾. A mensuração da fração do volume extracelular quantifica em percentual o que deve ser fibrose ainda não detectada pelo realce tardio^(13,14). No nosso caso, foi possível diferenciar a fibrose detectada pelo realce tardio no ápice do ventrículo esquerdo (alto ECV, de 57%), da fibrose existente na base do ventrículo esquerdo (alto ECV, de 32%), na comparação com corações normais (ECV de 27%).

Considerações importantes

Estudos não invasivos, como a TCC e a RMC, são de fundamental importância para o estudo de doença aterosclerótica subclínica e para a quantificação da fibrose miocárdica.

Estudos randomizados e com acompanhamento prospectivo são de extrema im-

portância para o melhor entendimento destas técnicas.

REFERÊNCIAS

1. Fernandes VR, Cheng S, Cheng YJ, et al. Racial and ethnic differences in subclinical myocardial function: the Multi-Ethnic Study of Atherosclerosis. *Heart*. 2011;97:405–10.
2. Coleman DL, Ross TF, Naughton JL. Myocardial ischemia and infarction related to recreational cocaine use. *West J Med*. 1982;136:444–6.
3. Rao SC, Main ML. Acute severe functional mitral regurgitation secondary to cocaine-mediated anterior myocardial infarction. *J Am Soc Echocardiogr*. 2008;21:297.e3–4.
4. Kloner RA. Natural and unnatural triggers of myocardial infarction. *Prog Cardiovasc Dis*. 2006;48:285–300.
5. Rezkalla SH, Kloner RA. Cocaine-induced acute myocardial infarction. *Clin Med Res*. 2007;5:172–6.
6. Raddino R, Pedrinazzi C, Zanini G, et al. Acute myocardial infarction in a young woman with antiphospholipid syndrome and occasional cocaine abuse. *Int J Cardiol*. 2005;105:236–8.
7. Sharma AK, Hamwi SM, Garg N, et al. Percutaneous interventions in patients with cocaine-associated myocardial infarction: a case series and review. *Catheter Cardiovasc Interv*. 2002;56:346–52.
8. Sonne C, Stempfle HU, Klauss V, et al. Intravascular ultrasound-guided percutaneous coronary intervention in a human immunodeficiency virus-positive patient with cocaine-associated acute myocardial infarction: case report and review. *Heart Lung Circ*. 2005;14:197–200.
9. Bansal D, Eigenbrodt M, Gupta E, et al. Traditional risk factors and acute myocardial infarction in patients hospitalized with cocaine-associated chest pain. *Clin Cardiol*. 2007;30:290–4.
10. Aslibekyan S, Levitan EB, Mittleman MA. Prevalent cocaine use and myocardial infarction. *Am J Cardiol*. 2008;102:966–9.
11. Coombs M. Cocaine-induced myocardial infarction. *Nurs Crit Care*. 2007;12:176–80.
12. Rinehart S, Vazquez G, Qian Z, et al. Quantitative measurements of coronary arterial stenosis, plaque geometry, and composition are highly reproducible with a standardized coronary arterial computed tomographic approach in high-quality CT datasets. *J Cardiovasc Comput Tomogr*. 2011;5:35–43.
13. Piechnik SK, Ferreira VM, Dall'Armellina E, et al. Shortened Modified Look-Locker Inversion recovery (ShMOLLI) for clinical myocardial T1-mapping at 1.5 and 3 T within a 9 heartbeat breath-hold. *J Cardiovasc Magn Reson*. 2010;12:69.
14. Schelbert EB, Testa SM, Meier CG, et al. Myocardial extravascular extracellular volume fraction measurement by gadolinium cardiovascular magnetic resonance in humans: slow infusion versus bolus. *J Cardiovasc Magn Reson*. 2011;13:16.
15. Messroghli DR, Radjenovic A, Kozerke S, et al. Modified Look-Locker inversion recovery (MOLLI) for high-resolution T1 mapping of the heart. *Magn Reson Med*. 2004;52:141–6.
16. Nacif MS, Noureldin RAA, Sibley CT, et al. Insuficiência cardíaca com análise de *strain* e caracterização de tecido fibrótico (mapa T1) [qual o seu diagnóstico?]. *Radiol. Bras*. 2010;43(5):xi-xiii.