

# Carcinoma verrucoso da mão: uma rara apresentação avaliada por ressonância magnética\*

*Verrucous carcinoma of the hand: a rare presentation evaluated by magnetic resonance imaging*

Jailson Rodrigues Lopes<sup>1</sup>, Marcelo Bordalo Rodrigues<sup>2</sup>, Laercio Alberto Rosemberg<sup>3</sup>, Rafael Burgomeister Lourenço<sup>4</sup>, Giovanni Guido Cerri<sup>5</sup>

**Resumo** O carcinoma verrucoso é uma variante do carcinoma de células escamosas, vista em mucosas e pele, raramente encontrada na mão. Nós relatamos um caso de duas lesões no dorso da mão, sem contato entre si, que foram ressecadas em bloco e confirmadas como carcinoma verrucoso.

**Unitermos:** Verrucoso; Carcinoma; Espiculado; Ouriço-do-mar; Escamoso; Mão.

**Abstract** Verrucous carcinoma is a variant of squamous cell carcinoma seen in mucous membranes and skin, and rarely found in the hand. The present report describes a case of two lesions on the dorsum of the hand, with no contact to each other, which underwent en-block resection and were confirmed as verrucous carcinoma.

**Keywords:** Verrucous; Carcinoma; Spiculated; Sea-urchin; Squamous; Hand.

Lopes JR, Bordalo-Rodrigues M, Rosemberg LA, Lourenço RB, Cerri GG. Carcinoma verrucoso da mão: uma rara apresentação avaliada por ressonância magnética. Radiol Bras. 2011 Jul/Ago;44(4):263–264.

## INTRODUÇÃO

O carcinoma verrucoso é uma variante bem diferenciada do carcinoma de células escamosas, vista em mucosas e pele, raramente encontrada na mão.

Nós relatamos um caso de duas lesões no dorso da mão, sem contato entre si, que foram ressecadas em bloco e confirmadas como carcinoma verrucoso. A maior delas apresentava padrão de crescimento exofítico similar a um ouriço-do-mar, com um

padrão de realce descrito na ressonância magnética (RM) como espiculado ou em forma de fio de algodão.

## RELATO DO CASO

Paciente do sexo masculino, 24 anos de idade, agricultor, há um ano com duas lesões exofíticas no dorso da mão que apresentaram crescimento mais expressivo nos últimos dois meses. Também apresentava dor e dificuldade persistente de estender as articulações interfalângicas do quarto e quinto dedos há duas semanas. As lesões foram tratadas empiricamente como infecção cutânea de provável natureza fúngica devido ao crescimento insidioso e ao relato, pelo paciente, de contato com o solo

em suas atividades laborais. Não se tendo obtido sucesso terapêutico, foi solicitada biópsia para decidir nova intervenção terapêutica. O resultado foi compatível com carcinoma de células escamosas do tipo verrucoso.

Foi solicitado estudo de RM da mão, com o objetivo de estadiar loco-regionalmente o tumor. No exame de RM, foram visualizadas duas lesões cutâneas, com invasão subcutânea localizada no dorso da mão (Figura 1). A menor media 2,0 cm, superficial ao quarto metacarpal, e era restrita aos planos cutâneo e subcutâneo. A maior media 3,0 cm, superficial ao quinto metacarpal, sem infiltração dos tendões extensores do quarto e quinto dedos (Figura 2). As duas lesões apresentavam sinal inter-

\* Trabalho realizado no Instituto de Radiologia do Hospital das Clínicas da Faculdade de Medicina da Universidade de São Paulo (InRad/HC-FMUSP), São Paulo, SP, Brasil.

1. Médico Radiologista, Colaborador do Setor de Radiologia Músculo-Esquelética do Instituto de Radiologia do Hospital das Clínicas da Faculdade de Medicina da Universidade de São Paulo (InRad/HC-FMUSP), São Paulo, SP, Brasil.

2. Médico Radiologista, Diretor do Instituto de Ortopedia e Traumatologia do Hospital das Clínicas da Faculdade de Medicina da Universidade de São Paulo (IOT/HC-FMUSP), São Paulo, SP, Brasil.

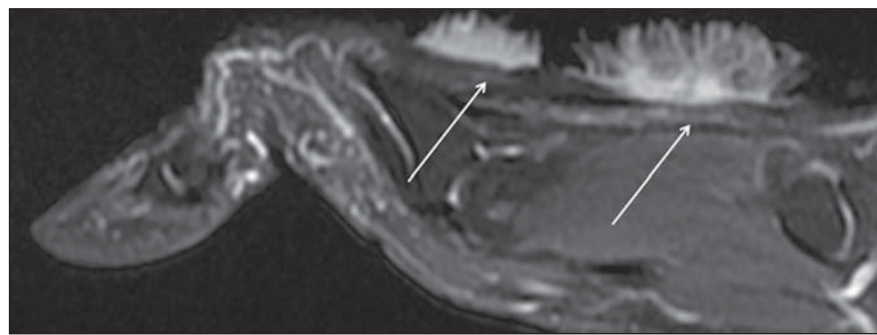
3. Doutor, Médico Radiologista, Assistente do Setor de Radiologia e do Instituto de Radiologia do Hospital das Clínicas da Faculdade de Medicina da Universidade de São Paulo (InRad/HC-FMUSP), São Paulo, SP, Brasil.

4. Médico Radiologista, Assistente do Instituto de Radiologia do Hospital das Clínicas da Faculdade de Medicina da Universidade de São Paulo (InRad/HC-FMUSP), São Paulo, SP, Brasil.

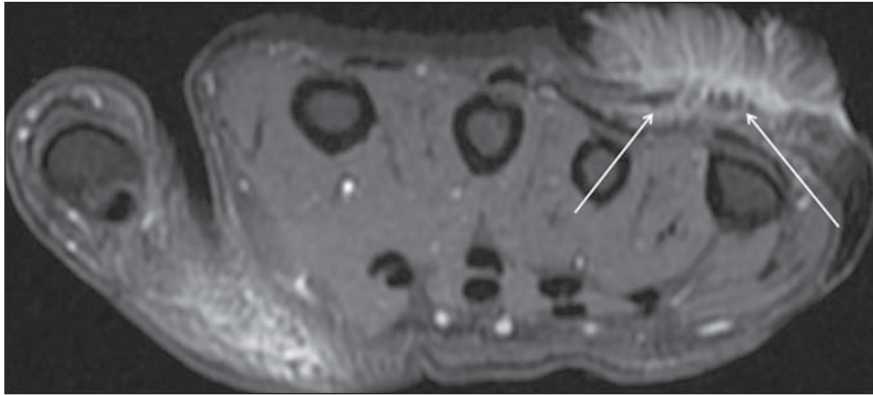
5. Professor Titular da Disciplina de Radiologia, Chefe do Serviço de Radiologia do Instituto de Radiologia do Hospital das Clínicas da Faculdade de Medicina da Universidade de São Paulo (InRad/HC-FMUSP), São Paulo, SP, Brasil.

Endereço para correspondência: Dr. Jailson Rodrigues Lopes, Rua Cristiano Viana, 116, ap. 133, Jardim América, São Paulo, SP, Brasil, 05411-000. E-mail: jailsonlopes@hotmail.com

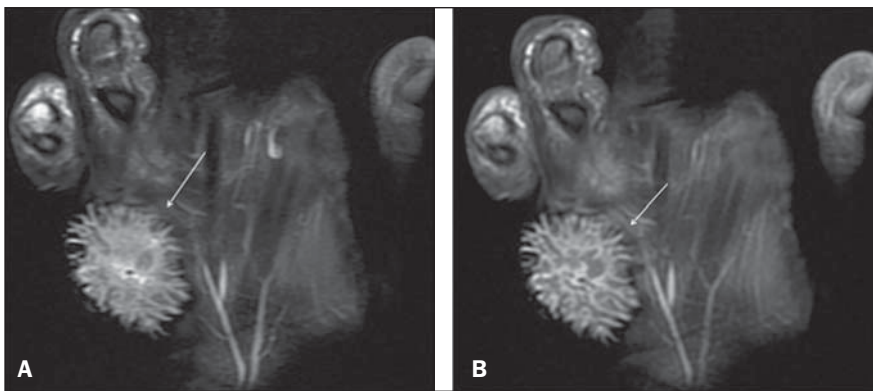
Recebido para publicação em 20/1/2011. Aceito, após revisão, em 31/3/2011.



**Figura 1.** Corte sagital de RM ponderada em T1 com saturação de gordura pós-gadolínio evidencia as duas lesões (setas) superficiais aos tendões extensores, com realce pelo meio de contraste, sem contato entre si.



**Figura 2.** Corte axial de RM ponderada em T2 com saturação de gordura mostra a maior lesão em contato (setas) com os tendões dos extensores do quarto e quinto dedos da mão, mas sem invasão destes.



**Figura 3.** Cortes coronais de RM ponderadas em T2 (A) e T1 com saturação de gordura pós-gadolinio (B) evidenciam padrão espiculado (setas) semelhante a um ouriço-do-mar.

mediário nas sequências ponderadas em T1, padrão espiculado de alto sinal na sequência em T2 (Figura 3A) e realce também espiculado em T1 pós-gadolinio (Figura 3B). Os seus contornos externos se assemelhavam ao formato de um ouriço-do-mar. Não se observaram invasão óssea ou lesões a distância.

As duas lesões foram ressecadas em bloco no dia seguinte ao exame de RM e as margens cirúrgicas foram livres.

## DISCUSSÃO

O carcinoma verrucoso é uma forma variante indolente do carcinoma de células

escamosas, que é o segundo tipo de câncer de pele mais comum<sup>(1)</sup>. A apresentação do carcinoma verrucoso na mão não é comumente vista. Do nosso conhecimento, menos de 20 casos foram relatados até o final do ano de 2010. Bem mais frequente é sua presença no pé (mais de 90% dos casos de apresentação na pele)<sup>(2)</sup>. A denominação verrucosa é atribuída em razão da sua semelhança com as verrugas virais<sup>(3)</sup>. A sua etiologia não é totalmente esclarecida. Pacientes imunodeprimidos e uma maior exposição solar aumentam o risco de desenvolvimento da doença. Há também indícios de que haja associação com o vírus do tipo papilomavírus humano<sup>(4,5)</sup>. Geral-

mente são lesões únicas, e as lesões múltiplas na mão ainda não tinham sido relatadas. Raramente produzem metástases, mas podem invadir profundamente os tecidos, o que está relacionado com a recidiva<sup>(3)</sup>. Embora no caso ora relatado não se tenha observado invasão dos tendões dos extensores, o edema perilesional observado poderia estar implicado na dificuldade de extensão dos dedos e na presença da dor.

O padrão espiculado de realce nas sequências T1 pós-gadolinio já fora descrito<sup>(6)</sup>, o que também se confirmou nas imagens ponderadas em T2. Wasserman et al.<sup>(7)</sup> relataram que esse padrão de imagem se assemelhava a feixes de algodão e que seria decorrente de um infiltrado inflamatório em resposta ao tecido estromal do tumor.

O que o presente relato de caso enfatiza é uma apresentação tumoral particular, com aspecto por imagem de RM e localizações típicas, que ajudam na condução do raciocínio diagnóstico. Todavia, o papel principal do radiologista ainda é no estadiamento loco-regional.

## REFERÊNCIAS

1. Amaral ACN, Azulay RD, Azulay DR. Neoplasias epiteliais. In: Azulay RD, Azulay DR, editores. *Dermatologia*. 4ª ed. Rio de Janeiro, RJ: Guanabara Koogan; 2006. p. 510–26.
2. Kao GF, Graham JH, Helwig EB. Carcinoma cuniculatum (verrucous carcinoma of the skin): a clinicopathologic study of 46 cases with ultrastructural observations. *Cancer*. 1982;49:2395–403.
3. Gertler R, Werber KD. Management of verrucous carcinoma of the hand: a case report. *Int J Dermatol*. 2009;48:1233–5.
4. Noel JC, Peny MO, Detremmerie O, et al. Demonstration of human papillomavirus type 2 in a verrucous carcinoma of the foot. *Dermatology*. 1993; 187:58–61.
5. Zemtsov A, Koss W, Dixon L, et al. Anal verrucous carcinoma associated with human papilloma virus type 11: magnetic resonance imaging and flow cytometry evaluation. *Arch Dermatol*. 1992;128: 564–5.
6. Theodorou SJ, Theodorou DJ, Bona SJ, et al. Primary squamous cell carcinoma: an incidental toe mass. *AJR Am J Roentgenol*. 2005;184(3 Suppl): 110–1.
7. Wasserman PL, Taylor RC, Pinillia J, et al. Verrucous carcinoma of the foot and enhancement assessment by MRI. *Skeletal Radiol*. 2009;38:393–5.