

Gláucia Zanetti¹, Luiz Felipe Nobre², Alexandre Dias Mançano³, Marcos Duarte Guimarães⁴, Bruno Hochhegger⁵, Arthur Soares Souza Jr.⁶, Edson Marchiori¹

Trabalho realizado na Universidade Federal do Rio de Janeiro (UFRJ), Rio de Janeiro, RJ, Brasil. 1. Universidade Federal do Rio de Janeiro (UFRJ), Rio de Janeiro, RJ, Brasil. 2. Universidade Federal de Santa Catarina (UFSC), Florianópolis, SC, Brasil. 3. Radiologia Anchieta – Hospital Anchieta, Taguatinga, DF, Brasil. 4. A. C. Camargo Cancer Center, São Paulo, SP,

Brasil. 5. Santa Casa de Porto Alegre, Porto Alegre, RS, Brasil. 6. Faculdade de Medicina de São José do Rio Preto (Famerp), São José do Rio Preto, SP, Brasil. Endereço para correspondência: Dr. Edson Marchiori. Rua Thomaz Cameron, 438, Valparaíso, Petrópolis, RJ, Brasil, 25685-120. E-mail: edmarchiori@gmail.com.

Zanetti G, Nobre LF, Mançano AD, Guimarães MD, Hochhegger B, Souza Jr AS, Marchiori E. Qual o seu diagnóstico? Radiol Bras. 2013 Nov/Dez;46(6):IX-X.

Paciente do sexo feminino, de 59 anos de idade, com quadro clínico de febre e tosse seca. Radiografias de tórax no serviço de emergência mostraram infiltrado pulmonar. Foi encaminhada ao hospital para realização de tomografia computadorizada de alta resolução (Figura 1).

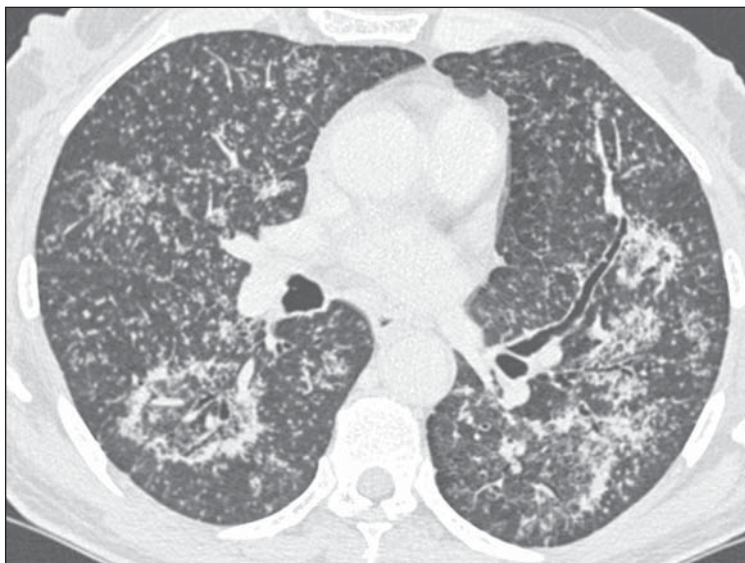


Figura 1. Tomografia computadorizada de alta resolução, com corte nas regiões pulmonares inferiores.

Descrição da imagem

Figura 1. Tomografia computadorizada com corte nas regiões pulmonares inferiores mostra numerosos pequenos nódulos randômicos bilaterais, conglomerados de pequenos nódulos no pulmão esquerdo e sinal do halo invertido no segmento superior do lobo inferior direito. Notar que as paredes do halo são nodulares e que pequenos nódulos também estão presentes no interior do halo invertido.

Diagnóstico: Sinal do halo invertido com paredes nodulares causado por tuberculose pulmonar, confirmada por cultura do escarro.

COMENTÁRIOS

O sinal do halo invertido (SHI) é um sinal tomográfico pulmonar definido como uma área focal arredondada com atenuação em vidro fosco circundada por um anel de consolidação completo ou parcial⁽¹⁾. Este sinal foi inicialmente descrito como relativamente específico de pneumonia criptogênica em organização (PCO). No entanto, publicações posteriores o identificaram em um amplo espectro de doenças, incluindo condições infecciosas e não-infecciosas⁽²⁻⁶⁾.

Embora o SHI deva ser considerado como um sinal inespecífico, encontrado em várias doenças pulmonares, autores têm observado que, nos casos de doenças granulomatosas ativas apresentando o sinal, o anel do halo costuma ter aspecto nodular⁽⁷⁾. A maioria dos casos reportados de SHI relacionados a infecções granulomatosas, como a tuberculose⁽⁸⁻¹⁰⁾ ou a sarcoidose ativa⁽¹¹⁻¹⁵⁾ exibiu halos com aspecto nodular. Além disso, em geral são também observados pequenos nódulos na região central dos SHIs. A análise histopatológica destes casos revelou a presença de granulomas tanto no halo externo como no interior dos halos invertidos.

Recentemente, um estudo comparando 12 casos de SHI em pacientes com tuberculose e 10 em pacientes com PCO⁽⁸⁾ mostrou que todos os pacientes com tubercu-

lose apresentaram halos invertidos com paredes nodulares e que pequenos nódulos também foram observados no interior do halo em 83% dos casos. Nenhum paciente com PCO apresentou o SHI com paredes nodulares ou nódulos centrais.

A importância da identificação de padrões de imagem que possam sugerir a possibilidade de tuberculose ativa é de grande relevância para a saúde pública e para assegurar que os pacientes infectados recebam o tratamento adequado. Bacilos álcool-ácido resistentes são encontrados no escarro em apenas um pequeno número dos pacientes com tuberculose pulmonar ativa. Por esta razão, o tratamento antituberculose é frequentemente iniciado e medidas preventivas, como isolamento, são tomadas com base em achados de imagem sugestivos de tuberculose ativa antes mesmo da confirmação bacteriológica⁽¹⁶⁾.

Achados tomográficos bem reconhecidos em tuberculose pulmonar pós-primária incluem nódulos centrolobulares ou do espaço aéreo, opacidades lineares e nodulares ramificadas (aspecto de árvore em brotamento), áreas de consolidação, escavações, espessamento de paredes brônquicas, nódulos miliares, tuberculomas, calcificações, bandas parenquimatosas, espessamento de septos interlobulares, opacidades em vidro fosco, enfisema pericicatricial e alterações fibróticas⁽¹⁶⁻¹⁹⁾. O aspecto nodular do SHI geralmente corresponde à presença de doença granulomatosa ativa e frequentemente representa infecção granulomatosa, especialmente tuberculose. Em conclusão, o SHI nodular deve ser incluído no espectro de anormalidades parenquimatosas que são observadas em pacientes com tuberculose em atividade.

REFERÊNCIAS

1. Hansell DM, Bankier AA, MacMahon H, et al. Fleischner Society: glossary of terms for thoracic imaging. *Radiology*. 2008;246:697-722.
2. Marchiori E, Zanetti G, Meirelles GP, et al. The reversed halo sign on high-resolution CT in infectious and noninfectious pulmonary diseases. *AJR Am J Roentgenol*. 2011;197:W69-75.
3. Marchiori E, Zanetti G, Barreto MM, et al. Atypi-

cal distribution of small nodules on high resolution CT studies: patterns and differentials. *Respir Med*. 2011;105:1263-7.

4. Marchiori E, Zanetti G, Escuissato DL, et al. Reversed halo sign: high-resolution CT scan findings in 79 patients. *Chest*. 2012;141:1260-6.
5. Marchiori E, Zanetti G, Hochhegger B, et al. Reversed halo sign on computed tomography: a state-of-the-art review. *Lung*. 2012;190:389-94.
6. Godoy MC, Viswanathan C, Marchiori E, et al. The reversed halo sign: update and differential diagnosis. *Br J Radiol*. 2012;85:1226-35.
7. Marchiori E, Zanetti G, Hochhegger B, et al. Reversed halo sign: nodular wall as criteria for differentiation between cryptogenic organizing pneumonia and active granulomatous diseases. *Clin Radiol*. 2010;65:770-1.
8. Marchiori E, Zanetti G, Irion KL, et al. Reversed halo sign in active pulmonary tuberculosis: criteria for differential diagnosis from cryptogenic organizing pneumonia. *AJR. Am J Roentgenol*. 2011;197:1324-7.
9. Marchiori E, Grando RD, Simões dos Santos CE, et al. Pulmonary tuberculosis associated with the reversed halo sign on high-resolution CT. *Br J Radiol*. 2010;83:e58-60.
10. Ahuja A, Gothi D, Joshi JM. A 15 year-old boy with "reversed halo". *Indian J Chest Dis Allied Sci*. 2007;49:99-101.
11. Marchiori E, Zanetti G, Mano CM, et al. The reversed halo sign: another atypical manifestation of sarcoidosis. *Korean J Radiol*. 2010;11:251-2.
12. Marchiori E, Zanetti G, Barreto MM, et al. Pulmonary sarcoidosis: still more aspects of the "great pretender". *Clin Radiol*. 2011;66:484-7.
13. Kumazoe H, Matsunaga K, Nagata N, et al. "Reversed halo sign" of high-resolution computed tomography in pulmonary sarcoidosis. *J Thorac Imaging*. 2009;24:66-8.
14. Marchiori E, Irion KL, Zanetti G, et al. Sarcoidosis and the reversed halo sign. *Radiographics*. 2011;31:892-3.
15. Marchiori E, Zanetti G, Hochhegger B, et al. Sarcoid cluster sign and the reversed halo sign: extending the spectrum of radiographic manifestations in sarcoidosis. *Eur J Radiol*. 2011;80:567-8.
16. Jeong YJ, Lee KS. Pulmonary tuberculosis: up-to-date imaging and management. *AJR Am J Roentgenol*. 2008;191:834-44.
17. Heo JN, Choi YW, Jeon SC, et al. Pulmonary tuberculosis: another disease showing clusters of small nodules. *AJR Am J Roentgenol*. 2005;184:639-42.
18. Nakanishi M, Demura Y, Ameshima S, et al. Utility of high-resolution computed tomography for predicting risk of sputum smear-negative pulmonary tuberculosis. *Eur J Radiol*. 2010;73:545-50.
19. Im JG, Itoh H, Shim YS, et al. Pulmonary tuberculosis: CT findings - early active disease and sequential change with antituberculous therapy. *Radiology*. 1993;186:653-60.