

Elastofibroma dorsi bilateral

Bilateral elastofibroma dorsi

Sr. Editor,

Paciente feminina, 76 anos, com história progressiva de câncer de reto ressecado cirurgicamente há sete anos, foi internada para realizar investigação diagnóstica de massas dorsais, bilaterais e simétricas. Referia dor crônica na região da coluna torácica. No exame clínico, as massas eram firmes, móveis, de localização subcutânea, inferiormente às escápulas (Figura 1A). Tomografia computadorizada (TC) mostrou massas de partes moles, bilaterais, na região infraescapular (Figuras 1B e 1C). Diante do quadro clínico e do estudo de imagem, foi estabelecido o diagnóstico de elastofibroma dorsi (ED).

ED é um pseudotumor de partes moles com crescimento lento, diagnosticado incidentalmente em exames de imagem de rotina, e que pode, também, causar dor escapular crônica⁽¹⁾. É um tumor benigno fibroelástico que se localiza na região infraescapular inferior, entre a escápula e a parede torácica, profundamente aos músculos serrátil anterior e latíssimo dorsal, podendo se inserir no perióstio dos arcos costais posteriores. Este tipo de tumor foi detectado coincidentemente em até 2% dos pacientes idosos, por meio de TC^(1,2). ED é visto com maior frequência em mulheres idosas, com predileção pelo sexo feminino de 5:1 e média de idade no momento do diagnóstico de 65–70 anos⁽³⁾.

Massas unilaterais têm ligeira predileção pelo lado direito, mas até 60% dos EDs são bilaterais⁽³⁾. Outros locais relatados incluem deltoide, axila, tuberosidade isquiática, olécrano, mão e pé, entre outros⁽⁴⁾. Caracteriza-se também por ausência de sintomas na fase inicial. Com a evolução, ocorre o aumento de volume da massa, podendo limitar a mobilidade do membro superior, principalmente nos movimentos de elevação do braço, que exigem deslizamento da escápula em relação à parede torácica. Esse movimento pode também provocar dor⁽⁵⁾. Na macroscopia, o ED se caracteriza por massa mal definida, com tecido fibroso e faixas internas de gordura. No estudo histopatológico é observada formação hipocelular não encapsulada, composta por fibroblastos benignos, aglomerados de colágeno eosinofílico e fibras elásticas de aspecto fragmentado, com grupos de adipócitos maduros entrepostos^(1,3,6).

Embora na maioria dos estudos de tórax a ressonância magnética (RM) seja mais indicada para a avaliação das lesões extrapulmonares, sendo a TC reservada para os estudos de doenças parenquimatosas^(7–11), a TC pode ser diagnóstica quando a lesão se apresenta sob a forma de massa de partes moles infraescapular ou subescapular, mal definida e não capsulada, isoatenuante aos músculos (tecido fibroso), com estrias de atenuação de gordura,

podendo, quando menor, ser homogênea^(1,3). A RM é o método de escolha para o diagnóstico e demonstra uma formação expansiva sólida, mal definida, não encapsulada e heterogênea, com predomínio de isossinal aos músculos (tecido fibroso), e caracteristicamente com faixas ou linhas alternadas de hipersinal em T1 e T2 em permeio (tecido adiposo)⁽¹⁾. Recentemente, casos de detecção de ED por tomografia por emissão de pósitrons foram publicados. Captação leve ou moderada de fluordesoxiglicose foi frequentemente observada e não deve ser erroneamente interpretada como lesão maligna⁽²⁾. Nas lesões assintomáticas não há necessidade de excisão. A ressecção cirúrgica fica indicada em casos de desconforto e dor⁽¹²⁾.

REFERÊNCIAS

1. Britto AVO, Rosenfeld A, Yanaguizawa M, et al. Imaging assessment of the scapular girdle elastofibromas. *Bras J Rheumatol.* 2009;49:321–7.
2. Hochegger B, Marchiori E, Soares Souza L. MR diffusion in elastofibroma dorsi. *Arch Bronconeumol.* 2011;47:535–6.
3. Ochsner JE, Sewall SA, Brooks GN, et al. Best cases from the AFIP: Elastofibroma dorsi. *Radiographics.* 2006;26:1873–6.
4. Naylor MF, Nascimento AG, Sherrick AD, et al. Elastofibroma dorsi: radiologic findings in 12 patients. *AJR Am J Roentgenol.* 1996;167:683–7.
5. Carrera EF, Matsumoto MH, Netto NA, et al. Elastofibroma dorsi: relato de casos e revisão da literatura. *Rev Bras Ortop.* 2004;39:468–75.
6. Chandrasekar CR, Grimer RJ, Carter SR, et al. Elastofibroma dorsi: an uncommon benign pseudotumour. *Sarcoma.* 2008;2008:756565.
7. Amorim VB, Rodrigues RS, Barreto MM, et al. Computed tomography findings in patients with H1N1 influenza A infection. *Radiol Bras.* 2013;46:299–306.
8. Francisco FAF, Rodrigues RS, Barreto MM, et al. Can chest high-resolution computed tomography findings diagnose pulmonary alveolar microlithiasis? *Radiol Bras.* 2015;48:205–10.
9. Batista MN, Barreto MM, Cavaguti RF, et al. Pulmonary artery sarcoma mimicking chronic pulmonary thromboembolism. *Radiol Bras.* 2015;48:333–4.
10. Franco RM, Guimarães MD, Moreira BL, et al. Enhancing survival with early surgical resection of endobronchial metastasis in a follow-up of ovarian carcinoma. *Radiol Bras.* 2015;48:130.
11. Nishiyama KH, Falcão EAA, Kay FU, et al. Acute tracheobronchitis caused by Aspergillus: case report and imaging findings. *Radiol Bras.* 2014;47:317–9.
12. Daigeler A, Vogt PM, Busch K, et al. Elastofibroma dorsi – differential diagnosis in chest wall tumours. *World J Surg Oncol.* 2007;5:15.

Juliana Pessoa¹, Aline Amaral Dal Sasso¹, Miriam Menna Barreto¹, Gláucia Maria Ribeiro Zanetti¹, Edson Marchiori¹

1. Universidade Federal do Rio de Janeiro (UFRJ), Rio de Janeiro, RJ, Brasil. Endereço para correspondência: Dr. Edson Marchiori. Rua Thomaz Cameron, 438, Valparaíso. Petrópolis, RJ, Brasil, 25685-120. E-mail: edmarchiori@gmail.com.

<http://dx.doi.org/10.1590/0100-3984.2015.0137>

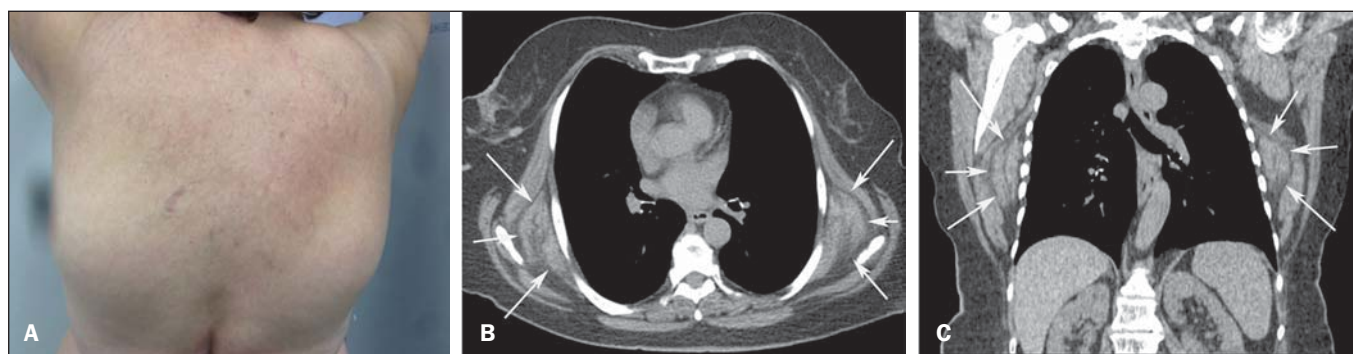


Figura 1. A: Fotografia da região dorsal da paciente mostrando o aspecto de tumores infraescapulares. **B,C:** Tomografia computadorizada com cortes axial (A) e coronal (B) mostrando as massas bilaterais, simétricas, na região infraescapular (setas).