

# Inserção percutânea trans-hepática de prótese biliar endoscópica plástica 10F: passo-a-passo de uma técnica inédita

*Percutaneous transhepatic approach to endoscopic placement of a 10F plastic biliary stent: step-by-step description of a novel technique*

Thiago Franchi Nunes<sup>1,a</sup>, Rômulo Florêncio Tristão Santos<sup>2,b</sup>, Tiago Kojun Tibana<sup>1,c</sup>, Denis Szejnfeld<sup>2,d</sup>

1. Hospital Universitário Maria Aparecida Pedrossian da Universidade Federal de Mato Grosso do Sul (HUMAP-UFMS), Campo Grande, MS, Brasil. 2. Escola Paulista de Medicina da Universidade Federal de São Paulo (EPM-Unifesp), São Paulo, SP, Brasil.

Correspondência: Dr. Thiago Franchi Nunes. Rua Doutor Antônio Arantes, 398, Chácara Cachoeira. Campo Grande, MS, Brasil, 79040-720. E-mail: thiagofranchinunes@gmail.com.

a. <https://orcid.org/0000-0003-0006-3725>; b. <https://orcid.org/0000-0002-8679-7369>; c. <https://orcid.org/0000-0001-5930-1383>; d. <https://orcid.org/0000-0001-8482-5955>.

Recebido para publicação em 3/10/2019. Aceito, após revisão, em 13/11/2019.

Como citar este artigo:

Nunes TF, Tristão-Santos RF, Tibana TK, Szejnfeld D. Inserção percutânea trans-hepática de prótese biliar endoscópica plástica 10F: passo-a-passo de uma técnica inédita. Radiol Bras. 2020 Jul/Ago;53(4):281-283.

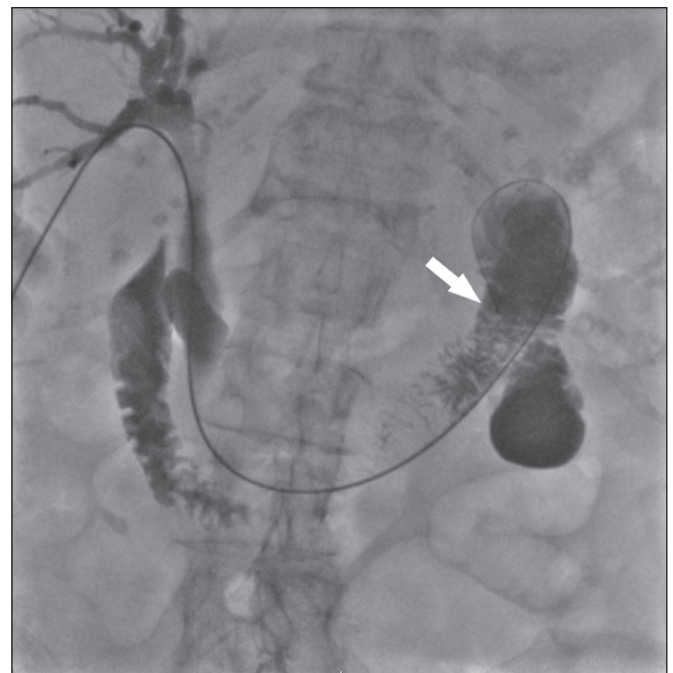## INTRODUÇÃO

A via endoscópica para posicionamento de próteses biliares plásticas é uma técnica bem estabelecida na doença obstrutiva biliar benigna, maligna e/ou recorrente<sup>(1,2)</sup>. Embora a técnica percutânea trans-hepática seja bem conhecida, como no caso da inserção de drenos externos e *stents* biliares metálicos<sup>(1,3-7)</sup>, há somente uma descrição técnica em dois tempos cirúrgicos sobre inserção percutânea trans-hepática de prótese biliar plástica<sup>(1)</sup> e nenhum artigo descrevendo a técnica em uma única abordagem de uma prótese biliar calibre 10F.

## PROCEDIMENTO

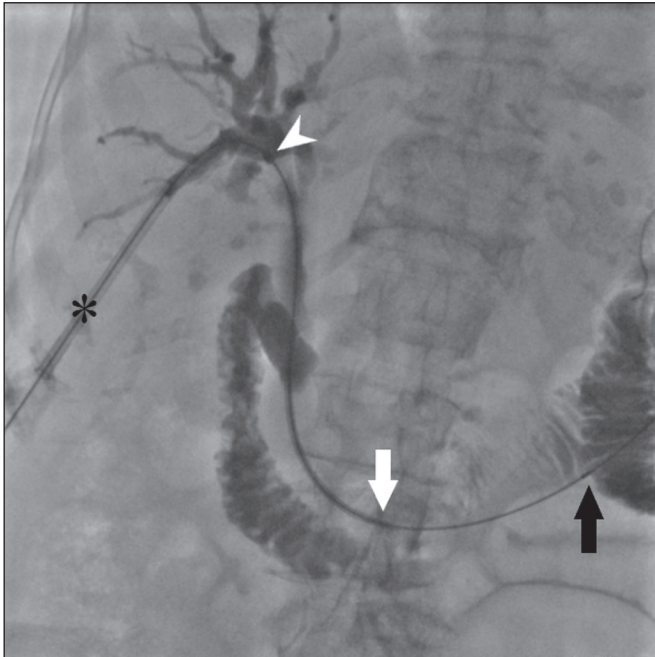
Imagens pré-operatórias devem ser revisadas detalhadamente para definição anatômica, possíveis variantes anatômicas, localização do ponto obstrutivo, determinação da melhor posição do paciente e planejamento do local da punção (via biliar direita ou esquerda).

Administra-se anestesia local com lidocaína 2% (10 mL) no ponto da punção percutânea, sob sedação consciente. Em seguida, faz-se a punção percutânea trans-hepática utilizando agulha coaxial 17G × 10,6 cm (MCX-S1816AX; Argon Medical Devices, Frisco, TX, EUA) e introdutor vascular radial 5F (RS+A50K10SQ Radifocus Introducer II; Terumo, Tóquio, Japão), guiados por ultrassom, de um ramo periférico da via biliar. Após esta etapa, realiza-se uma colangiografia para visualizar o local exato da obstrução. Procede-se então à transposição da obstrução com fio-guia hidrofílico de 0,035" e um cateter diagnóstico vertebral 5F (IMPULSE; Boston Scientific, Marlborough, MA, EUA), até que sua extremidade distal esteja posicionada no duodeno, preferencialmente próximo ao ângulo de Treitz (Figura 1). Distende-se todo o lúmen duodenal com cerca de 25 mL de contraste iodado



**Figura 1.** Fio-guia hidrofílico 0,035" e um cateter diagnóstico 5F com extremidade distal posicionada no duodeno, próximo ao ângulo de Treitz (seta).

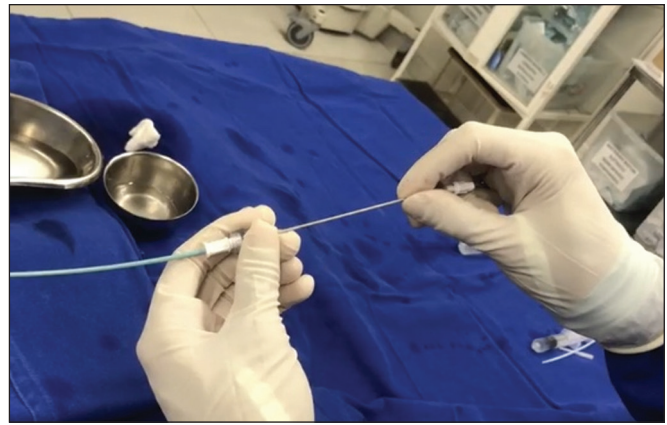
iodixanol (Visipaque; GE Healthcare, Chicago, IL, EUA) diluídos em 100 mL de solução fisiológica 0,9% (total de 125 mL), para melhor visualização da arcada duodenal e planejamento da implantação da prótese plástica 10F com 12 cm de comprimento, já previamente montada com sistema de entrega (Percuflex; Boston Scientific), evitando, assim, posicionamento inadequado e lesões iatrogênicas da parede duodenal pela prótese. Posteriormente, troca-se o fio-guia hidrofílico por um fio-guia rígido 0,035" (Amplatz Super Stiff; Boston Scientific) e retira-se o cateter diagnóstico. Em seguida, realiza-se a troca do introdutor



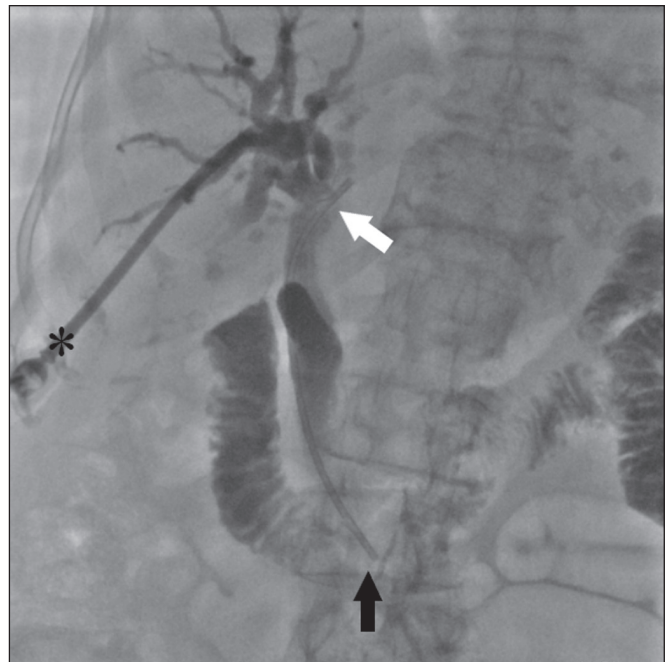**Figura 2.** Uma bainha é posicionada (asterisco). A prótese, juntamente com o sistema de entrega (seta branca), é inserida sobre o fio-guia, pelo interior da bainha. A marcação radiopaca do sistema de entrega (cabeça de seta) situa-se 1 cm acima da extremidade proximal da prótese biliar plástica, que será posicionada no interior da via biliar (acima do ponto obstrutivo). Sob fluoroscopia, visualizamos atentamente a marca radiopaca (seta preta), que delimita a parte final (sistema de entrega) da prótese plástica, e posicionamos cerca de 5 cm após a sua ancoragem no duodeno.

5F por um introdutor vascular 11F femoral (Radiofocus Introducer II; Terumo) para passagem da prótese plástica 10F x 12 cm.

A prótese, juntamente com o sistema de entrega, é inserida sobre o fio-guia, pelo interior do introdutor 11F (Figura 2). Sob fluoroscopia, primeiramente procura-se visualizar e identificar as duas marcas radiopacas, que são de extrema importância para o adequado posicionamento da prótese biliar plástica. A marca radiopaca distal delimita a extremidade final do sistema de entrega a uma distância estimada de 5 cm da parte distal da prótese (que ficará no duodeno). A marca radiopaca proximal situa-se a 1 cm da porção proximal da prótese plástica. Traciona-se o introdutor 11F até uma distância estimada de 3 cm acima (proximal) da bifurcação da via biliar intra-hepática (em direção ao local de punção), para que se possa posicionar corretamente a parte proximal da prótese plástica e que esta não fique destacada dentro do introdutor. Nesse momento, retira-se completamente o fio-guia rígido 0,035", com o objetivo de melhorar a acomodação e ancoragem da porção distal da prótese no duodeno. Após esta etapa, inicia-se a liberação da prótese plástica desrosqueando a parte externa do sistema de entrega no sentido anti-horário (quatro voltas) e, após isso, retira-se todo o sistema de entrega (Figura 3). No momento da retirada do sistema de entrega, deve-se constatar a adequada ancoragem distal da prótese no interior do duodeno e proximal no interior da via biliar, pela marca radiopaca (Figura 4). Após a retirada



**Figura 3.** Fotografia da extremidade distal do sistema de entrega da prótese biliar plástica.



**Figura 4.** Após a retirada do sistema de entrega, injetamos pela bainha (asterisco) pequena quantidade de contraste iodado diluído e realizamos uma colangiografia pós-procedimento, com intuito de avaliar a perviedade e o posicionamento da prótese, com sua extremidade superior ao nível do ducto hepático comum (seta branca) e extremidade inferior ao nível do duodeno (seta preta).

do sistema de entrega da prótese, esta não mais poderá ser reposicionada. Como protocolo institucional, realiza-se um controle radiográfico de abdome 24 horas após o procedimento, para verificar se houve a eliminação completa do contraste intrabiliar.

Em todos os casos de lesões suspeitas para malignidades, são realizadas colangiobiópsias conforme a técnica descrita por Nunes et al.<sup>(6)</sup>.

Acreditamos que a técnica de drenagem percutânea utilizando prótese biliar plástica é de fácil implantação do ponto de vista técnico, extremamente segura, de baixo custo e factível para inúmeras situações de pacientes com icterícia obstrutiva sintomática.

## REFERÊNCIAS

1. Keshava SN, Mammen S. Percutaneous placement of a biliary plastic stent. *Indian J Radiol Imaging.* 2011;21:231–3.
2. Yoon WJ, Ryu JK, Yang KY, et al. A comparison of metal and plastic stents for the relief of jaundice in unresectable malignant biliary obstruction in Korea: an emphasis on cost-effectiveness in a country with a low ERCP cost. *Gastointest Endosc.* 2009;70:284–9.
3. Rossi P, Salvatori FM, Bezzi M, et al. Percutaneous management of benign biliary strictures with balloon dilation and self-expanding metallic stents. *Cardiovasc Intervent Radiol.* 1990;13:231–9.
4. Zurstrassen CE, Bitencourt AGV, Guimaraes MD, et al. Percutaneous stent placement for the treatment of malignant biliary obstruction: nitinol versus elgiloy stents. *Radiol Bras.* 2017;50:97–102.
5. Tibana TK, Grubert RM, Fornazari VAV, et al. The role of percutaneous transhepatic biliary biopsy in the diagnosis of patients with obstructive jaundice: an initial experience. *Radiol Bras.* 2019;52:222–8.
6. Nunes TF, Tibana TK, Santos RFT, et al. Percutaneous transhepatic cholangiobiopsy. *Radiol Bras.* 2019;52:41–2.
7. Tibana TK, Grubert RM, Silva CMDR, et al. Percutaneous cholangioscopy for the treatment of choledocholithiasis. *Radiol Bras.* 2019;52:314–5.

