

# Estudo preliminar das limitações técnicas da ultrassonografia automatizada da mama: do procedimento ao diagnóstico

*Preliminary study of the technical limitations of automated breast ultrasound: from procedure to diagnosis*

**Maria Julia Gregório Calas<sup>1,a</sup>, Fernanda Philadelpho Arantes Pereira<sup>2,b</sup>, Leticia Pereira Gonçalves<sup>1,c</sup>, Flávia Paiva Proença Lobo Lopes<sup>1,d</sup>**

1. Centro de Diagnóstico por Imagem (CDPI)/DASA, Rio de Janeiro, RJ, Brasil. 2. CDPI Mulher – Centro de Diagnóstico por Imagem (CDPI)/DASA, Rio de Janeiro, RJ, Brasil.

Correspondência: Dra. Maria Julia Gregório Calas. Centro de Diagnóstico por Imagem (CDPI)/DASA. Rua Henrique Oswald, 140/308, Copacabana. Rio de Janeiro, RJ, Brasil, 22041-020. E-mail: mariajulia.calas@gmail.com.

a. <https://orcid.org/0000-0002-7029-8530>; b. <https://orcid.org/0000-0003-4855-8065>; c. <https://orcid.org/0000-0002-5951-6381>;

d. <https://orcid.org/0000-0002-6713-4041>.

Recebido para publicação em 20/6/2019. Aceito, após revisão, em 17/10/2019.

*Como citar este artigo:*

Calas MJG, Pereira FPA, Gonçalves LP, Lopes FPPL. Estudo preliminar das limitações técnicas da ultrassonografia automatizada da mama: do procedimento ao diagnóstico. Radiol Bras. 2020 Set/Out;53(5):293–300.

**Resumo** **Objetivo:** O objetivo deste estudo foi avaliar as principais limitações técnicas e a porcentagem de exames excluídos de ultrassonografia automatizada.

**Materiais e Métodos:** Foram realizados 440 exames de ultrassonografia automatizada das mamas no período 12 meses, por técnicas, com protocolo estabelecido.

**Resultados:** Em cinco casos (1,1%) a interpretação do estudo foi inaceitável, sendo o exame excluído do presente estudo para fins de diagnóstico.

**Conclusão:** A ultrassonografia automatizada das mamas apresenta a expectativa de resolver importantes limitações da ultrassonografia convencional no rastreamento do câncer de mama, sendo necessária uma maior validação de dados brasileiros, para que este novo método seja aceito na prática clínica de rotina.

**Unitermos:** Ultrassonografia mamária/métodos; Neoplasias da mama/diagnóstico por imagem; Densidade da mama; Detecção precoce de câncer/métodos; Programas de rastreamento/métodos.

**Abstract** **Objective:** To evaluate the main technical limitations of automated breast ultrasound and to determine the proportion of examinations excluded.

**Materials and Methods:** We evaluated 440 automated breast ultrasound examinations performed, over a 12-month period, by technicians using an established protocol.

**Results:** In five cases (1.1%), the examination was deemed unacceptable for diagnostic purposes, those examinations therefore being excluded.

**Conclusion:** Automated breast ultrasound is expected to overcome some of the major limitations of conventional ultrasound in breast cancer screening. In Brazil, this new method can be accepted for inclusion in routine clinical practice only after its advantages have been validated in the national context.

**Keywords:** Ultrasonography, mammary/methods; Breast neoplasms/diagnostic imaging; Breast density; Early detection of cancer/methods; Mass screening/methods.

## INTRODUÇÃO

A mamografia é, ainda hoje, o melhor método de detecção precoce do câncer de mama. Entretanto, a complexidade da avaliação das estruturas da mama pelos métodos de imagem radiográficos e a natureza sutil das lesões mais iniciais representam um desafio para o especialista, particularmente nos casos de mamas densas<sup>(1-6)</sup>.

Embora a densidade mamária seja um fator de risco independente para o câncer de mama, seu efeito de “mascaramento ou obscurecimento” na mamografia limita ainda mais sua detecção<sup>(1-8)</sup>. Nesse contexto, a ultrassonografia

(US) mamária tem grande participação como estudo complementar à mamografia e à avaliação clínica, se consolidando como importante exame de imagem das doenças mamárias. Tem sido comumente realizada como exame complementar à mamografia no rastreamento de mulheres assintomáticas com mamas densas, detectando câncer adicional em estágios iniciais e invasivos<sup>(1,3,9-12)</sup>.

A US, no entanto, apresenta alguns problemas, como qualquer método propedêutico, relacionados à sensibilidade e à especificidade. As limitações relevantes são fatos

que dificultam a implementação generalizada, por ser a US um método examinador-dependente e aparelho-dependente. Soma-se a isto a escassez de operadores treinados e as indicações inapropriadas desse método solicitado por profissionais não especialistas<sup>(6,9-12)</sup>.

No Brasil, apenas os médicos possuem capacitação e aprovação para a realização de US, portanto, este exame não pode ser realizado por técnicos em radiologia ou tecnólogos até o presente momento. Todavia, devido à grande demanda de exames de US mamária, frequentemente o operador não é um especialista em mama e sim um radiologista geral ou ultrassonografista, com pouca experiência em imagiologia mamária, reduzindo a sensibilidade do método e aumentando os falso-positivos<sup>(9-13)</sup>.

A crescente preocupação de médicos e pacientes em relação ao risco aumentado de câncer de mama devido à alta densidade mamária, associada às limitações da mamografia nas mamas densas, têm levado ao desenvolvimento de ferramentas adicionais de rastreamento, como a US automatizada das mamas (*automated breast ultrasound* – ABUS)<sup>(13-15)</sup>.

A ABUS é uma US mamária dedicada, com transdutor maior que o convencional, que varre a mama de maneira automática e padronizada e, a exemplo do que acontece com os exames de mamografia e de ressonância magnética, sem necessidade da realização do exame pelo médico<sup>(13-15)</sup>.

A transferência do tempo de aquisição das imagens para o técnico em radiologia, de forma padronizada, e a liberação do médico somente para a análise das imagens, com excelente resolução e plano coronal adicional, viabilizam a aplicação do método em larga escala. A ABUS foi aprovada pela Food and Drug Administration desde 2012 como exame de rastreio nas pacientes com mamas densas nos Estados Unidos, porém, ainda não é ferramenta disponível em todas as clínicas radiológicas americanas<sup>(16-20)</sup>.

Não existem dados brasileiros publicados com relação ao desempenho de um técnico em radiologia ou tecnólogo na realização da ABUS. O objetivo deste estudo é, primeiramente, avaliar as principais limitações técnicas do uso deste exame do ponto de vista médico e dos técnicos e, posteriormente, verificar a porcentagem de exames excluídos da análise (recusados) por esses motivos.

## MATERIAIS E MÉTODOS

Após aprovação do estudo pelo comitê de ética em pesquisa da instituição (número 1.728.661), foram selecionadas pacientes do sexo feminino que estavam realizando exames de rastreio (mamografia digital e US convencional) em uma clínica de imagem. Os critérios de inclusão foram: pacientes com mamas densas na mamografia (classificação de densidade C ou D pelo BI-RADS 5ª edição)<sup>(2)</sup>, assintomáticas e sem suspeitas clínicas, e sem antecedentes cirúrgicos nos últimos 12 meses.

Todas as pacientes do estudo realizaram mamografia digital executada por técnicas em radiologia especialistas,

com dupla leitura por radiologistas utilizando o sistema BI-RADS de classificação. A US convencional foi efetuada e analisada utilizando o BI-RADS por médico radiologista ou ultrassonografista especialista, ou generalista.

Foi realizado estudo prospectivo, sendo recrutadas de forma consecutiva as pacientes que preencheram os critérios de inclusão e que aceitaram participar do estudo. Após consentimento livre e esclarecido, as pacientes realizaram US automatizada das mamas, executada por uma das técnicas em radiologia, seguindo protocolo preestabelecido. O equipamento utilizado foi o Invenia ABUS (GE Healthcare; Sunnyvale, CA, EUA) (Figura 1). O sistema ABUS consiste em uma unidade de varredura e uma estação de trabalho de diagnóstico. A unidade de varredura contém um transdutor linear de alta frequência de 10–15 MHz.

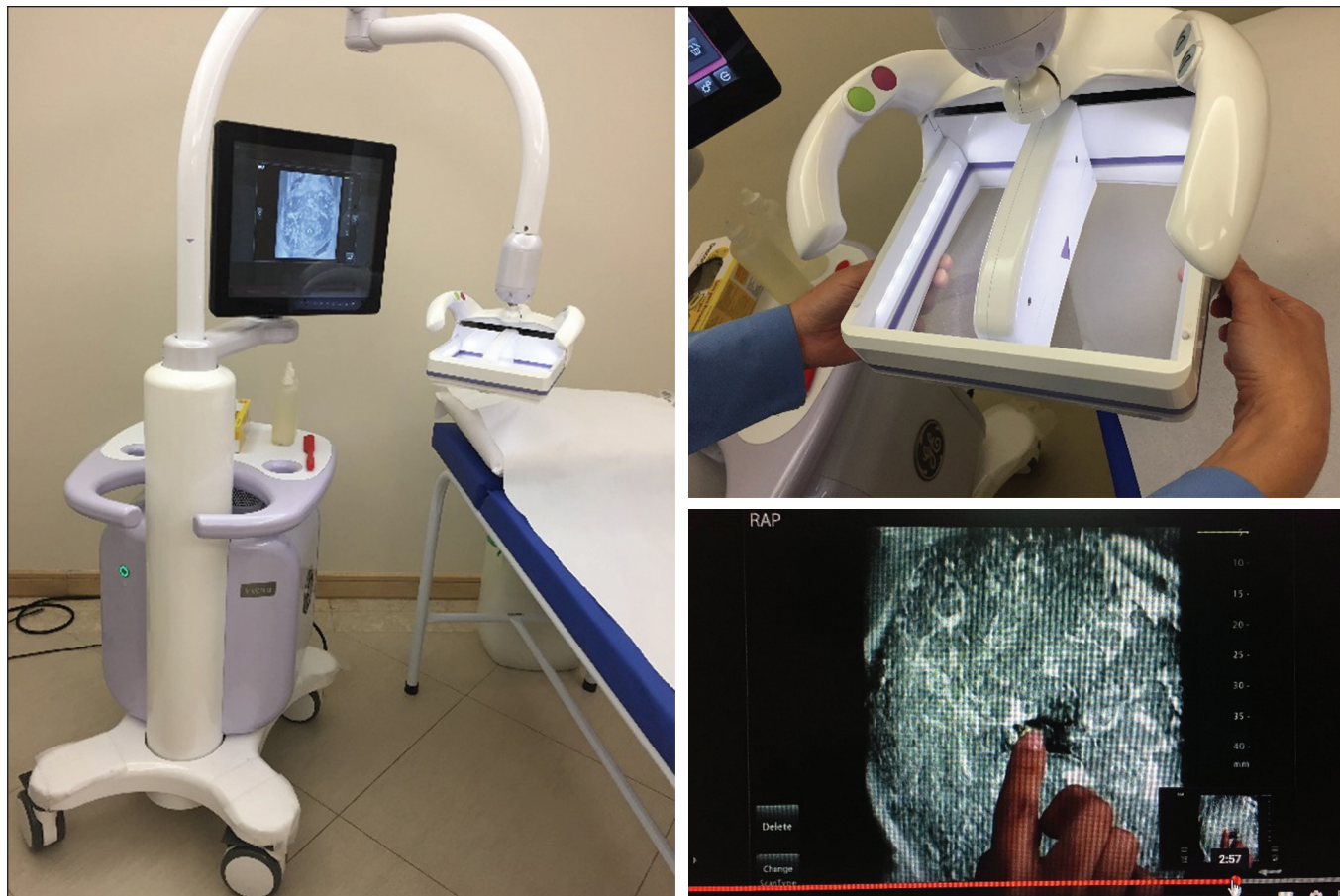Para a realização do exame, a paciente foi posicionada em decúbito dorsal com os braços acima da cabeça. O gel habitual usado nas USs foi aplicado antes da varredura. Foi então realizada leve pressão com o transdutor após a seleção do tamanho da mama da paciente, padronizado em três tipos: pequena, média e grande. Os tecidos mamários devem estar totalmente cobertos para evitar a formação de bolhas de ar na superfície de contato.

O sistema ABUS define todos os parâmetros de verificação. O transdutor desliza ininterruptamente sobre uma membrana, que é mantida em contato com a mama. O número de exames necessários para a imagem da mama inteira é determinado pelo tamanho da mama e variou de três a cinco exames por mama. As visões anteroposterior, medial e lateral foram rotineiramente adquiridas. Em alguns casos, outras incidências eram também colocadas como vistas superiores e inferiores. Todas as vistas continham o mamilo como ponto de referência, que é marcado pelo operador no final de cada varredura, para permitir a orientação correta e reconstruções pós-processamento (Figuras 1 e 2).

As imagens são adquiridas com campo de visão de 15 cm para revisão e tempo de aquisição de cerca de 60 segundos por varredura. Após a aquisição, as séries de imagens axiais são enviadas para uma estação de trabalho dedicada e combinadas para formar uma imagem ultrassonográfica tridimensional que pode ser examinada em reconstruções multiplanares, incluindo imagens coronais e sagitais, de até 2 mm de espessura, paralelas à parede torácica.

Uma das variáveis analisadas, mas que não foi objetivo deste estudo, foi a avaliação do tempo de realização do exame ABUS bilateral pela técnica especialista, assim como o tempo de leitura pelo radiologista.

Todos os profissionais envolvidos – médicos e técnicos – que participaram do estudo receberam treinamento técnico, teórico e prático padronizado pela GE Healthcare. Cada técnica especialista realizou um treinamento mínimo, com protocolo preestabelecido, com aulas teóricas e com parte prática, realizando exames não incluídos neste estudo, cada uma tendo realizado um mínimo de 20



**Figura 1.** Equipamento utilizado neste estudo: ABUS. Transdutor com varredura automatizada e tela onde a técnica marca as incidências usadas e o mamilo.

exames antes da pesquisa, durante 30 dias. As técnicas especialistas incluíram os seguintes critérios como fatores de dificuldade para a melhor realização do exame: mama rígida, mama grande, mama pequena, mama flácida, estérno elevado e anatomia difícil.

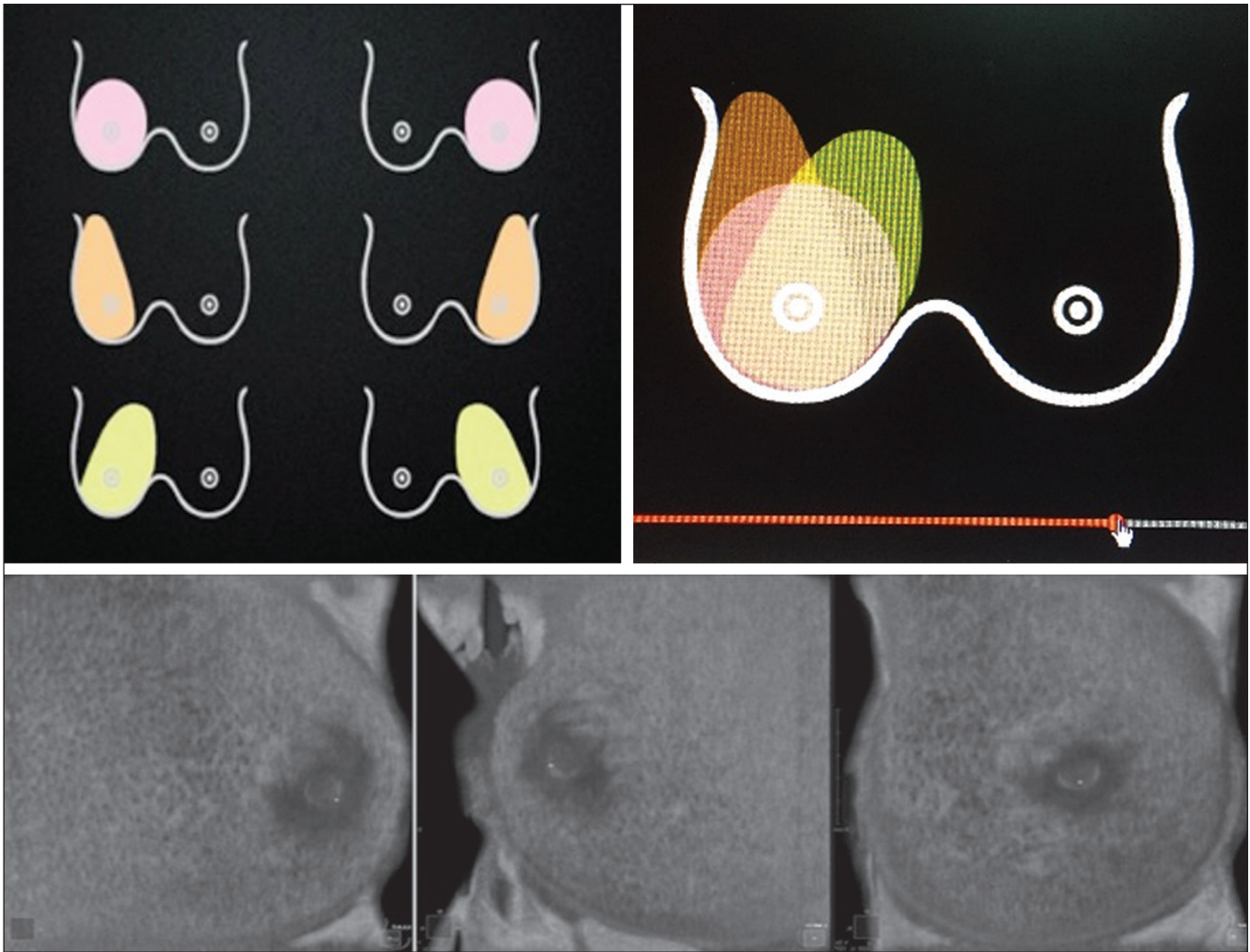
A análise das imagens da ABUS foi realizada por um dos médicos radiologistas especializados em imagem da mama envolvidos nesta pesquisa, utilizando o sistema BI-RADS, sem conhecimento dos resultados dos demais métodos diagnósticos<sup>(1,2)</sup>. A equipe médica selecionada dedicada à radiologia mamária também recebeu treinamento teórico e prático, por 30 dias, realizando tutoriais *online* uma vez por semana. A quantidade de exames analisados por especialista foi homogênea (cerca de 80 casos por radiologista), porém, não houve estudo interobservador com os achados das imagens da ABUS. Os exames da ABUS foram avaliados pelas radiologistas dedicadas à radiologia mamária envolvidas na pesquisa, por meio de uma *workstation* dedicada, em ambiente apropriado para laudo. Ficou pré-definido que se em algum exame da ABUS alguma porção da mama não fosse bem avaliada ou definida, com prejuízo na visualização completa da mama, o exame deveria ser excluído. A imagem característica seria a presença de projeção de sombra extensa, de plano superficial a plano profundo, ou não visualização de uma

imagem (nódulo ou cisto) em planos diferentes, ou seja, uma aquisição incompleta em algum dos planos, o que poderia resultar em um caso falso-negativo ou falso-positivo. A rejeição de um exame pelas médicas radiologistas ocorreu independentemente dos achados da mamografia e da US convencional realizadas previamente, sem prejuízos para a paciente. Os critérios descritos como fatores limitantes para o diagnóstico foram: falta de compressão, perda de região mamária específica excluída do exame e artefatos, ou seja, todos critérios em que a falta de visualização de uma parte da mama excluiria o exame pela impossibilidade de poder dar um laudo adequado.

Para análise das principais limitações do método, foram preenchidos formulários específicos pelos profissionais, contemplando características anatômicas das mamas, artefatos e dificuldades técnicas. O relatório final da exclusão do exame foi decisão exclusiva da médica que analisou o caso. Realizou-se análise descritiva das limitações técnicas do exame excluído para análise, com a frequência absoluta (porcentagem) desses exames excluídos.

## RESULTADOS

Foram realizados 440 exames de ABUS, executados por técnicas em radiologia dedicadas à mamografia, no período de agosto de 2017 a agosto de 2018.



**Figura 2.** Aquisições da ABUS (equivalentes a posicionamentos mamográficos ou sequências de ressonância magnética): lateral (laranja), medial (amarelo) e anteroposterior (rosa).

Todos os exames foram realizados até a finalização completa e bilateral, entretanto, em 86 casos (19,5%) foi descrita alguma dificuldade técnica na realização do exame e em 30 casos (6,8%), alguma limitação médica na análise. Esses 30 casos estavam todos incluídos nos grupo dos casos com alguma limitação técnica (86 casos).

As aquisições foram realizadas pelas técnicas em radiologia, sem diferenças significativas no número de exames excluídos, assim como no tempo de realização dos exames, com um tempo médio de 14 minutos, variando entre 7 minutos e 30 segundos e 24 minutos (tempo total do exame: posicionamento e aquisição). O tempo de leitura do radiologista foi de cerca de 4 minutos e 25 segundos (variando entre 2 e 20 minutos).

Do ponto de vista médico (30 casos), as variáveis limitadoras da utilização do método foram: falta de compressão (21 casos), avaliação incompleta da região mamária (7 casos) e artefatos (2 casos). Do ponto de vista técnico (86 casos), foram descritos como fatores limitadores: mama rígida (23 casos), mama grande (19 casos), mama pequena (15 casos), mama flácida (14 casos), esterno elevado (12

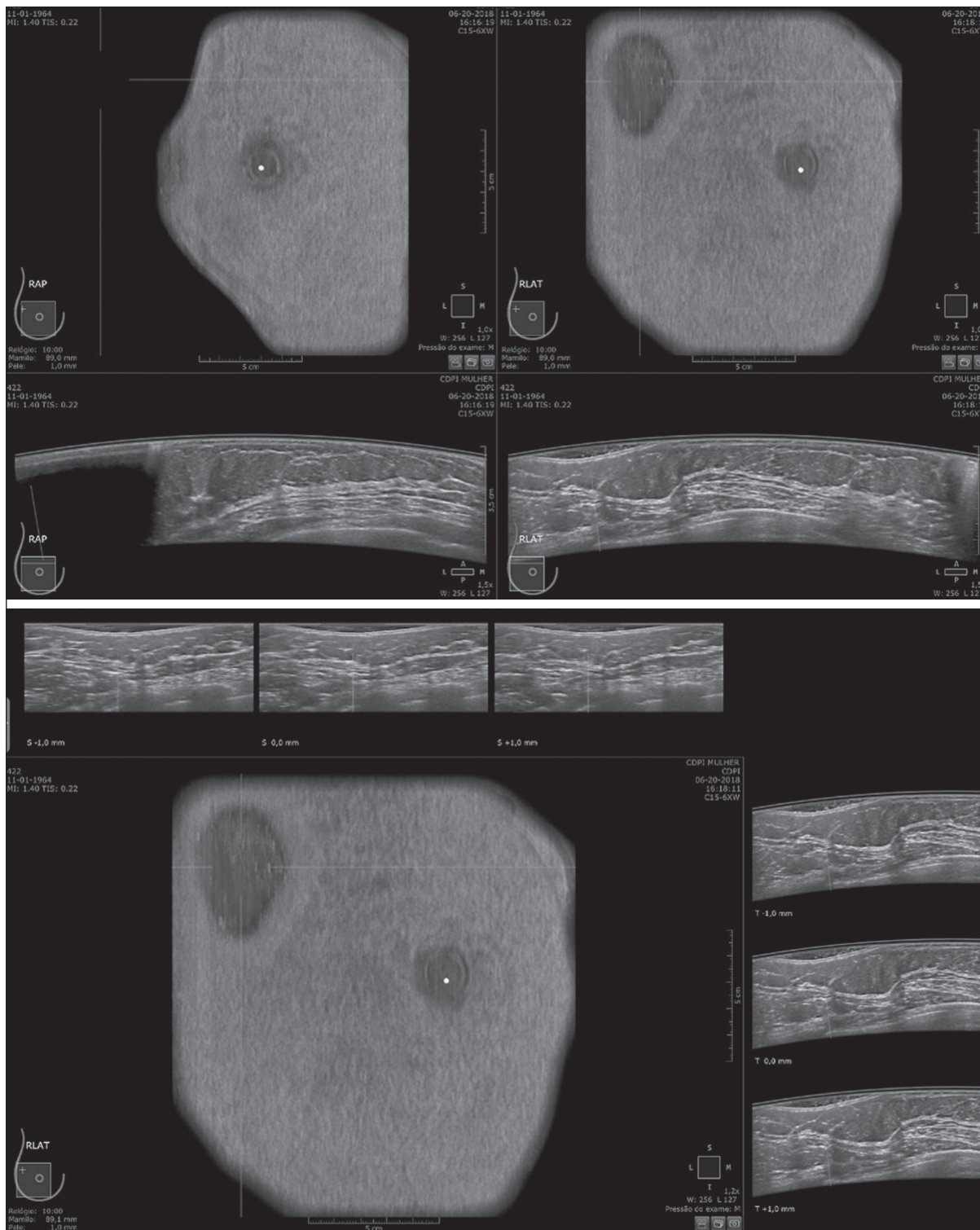
casos) e anatomia difícil (3 casos). Algumas dessas dificuldades foram superadas e as imagens foram utilizadas no estudo, sem prejuízo para realização de diagnósticos.

Dos 440 casos, foram excluídos 5 casos por limitações técnicas que impossibilitariam um diagnóstico, sendo 4 casos por falha na compressão nas mamas (3 casos de mamas rígidas e 1 caso de mama grande) e 1 caso por perda de região de interesse (mama pequena). Alguns desses casos estão ilustrados nas Figuras 3, 4 e 5.

Apesar das dificuldades técnicas supracitadas, em apenas 1,1% dos casos (n = 5) a interpretação do estudo foi inaceitável, sendo esses casos excluídos do presente estudo para fins de diagnóstico.

## DISCUSSÃO

Para a realização de um exame de US com qualidade, o examinador deve ter pleno conhecimento das características do equipamento utilizado, da técnica adequada, experiência com outros métodos de imagem e dados da história da paciente. Na radiologia mamária, estudos de concordância de observadores na US são menos frequentes do



**Figura 3.** Falta de contato adequado criou um artefato de projeção de sombra, fácil visualização no eixo longitudinal. No plano coronal se apresenta como um pseudo-nódulo de fácil identificação.

que na mamografia, sendo descritos na literatura índices de kappa de concordância interobservadores variando entre 0,28 e 0,83 em um diagnóstico essencialmente baseado na avaliação subjetiva dos achados morfológicos de uma lesão, em tempo real<sup>(10-12)</sup>.

Com o intuito de reduzir o número de biópsias realizadas em tumores sólidos benignos e aumentar a consistência

da interpretação diagnóstica da US, diversos trabalhos têm proposto métodos para auxílio ao diagnóstico do câncer de mama<sup>(15,20-24)</sup>.

AABUS é uma ferramenta auxiliar de rastreamento do câncer de mama, complementar à mamografia, nos casos de mamas densas, que vem sendo muito estudada. A US automatizada tem como grande vantagem a possibilidade

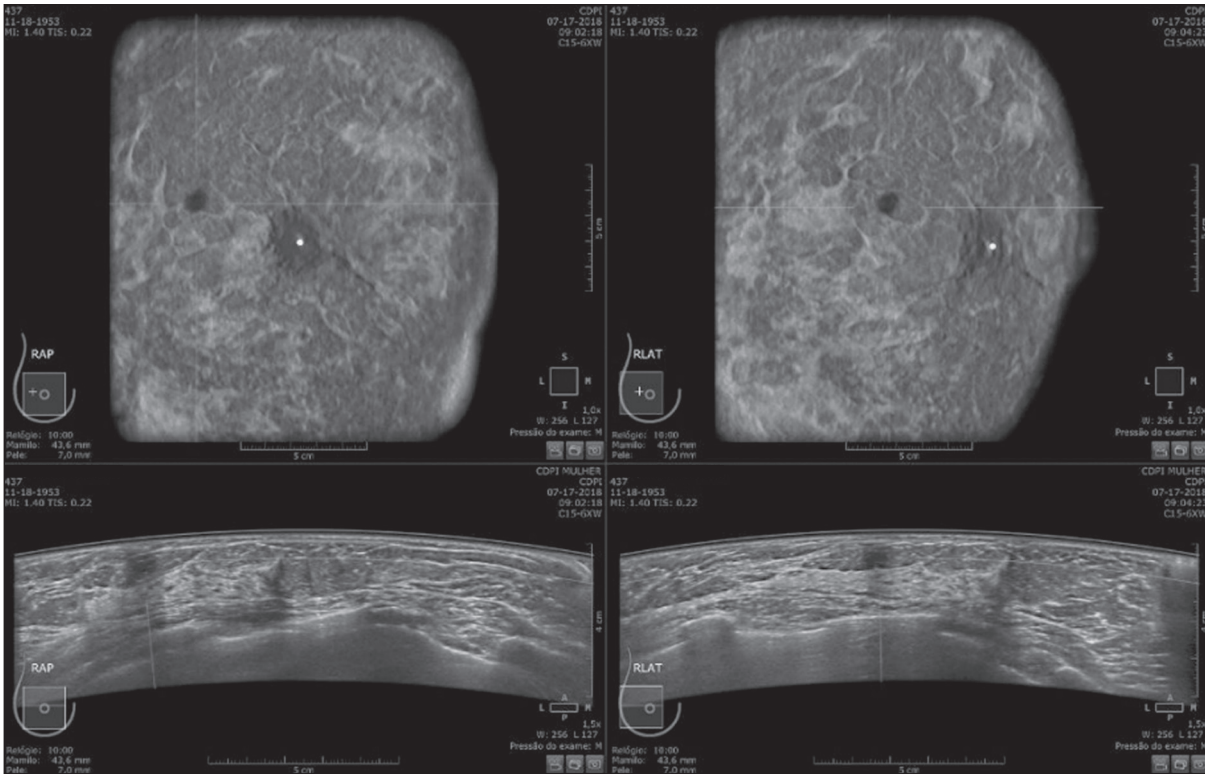


Figura 4. Falta de gel. A imagem simula um nódulo ou cisto, mas é um artefato.

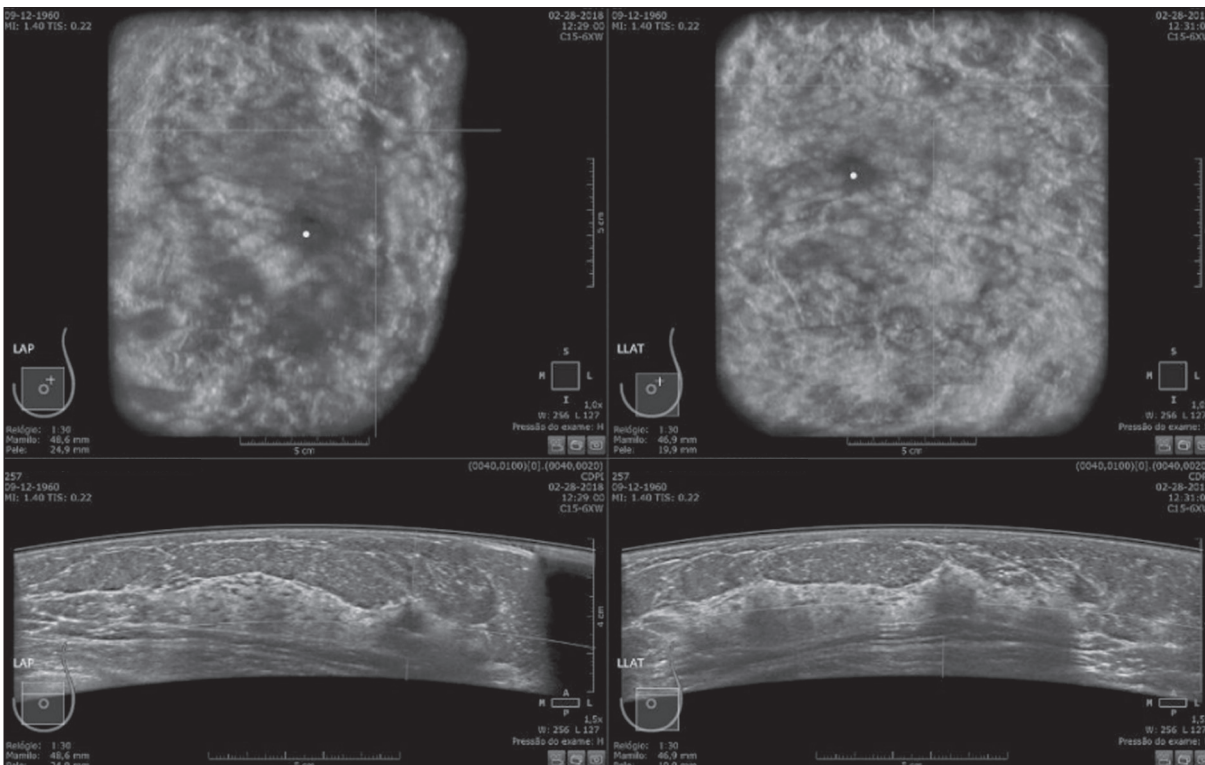


Figura 5. Artefato por falta de compressão adequada, principalmente em mamas densas. Provoca projeções de sombras em planos profundos com certa suspeição.

de avaliar a mama toda de maneira padronizada, com a possibilidade da dupla leitura, podendo assim ser realizada por técnico em radiologia, otimizando o tempo médico somente para a leitura dos exames, em estação de trabalho.

As imagens obtidas pela técnica em radiologia na ABUS são automaticamente transferidas para estação de trabalho dedicada, sendo reconstruídas e analisadas por um médico especialista em imagiologia mamária, podendo experi-las

em três dimensões (longitudinal, transversal, coronal) e ainda realizar a reconstrução tridimensional, porém, esta menos usada para o diagnóstico em si<sup>(25-28)</sup>.

No presente estudo não há riscos previsíveis para a paciente, visto que a US automatizada, assim como a convencional, são considerados procedimentos não invasivos, de baixo risco e isentos de radiação ionizante. Os exames de mamografia digital e US convencional realizados na clínica por indicação do médico assistente, previamente, sem relação direta com este estudo, não tem interferência nos resultados da ABUS. O exame da ABUS foi realizado como cortesia, sem custo adicional para a paciente. Os exames excluídos por erros técnicos não prejudicaram a avaliação das pacientes, já que seus exames de mamografia e US convencional foram realizados rotineiramente, conforme solicitação médica. Este estudo não tinha o objetivo de avaliar a acurácia diagnóstica deste novo método, mas sim avaliar a real possibilidade de ser realizado por um técnico e ser analisado por um médico, como exame de rastreamento ultrassonográfico em pacientes com mamas densas e heterogeneamente densas.

Para a utilização de um programa ABUS realizado por técnicos em grande escala, precisa-se levar em conta uma das limitações na utilização desta nova técnica: a incapacidade da ABUS de avaliar a região axilar. Deve-se saber que não há informação sobre o *status* linfonodal com esta técnica<sup>(29,30)</sup>. Apesar da não avaliação da região axilar com este procedimento, as principais variáveis limitantes descritas pelas médicas no estudo foram a falta de compressão, casos de perda da região mamária e artefatos, e em nenhum caso a falta de abordagem axilar foi motivo de exclusão do exame.

O maior tamanho do transdutor pode impedir o contato adequado com a superfície de varredura no tecido mamário, limitando a avaliação em pacientes com mamas muito firmes, implantes mamários ou contornos alterados da mama por cirurgia prévia e cicatrizes, gerando diferentes artefatos, como formação de sombras acústicas, podendo interferir tanto na visualização de lesões periféricas como gerando interpretações falso-positivas. No entanto, a indicação da realização da ABUS é como método de rastreamento em mamas densas e heterogeneamente densas na mamografia, não se indicando o exame em pacientes com próteses ou cirurgias recentes. As principais estratégias para diminuir os artefatos incluem, no lado da aquisição, treinamento específico para os técnicos com relação ao posicionamento da paciente e contato do transdutor, mediante aumento da pressão do transdutor e mudanças no ângulo de insonação. A percepção desse artefato pela técnica ou tecnóloga permite que se realize a repetição imediata da varredura<sup>(13,14,24,25)</sup>.

Com a curva de aprendizado dos técnicos, os exames apresentarão menos artefatos, e com a curva de aprendizado dos radiologistas, será mais fácil diferenciar um artefato de um nódulo real. Assim, os profissionais envolvidos na realização e análise da ABUS precisam estar familiarizados

com possíveis artefatos e saber como reduzi-los, para melhores diagnósticos<sup>(20-22)</sup>.

A literatura mostra que o técnico em radiologia, com treinamento adequado, está apto para realizar esse tipo de exame<sup>(23-28)</sup>. Retornos de pacientes para aquisições de novas imagens, às vezes, são necessárias para esclarecimentos diagnósticos. Nesta nossa pesquisa, os exames de ABUS excluídos do estudo não foram repetidos, sem prejuízos para a paciente, já ciente dos resultados de seus exames solicitados (mamografia digital e US mamária convencional). A exclusão de apenas 1,1% dos exames neste estudo, sugerindo uma nova aquisição ecográfica com a ABUS, caso fosse necessário (cinco pacientes), estaria dentro de um limite aceitável, sem maiores prejuízos (danos psicológicos, financeiros ou institucionais)<sup>(5,6,23)</sup>.

Não existem estudos no Brasil que avaliem se a ABUS realizada por técnicos é um exame operador-dependente e qual a prevalência de estudos inconclusivos devidos a erros de aquisição das imagens. Esses dados não estão disponíveis na literatura, visto que em países europeus e americanos os técnicos estão aptos para a realização tanto da ABUS como da US convencional<sup>(16,24,25)</sup>.

Quando os exames de US convencional são realizados por médicos, são consideradas, entre outras, causas técnicas de erro: ajuste inadequado do ganho, localização inapropriada do foco, não utilização do estudo ortogonal, uso inadequado das frequências do transdutor, não identificação ou identificação errada da paciente e descrição inadequada da localização de uma lesão. A realização do exame com quantidade insuficiente de gel também pode ser fator gerador de erro, como artefato de projeção de sombra desde a pele, dificultando ou até impedindo a correta avaliação ecográfica de uma determinada área. Todas essas possíveis falhas ocorrem dependentes do operador, podendo dificultar o diagnóstico ou gerar falso-positivos ou falso-negativos<sup>(20-22,25,28-30)</sup>. O conhecimento e a experiência do operador dependem da quantidade de imagens estudadas ao longo de sua vida profissional e de sua atualização científica constante<sup>(10-13,24)</sup>.

Com a realização da ABUS por técnicos, parâmetros como foco, profundidade, ganho, uso de harmônica e outros que melhoram a resolução espacial já são ajustados automaticamente, não havendo necessidade nem indicação de manipulação por qualquer profissional<sup>(9,14,26-28)</sup>.

A utilização da ABUS possibilitou que critérios de parâmetros de qualidade e análise de imagens fossem criados tanto pelo Colégio Americano de Radiologia como pelo Colégio Internacional de Ultrassonografia Mamária, com exemplos utilizando imagens de US automatizada publicados na última edição do BI-RADS (americano e nacional)<sup>(1-3,13,14)</sup>.

## CONCLUSÃO

A ABUS apresenta a expectativa de resolver algumas importantes limitações da US convencional no rastreamento. Com a ABUS, o radiologista especialista em mama

otimiza seu tempo, reduzindo a dependência do operador e a variabilidade de resultados, podendo solicitar uma segunda leitura, melhorando a qualidade do diagnóstico.

Erros de aquisição de imagem, anulando o exame, representaram apenas 1,1% neste estudo, mostrando a real possibilidade de o exame ser realizado por técnicos após treinamento adequado.

Estudos como o proposto aqui deverão ser realizados com um maior número de técnicas, pacientes e em diferentes serviços, para validação dos dados brasileiros, para que este novo método seja aceito na prática clínica de rotina.

## Agradecimentos

Os autores agradecem às técnicas que participaram deste estudo realizando os exames: Kelly Rose Aragão Fontes, Rosália Aparecida Dutra Ribeiro, Gabriela da Silva Moraes, Thatiana Costa Fernandes, Roselaine de Oliveira Sacramento, Márcia Cristina Dias Mende. Agradecem também às demais médicas que participaram da leitura dos exames de ABUS: Gracy de Almeida Coutinho Carneiro, Adriana Maria Coelho Nogueira, Isabela Cunha Silveira, Andreia Brandão Ribeiro Vaz.

## REFERÊNCIAS

- American College of Radiology. ACR practice parameter for the performance of breast ultrasound examination. Revised 2016 (Resolution 38). Reston, VA: American College of Radiology; 2016.
- Mendelson EB, Böhm-Vélez M, Berg WA, et al. ACR BI-RADS® Ultrasound. In: ACR BI-RADS® Atlas, Breast Imaging Reporting and Data System. Reston, VA: American College of Radiology; 2013.
- Athanasiau A, Tardivon A, Ollivier L, et al. How to optimize breast ultrasound. *Eur J Radiol.* 2009;69:6–13.
- Berg WA, Blume JD, Cormack JB, et al. Operator dependence of physician-performed whole-breast US: lesion detection and characterization. *Radiology.* 2006;241:355–65.
- Berg WA, Blume JD, Cormack JB, et al. Training the ACRIN 6666 investigators and effects of feedback on breast ultrasound interpretive performance and agreement in BI-RADS ultrasound feature analysis. *AJR Am J Roentgenol.* 2012;199:224–35.
- Brem RF, Lenihan MJ, Lieberman J, et al. Screening breast ultrasound: past, present, and future. *AJR Am J Roentgenol.* 2015;204:234–40.
- Kim SM, Han H, Park JM, et al. A comparison of logistic regression analysis and an artificial neural network using the BI-RADS lexicon for ultrasonography in conjunction with intraobserver variability. *J Digit Imaging.* 2012;25:599–606.
- Mendelson EB, Berg WA. Training and standards for performance, interpretation, and structured reporting for supplemental breast cancer screening. *AJR Am J Roentgenol.* 2015;204:265–8.
- Calas MJG, Castro R, Pereira FPA. Requisitos para o exame de ultrassonografia mamária. In: Chagas CR, Menke CH, Vieira RJS, et al., editors. *Tratado de mastologia da SBM.* 1ª ed. Rio de Janeiro, RJ: Revinter; 2011. p. 221–7.
- Calas MJG, Almeida RMVR, Gutfilen B, et al. Intraobserver interpretation of breast ultrasonography following the BI-RADS classification. *Eur J Radiol.* 2010;74:525–8.
- Calas MJG, Almeida RMVR, Gutfilen B, et al. Interobserver concordance in the BI-RADS classification of breast ultrasound exams. *Clinics (Sao Paulo).* 2012;67:185–9.
- Calas MJG, Alvarenga AV, Gutfilen B, et al. Evaluation of morphometric parameters calculated from breast lesion contours at ultrasonography in the distinction among BI-RADS categories. *Radiol Bras.* 2011;44:289–96.
- An YY, Kim SH, Kang BJ. The image quality and lesion characterization of breast using automated whole-breast ultrasound: a comparison with handheld ultrasound. *Eur J Radiol.* 2015;84:1232–5.
- Kaplan SS. Automated whole breast ultrasound. *Radiol Clin North Am.* 2014;52:539–46.
- Pereira WCA, Alvarenga AV, Infantsi AFC, et al. A non-linear morphometric feature selection approach for breast tumor contour from ultrasonic images. *Comput Biol Med.* 2010;40:912–8.
- Brem RF, Tabár L, Duffy SW, et al. Assessing improvement in detection of breast cancer with three-dimensional automated breast US in women with dense breast tissue: the SonoInsight Study. *Radiology.* 2015;274:663–73.
- Kelly KM, Dean J, Comulada WS, et al. Breast cancer detection using automated whole breast ultrasound and mammography in radiographically dense breasts. *Eur Radiol.* 2010;20:734–42.
- Kim H, Cha JH, Oh HY, et al. Comparison of conventional and automated breast volume ultrasound in the description and characterization of solid breast masses based on BI-RADS features. *Breast Cancer.* 2014;21:423–8.
- Chang JM, Cha JH, Park JS, et al. Automated breast ultrasound system (ABUS): reproducibility of mass localization, size measurement, and characterization on serial examinations. *Acta Radiol.* 2015;56:1163–70.
- Cheng HD, Shan J, Ju W, et al. Automated breast cancer detection and classification using ultrasound images: a survey. *Pattern Recognition.* 2010;43:299–317.
- Choi WJ, Cha JH, Kim HH, et al. Comparison of automated breast volume scanning and hand-held ultrasound in the detection of breast cancer: an analysis of 5,566 patient evaluations. *Asian Pac J Cancer Prev.* 2014;15:9101–5.
- Golatta M, Baggs C, Schweitzer-Martin M, et al. Evaluation of an automated breast 3D-ultrasound system by comparing it with hand-held ultrasound (HHUS) and mammography. *Arch Gynecol Obstet.* 2015;291:889–95.
- Golatta M, Franz D, Harcos A, et al. Interobserver reliability of automated breast volume scanner (ABVS) interpretation and agreement of ABVS findings with hand held breast ultrasound (HHUS), mammography and pathology results. *Eur J Radiol.* 2013;82:e332–6.
- Giuliano V, Giuliano C. Improved breast cancer detection in asymptomatic women using 3D-automated breast ultrasound in mammographically dense breasts. *Clin Imaging.* 2013;37:480–6.
- Kelly KM, Richwald GA. Automated whole-breast ultrasound: advancing the performance of breast cancer screening. *Semin Ultrasound CT MR.* 2011;32:273–80.
- Skaane P, Gullien R, Eben EB, et al. Interpretation of automated breast ultrasound (ABUS) with and without knowledge of mammography: a reader performance study. *Acta Radiol.* 2015;56:404–12.
- Van Zelst JCM, Platel B, Karssemeijer N, et al. Multiplanar reconstructions of 3D automated breast ultrasound improve lesion differentiation by radiologists. *Acad Radiol.* 2015;22:1489–96.
- Xiao Y, Zhou Q, Chen Z. Automated breast volume scanning versus conventional ultrasound in breast cancer screening. *Acad Radiol.* 2015;22:387–99.
- Jeh SK, Kim SH, Choi JJ, et al. Comparison of automated breast ultrasonography to handheld ultrasonography in detecting and diagnosing breast lesions. *Acta Radiol.* 2016;57:162–9.
- Kuzniak CM, Ko EY, Tuttle LA, et al. Whole breast ultrasound: comparison of the visibility of suspicious lesions with automated breast volumetric scanning versus hand-held breast ultrasound. *Acad Radiol.* 2015;22:870–9.

