

Aplicações da técnica Dixon na prática radiológica do sistema musculoesquelético

Applications of the Dixon technique in the evaluation of the musculoskeletal system

Carolina Freitas Lins^{1,2,a}, Carlos Ernesto Garrido Salmon^{3,b}, Marcello Henrique Nogueira-Barbosa^{4,c}

1. Escola Bahiana de Medicina e Saúde Pública, Salvador, BA, Brasil. 2. Delfin Inteligência Diagnóstica, Salvador, BA, Brasil. 3. Departamento de Física, Faculdade de Filosofia, Ciências e Letras de Ribeirão Preto da Universidade de São Paulo (FFCLRP-USP), Ribeirão Preto, SP, Brasil. 4. Faculdade de Medicina de Ribeirão Preto da Universidade de São Paulo (FMRP-USP), Ribeirão Preto, SP, Brasil.

Correspondência: Dra. Carolina Freitas Lins. Escola Bahiana de Medicina e Saúde Pública. Avenida Dom João VI, 275, Brotas. Salvador, BA, Brasil, 40290-000. E-mail: carolinallins@bahiana.edu.br.

a. <https://orcid.org/0000-0001-8084-0234>; b. <https://orcid.org/0000-0003-1441-1524>; c. <http://orcid.org/0000-0002-7436-5315>.

Recebido para publicação em 6/7/2019. Aceito, após revisão, em 2/9/2019.

Como citar este artigo:

Lins CF, Salmon CEG, Nogueira-Barbosa MH. Aplicações da técnica Dixon na prática radiológica do sistema musculoesquelético. Radiol Bras. 2021 Jan/Fev;54(1):33-42.

Resumo A aquisição de imagens com supressão do sinal da gordura é um recurso de grande utilidade diagnóstica, existindo várias sequências capazes de realizá-la. A técnica Dixon, ao contrário de outras técnicas de supressão de gordura, permite suprimir a contribuição do sinal de gordura no pós-processamento e não durante a aquisição, além de permitir a visualização de mapas com a distribuição da água e da gordura. Esta revisão sobre a técnica Dixon almeja ilustrar os princípios físicos básicos, comparar a técnica com outras sequências de ressonância magnética para supressão ou quantificação de gordura, e descrever suas aplicações no estudo de doenças do sistema musculoesquelético. Muitas variantes da técnica Dixon foram desenvolvidas, proporcionando separação mais consistente dos sinais de gordura e água e permitindo correção de muitos fatores de confusão. Permite obter supressão homogênea de gordura, podendo ser adquirida de forma combinada com várias outras sequências, bem como com diferentes ponderações. Esta técnica possibilita também a obtenção de imagens com e sem supressão de gordura a partir de uma única aquisição. Adicionalmente, a técnica Dixon pode ser utilizada como recurso quantitativo, pois permite a mensuração do percentual de gordura e, em versões mais atualizadas, consegue quantificar ferro tecidual.

Unitermos: Ressonância magnética; Técnica Dixon; Supressão de gordura; Quantificação de gordura; Sistema musculoesquelético.

Abstract The acquisition of images with suppression of the fat signal is very useful in clinical practice and can be achieved in a variety of sequences. The Dixon technique, unlike other fat suppression techniques, allows the signal of fat to be suppressed in the post-processing rather than during acquisition, as well as allowing the visualization of maps showing the distribution of water and fat. This review of the Dixon technique aims to illustrate the basic physical principles, to compare the technique with other magnetic resonance imaging sequences for fat suppression or fat quantification, and to describe its applications in the study of diseases of the musculoskeletal system. Many variants of the Dixon technique have been developed, providing more consistent separation of the fat and water signals, as well as allowing correction for many confounding factors. It allows homogeneous fat suppression, being able to be acquired in combination with several other sequences, as well as with different weightings. The technique also makes it possible to obtain images with and without fat suppression from a single acquisition. In addition, the Dixon technique can be used as a quantitative method, allowing the proportion of tissue fat to be determined, and, in more updated versions, can quantify tissue iron.

Keywords: Magnetic resonance imaging; Dixon technique; Fat suppression; Fat quantification; Musculoskeletal system.

INTRODUÇÃO

A ressonância magnética (RM) é um dos métodos de imagem mais importantes e com maior diversidade de aplicações na medicina moderna, às vezes evitando o uso de radiação ionizante. A RM permite aquisição de imagens nos diversos planos anatômicos, bem como aquisições volumétricas que possibilitam análises multiplanar e tridimensional (3D)⁽¹⁾. A maior parte do sinal nas imagens de RM do corpo humano tem origem nos núcleos dos átomos de hidrogênio das moléculas de água e de lipídios, pela sua abundância no corpo. Para a ocorrência da ressonância

desse núcleo, é necessário que seja aplicado um pulso de radiofrequência na mesma frequência de Larmor do núcleo de hidrogênio, a qual é linearmente relacionada à intensidade do campo magnético do equipamento usado⁽¹⁻³⁾.

A intensidade do *pixel* na imagem de RM depende de diversas propriedades físicas do *voxel* correspondente no corpo, sendo as mais importantes: densidade protônica, frequência de ressonância e tempos de relaxação. No caso particular da água e das moléculas de lipídios (gordura), o tempo de relaxação longitudinal (T1) e a frequência de precessão são as propriedades que mais as diferenciam no

exame de RM. Geralmente, o sinal de gordura aparece brilhante na maioria das sequências de RM pelo seu curto valor de T1, enquanto o sinal da água tem aspecto variável de acordo com a ponderação escolhida. Ambas as propriedades podem ser usadas para gerar sequências nas quais o sinal da gordura pode ser suprimido, na persistência da contribuição do sinal da água⁽²⁾.

A supressão do sinal da gordura é um recurso de grande utilidade diagnóstica, possível de ser executado em virtude da diferença nas frequências de ressonância e dos valores de T1 da água e da gordura^(1,2). Como exemplos das técnicas de supressão de gordura, têm-se sequências com pulso de saturação em uma frequência seletiva, recuperação-inversão, técnicas híbridas e baseadas no deslocamento químico, incluindo a técnica Dixon^(2,4).

A técnica Dixon, ao contrário de outros recursos de supressão de gordura, permite suprimir a contribuição do sinal de gordura no pós-processamento e não durante a aquisição, além de fornecer mapas com a distribuição da água e da gordura⁽⁵⁾. Vários estudos recentes vêm demonstrando a aplicação da técnica Dixon para avaliação quantitativa da fração de gordura (FG), análise da cartilagem articular, estudo da medula óssea, avaliação de sacroiliite e redução de artefato de suscetibilidade magnética na presença de implantes metálicos^(2,6-10).

No passado, o recurso disponível para realização de medidas da fração gordura/água era a espectroscopia de prótons, que apresenta resolução espacial limitada em comparação com as técnicas de imagem. Em 1984, Dixon combinou recursos da espectroscopia e das imagens por RM, obtendo a separação do sinal da gordura e da água, de forma a gerar, após processamento, imagens apenas com o sinal da água ou da gordura, tudo isso em apenas uma aquisição^(8,11). A técnica Dixon adquirida com diferentes tempos de eco possibilita a obtenção de várias imagens, com base no recurso do deslocamento químico⁽¹²⁾. Variantes dessa sequência encontram-se disponíveis na maioria dos fabricantes de equipamentos de RM, sob diferentes

acrônimos: IDEAL – *iterative decomposition of water and fat with echo asymmetry and least-squares estimation* (GE Healthcare); Dixon (Siemens Healthcare); mDIXON (Philips Medical Systems); FatSep (Hitachi)⁽¹³⁾.

A presente revisão sobre a técnica Dixon tem por objetivo ilustrar os princípios físicos básicos, comparar a técnica com outras sequências de RM para supressão ou quantificação de gordura, descrever suas aplicações no estudo de doenças do sistema musculoesquelético, assim como mencionar suas vantagens e limitações.

PRINCÍPIOS FÍSICOS BÁSICOS

Informação essencial para o entendimento das técnicas do tipo Dixon é que água e gordura são os principais componentes do organismo humano a contribuir para a formação da imagem por RM⁽¹⁴⁾. Os hidrogênios nas moléculas de água e gordura possuem frequências de ressonância diferentes, sendo a dos lipídios menor em relação à da água. Na presença de um campo homogêneo, a diferença em frequência entre o principal pico das moléculas lipídicas e da água é de 3,4 p.p.m. Dessa forma, esta diferença de frequência relativa mudará segundo a intensidade do equipamento, sendo de aproximadamente 217,6 Hz para 1,5 T e 435 Hz para 3 T.

Em uma sequência gradiente-eco (GRE), a magnetização transversal da água e da gordura iniciam em fase imediatamente após o pulso de excitação inicial, condição conhecida como em fase (Figura 1). Após cerca de 2,3 ms [$= \pi / (2 * \pi * 217,6) s$] no aparelho de 1,5 T e 1,15 ms [$= \pi / (2 * \pi * 435) s$] no aparelho de 3,0 T, essas magnetizações estarão em lados opostos (oposição ou fora de fase: 180°). Caso seja feita a aquisição da imagem com esses valores de tempo de eco (TE), os sinais de ambos os componentes são subtraídos entre si, podendo ser cancelados caso exista a mesma quantidade de água e de gordura no *voxel* (Figura 1). Para aquisições com TEs maiores, os sinais da água e da gordura podem passar a se somar, pois voltariam a ficar em fase, e assim, sucessivamente^(5,6).

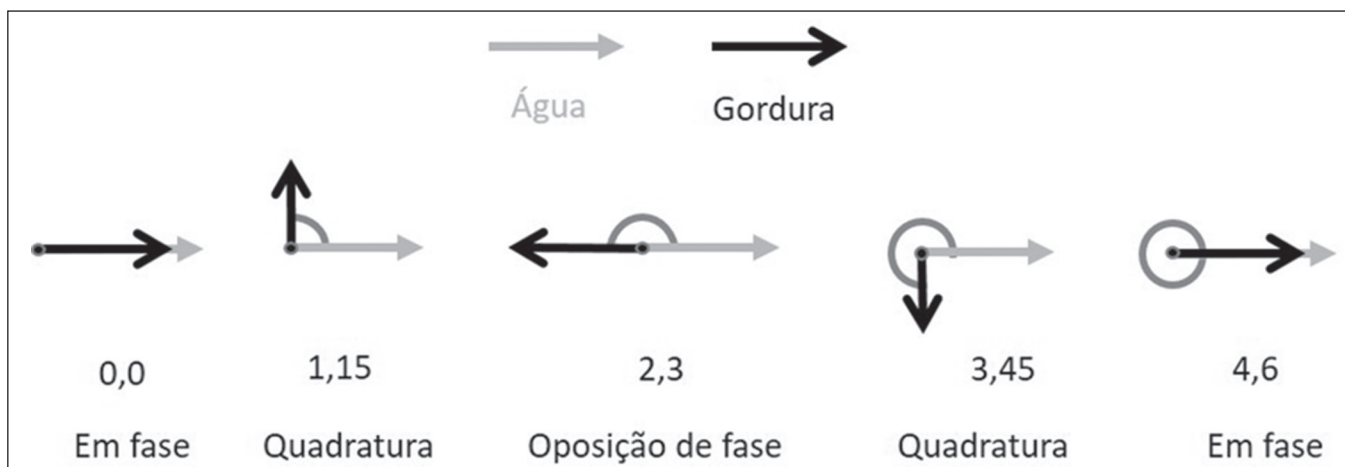


Figura 1. Representação dos vetores de magnetização transversal da água e da gordura em aquisições com diferentes TEs (indicados em ms), tomando como referência a frequência da água em um equipamento de 1,5 T.

Como seria tecnicamente impossível adquirir com TE nulo, é feita uma aquisição no dobro do TE da situação fora de fase, contendo o sinal a soma de ambas as contribuições – condição em fase (Figura 1). Este seria o princípio básico da técnica Dixon com aquisição em dois TEs diferentes, denominada Dixon de dois pontos (DDP)⁽¹¹⁾. A técnica DDP é também implementada em uma sequência de pulso spin-eco (SE) modificada, na qual uma primeira imagem corresponde a um SE convencional com água e gordura em fase, em que o brilho do *voxel* reflete a magnetização transversal adicionada de ambos os componentes químicos, e a segunda seria adquirida com gradiente deslocado para produzir uma imagem com 180° de diferença de fase entre água e gordura.

A partir dessas imagens (em fase e fora de fase), há uma etapa de pós-processamento para separação de água e gordura, de modo que a adição de ambas as imagens resulta em imagem isolada com conteúdo da água, enquanto a subtração da imagem fora de fase da imagem em fase resulta em imagem com gordura isolada⁽¹⁾. Assim, a técnica Dixon possibilita a medida da fração gordura/água em uma região de interesse maior que na espectroscopia e com maior resolução espacial^(1,13,15,16). Em geral, esse conceito pode ser potencialmente usado para supressão ou quantificação de gordura em muitos tipos de sequências de pulso⁽¹⁴⁾.

Alguns obstáculos impediram, inicialmente, a utilização generalizada da sequência DDP. Primeiramente, nem sempre o campo magnético é homogêneo, especialmente em áreas extensas ou regiões com interfaces entre osso e ar. Portanto, pode ocorrer erro de fase por causa da heterogeneidade do campo magnético estático (B₀), promovendo supressão indesejada de sinais de água e gordura, podendo ocorrer, em situações extremas, troca local do sinal de gordura e água. Então, se o campo magnético for heterogêneo, a abordagem de soma e subtração das imagens resulta em separação incompleta ou incorreta de água e gordura^(5,6,16,17).

Com o intuito de resolver essas limitações da sequência DDP, a técnica Dixon sofreu modificações, passando a ser denominada Dixon de três pontos. Na verdade, foi acrescentado um TE para formar um sistema com solução única de três equações (as três imagens) e três incógnitas (conteúdo de água, gordura e heterogeneidade), tornando a técnica mais potente⁽⁵⁾. A técnica Dixon de três pontos fornece supressão de gordura mais efetiva, apresentando melhor relação sinal-ruído (RSR), menor tempo de aquisição e ótima resolução espacial^(5,17).

O sinal dos lipídios é uma combinação de diferentes grupos químicos com diferentes deslocamentos químicos, ou seja, a gordura possui representação multiespectral. Para contornar essa dificuldade, vem sendo utilizada uma combinação de técnicas de aquisição e processamento de imagens com múltiplos TEs⁽¹³⁾. No entanto, para isso, foi necessário um algoritmo específico de decomposição de

sinal de gordura e água, mais complexo que as simples subtrações ou adições de DDP, permitindo aumento da eficácia na separação do sinal entre os tecidos^(5,17).

Muitas variantes da técnica Dixon foram desenvolvidas, proporcionando separação mais consistente dos sinais de gordura e água, bem como permitindo correção de muitos fatores de confusão⁽¹⁵⁾. Atualmente, o desenvolvimento da técnica demonstrou que ecos adquiridos simetricamente podem produzir artefatos passíveis de degradar a qualidade da imagem. Com isso, a técnica Dixon tornou-se responsável por combinar ecos adquiridos assimetricamente com um algoritmo iterativo para maximizar o desempenho do ruído, tendo recebido diferentes denominações: IDEAL (GE), Dixon (Siemens) e mDIXON (Philips)⁽¹⁸⁾. Essa nova versão da técnica Dixon usando ecos adquiridos assimetricamente é altamente versátil, visto que pode ser obtida nas ponderações T1, T2 ou densidade de prótons, bem como pode ser combinada às técnicas SE, *fast SE* (FSE), *balanced steady-state free precession* (SSFP) e *spoiled gradient-recalled echo* (SPGR) para suprimir gordura e produzir imagens de RM de alta qualidade com menor duração^(2,19). Outra vantagem é a realização de quantificação de gordura após processamento manual das imagens para aquisição da FG, mas devido à persistência de alguns fatores de confusão, não é tão fidedigna^(6,20).

Recentemente, outros avanços tecnológicos foram incorporados na técnica Dixon, com a disponibilização de recursos quantitativos para avaliação do conteúdo de gordura e ferro, sendo denominada IDEAL-IQ (GE), LiverLab (Siemens) e mDIXON Quant (Philips). Esses recursos quantitativos usam abordagem mais sofisticada de quantificação de gordura, em que as imagens são adquiridas em múltiplos TEs para aquisição simultânea de mapas de FG, fração de água e R2*⁽²¹⁾.

Em algumas situações clínicas ocorre sobreposição de depósito de gordura e ferro em determinados órgãos ou tecidos, sendo importante a realização da medida do tempo de relaxamento T2*, ou seu inverso R2*, permitindo quantificação de ferro. Nos locais com sobrecarga de ferro ocorre interação entre este elemento químico e as moléculas de água, promovendo perda de coerência de fase mais rápida, reduzindo mais rapidamente a magnetização transversal, com queda significativa no sinal de RM pela redução do T2*. Assim, os mapas R2* permitem uma correlação direta com o teor de ferro da estrutura analisada⁽²²⁻²⁴⁾.

A técnica Dixon quantitativa é um método de imagens GRE 3D, utilizando informações de magnitude e fase de em média seis ecos – Dixon de seis pontos –, apropriados para a separação de sinais de água e gordura multiespectral. Além disso, a aquisição multieco proporciona vigorosa separação de água e gordura com correção do efeito T2*; ainda mais, o efeito T1 consegue ser evitado ao utilizar tempos de repetição longos. Com isso, a complexidade

espectral da gordura, assim como o ruído, podem ser bem tolerados^(21,25). Ao incorporar um mapa R2* no algoritmo, a técnica Dixon considera os efeitos de T2* e heterogeneidade do campo, produzindo FG em densidade de prótons, que não predispõe a mensuração errada decorrente do potencial fator de confusão na presença de sobrecarga de ferro⁽²¹⁾.

COMPARAÇÃO COM OUTRAS TÉCNICAS DE SUPRESSÃO OU QUANTIFICAÇÃO DE GORDURA

A técnica Dixon possui várias características que ampliam suas aplicações clínicas, destacando-se: supressão homogênea da gordura, redução dos artefatos de susceptibilidade magnética na presença de materiais metálicos, uso após administração intravenosa de contraste, bem como quantificação de gordura. Dessas aplicações, resalta-se a supressão de gordura, em virtude de melhorar o contraste entre os tecidos e enfatizar algumas alterações patológicas^(5,26,27).

As técnicas mais comuns de supressão de gordura são *fat saturation* (FS) e *short time inversion recovery* (STIR), baseadas na diferença do comportamento da água e da gordura no ambiente de RM. Como as moléculas de água e gordura possuem frequências de ressonância diferentes, essa mudança química permite o uso de FS onde o pulso de radiofrequência de saturação possui frequência seletiva centralizada no pico lipídico principal, significando que o sinal total terá uma contribuição mínima de lipídios. Assim, a técnica FS pode ser aplicada a imagens ponderadas em T1, T2 ou densidade de prótons, em SE, FSE ou GRE, sendo confiável para imagem T1 pós-contraste intravenoso.

No entanto, é propensa a supressão incompleta de gordura devido aos efeitos da heterogeneidade dos campos magnéticos estáticos (B0) e de radiofrequência (B1) que resultam em saturação de gordura imperfeita^(2,4) (Figura 2).

Uma alternativa à técnica FS seria a sequência STIR, a qual se baseia na recuperação rápida da magnetização longitudinal da gordura, isto é, seu curto T1. Nessa sequência, o tempo de inversão é escolhido para anular a contribuição da gordura, após ter invertido a magnetização longitudinal, sendo pouco afetada pela heterogeneidade do campo magnético estático. Os pontos negativos da sequência STIR são a RSR menor e não ser adequada para aplicação pós-contraste intravenoso, pois ela suprime o sinal da gordura baseado em seu T1 curto, e sendo assim, outros tecidos com T1 curto (como áreas de realce pós-contraste intravenoso) também são suprimidos^(4,5,27). Adicionalmente, a sequência STIR é afetada pela falta de uniformidade do campo de radiofrequência, que leva a uma inversão imperfeita em determinadas regiões, não sendo anulada a contribuição da gordura.

A escolha da melhor sequência para obter supressão de gordura deve levar em consideração a anatomia da região analisada. Dessa forma, apesar de a FS ser a mais aplicada no cotidiano, por sua seletividade para gordura, alta RSR e tempo de exame relativamente rápido, em locais cuja anatomia apresente contornos irregulares com mudanças abruptas entre partes moles e ar ambiente, bem como áreas que necessitem de grande campo de visão (coluna vertebral, coxas ou pernas), essa técnica promove artefatos com ausência da supressão da gordura de forma satisfatória⁽²⁶⁻²⁸⁾ (Figura 2).

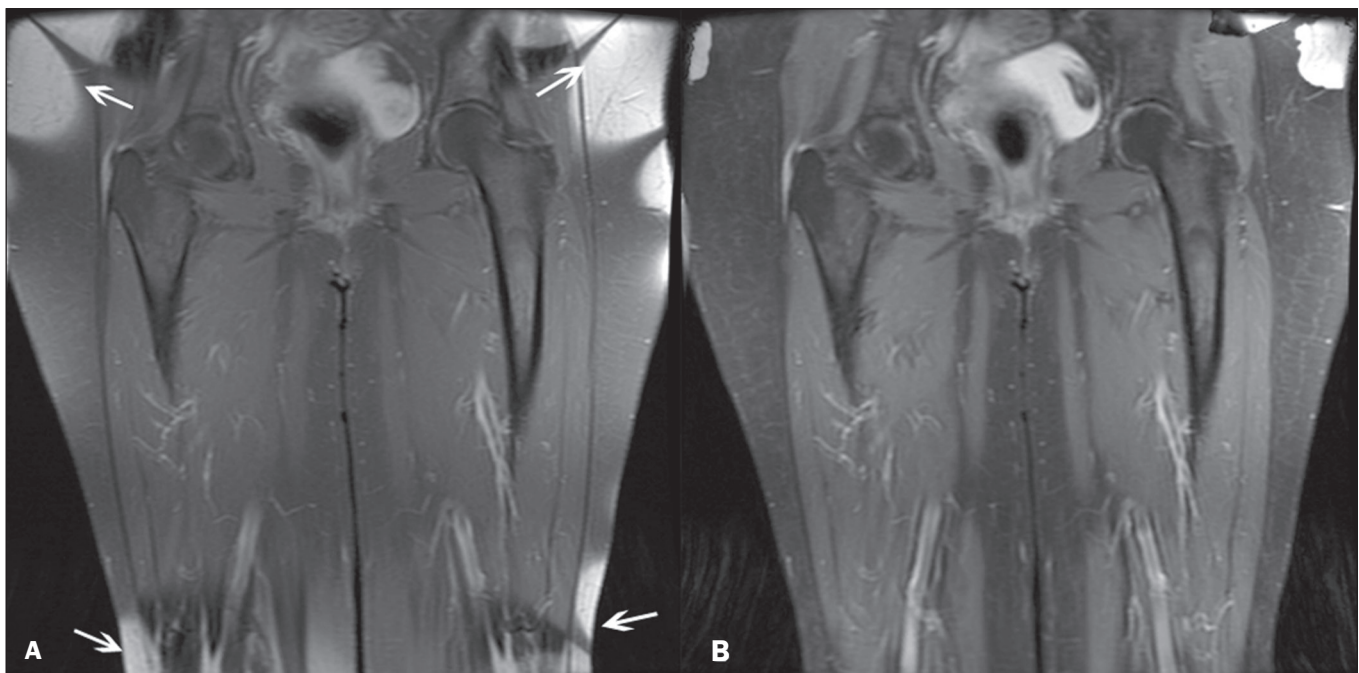


Figura 2. Imagens coronais pós-contraste das coxas de paciente feminina de 59 anos com diferentes sequências de pulsos: T1 FSE com supressão de gordura pós-contraste (A) e IDEAL T1 pós-contraste (B). Clara presença de artefatos nas extremidades da imagem A, devido a não homogeneidade do campo magnético estático ou de radiofrequência ao usar um amplo campo de visão, prejudicando a supressão de gordura.

As técnicas Dixon multiponto (três ou mais ecos) não exibem interferência pela heterogeneidade do campo magnético e, portanto, resultam na supressão de gordura eficiente, sendo inclusive considerada, por alguns, como melhor que STIR, por apresentar melhor RSR, menor tempo de aquisição e equivalente ou melhor resolução espacial^(2,5). Assim, a técnica Dixon permite obtenção de imagens satisfatórias em regiões com heterogeneidade no campo magnético local (perto de materiais metálicos ou tecidos com ferro em excesso – hemossiderose), bem como áreas anatômicas de alta suscetibilidade, onde a saturação química da gordura torna-se difícil (ápice do pescoço, mãos, pés, extremidades dos membros superiores e inferiores)^(2,5,27) (Figuras 3 e 4).

No passado, a quantificação de gordura era sistematicamente realizada por meio da espectroscopia. No entanto, este procedimento possui uma limitação intrínseca na sua resolução espacial e, adicionalmente, requer um pós-processamento dos dados mais complexo. Diferentemente, a técnica Dixon vem ganhando importância, por permitir obtenção de medidas precisas da FG, com menor duração do exame para cobrir grande região de interesse. Ressalta-se, entretanto, cuidado com alguns fatores de confusão: efeito T1, viés de ruído, decaimento T2*, complexidade espectral da gordura e heterogeneidade do campo B0^(29,30).

TÉCNICA DIXON NA PRÁTICA RADIOLÓGICA DO SISTEMA MUSCULOESQUELÉTICO

A técnica Dixon permite a obtenção de quatro tipos de imagem: *fat-only*, *water-only*, em fase e fora de fase. Geralmente, é adquirida na ponderação T1 combinada com a administração de contraste intravenoso. Na ponderação T2, pode ser utilizada para melhor visualização da

anatomia regional, destacando-se as imagens *water-only* para detecção de áreas com edema (sinal aumentado). As imagens do tipo *water-only* representam supressão total de gordura. Já as imagens *fat-only*, visivelmente semelhantes às imagens ponderadas em T1, permitem o estudo da gordura, sendo importante lembrar que, neste caso, apenas a gordura aparecerá com alto sinal⁽⁵⁾.

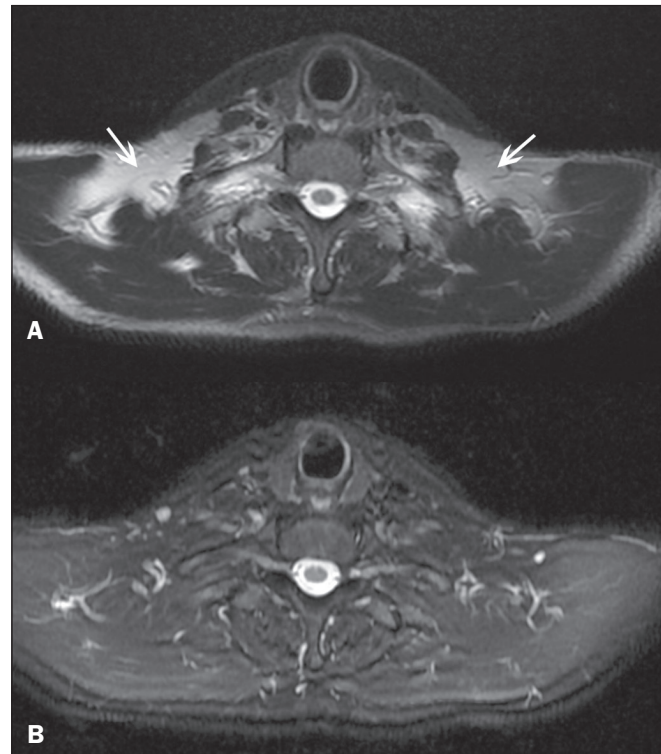


Figura 4. Imagens no plano axial da transição cervicotorácica de paciente masculino de 58 anos demonstrando supressão de gordura insuficiente em T2 FSE com supressão de gordura (A), em comparação com IDEAL T2 *water-only* (B).

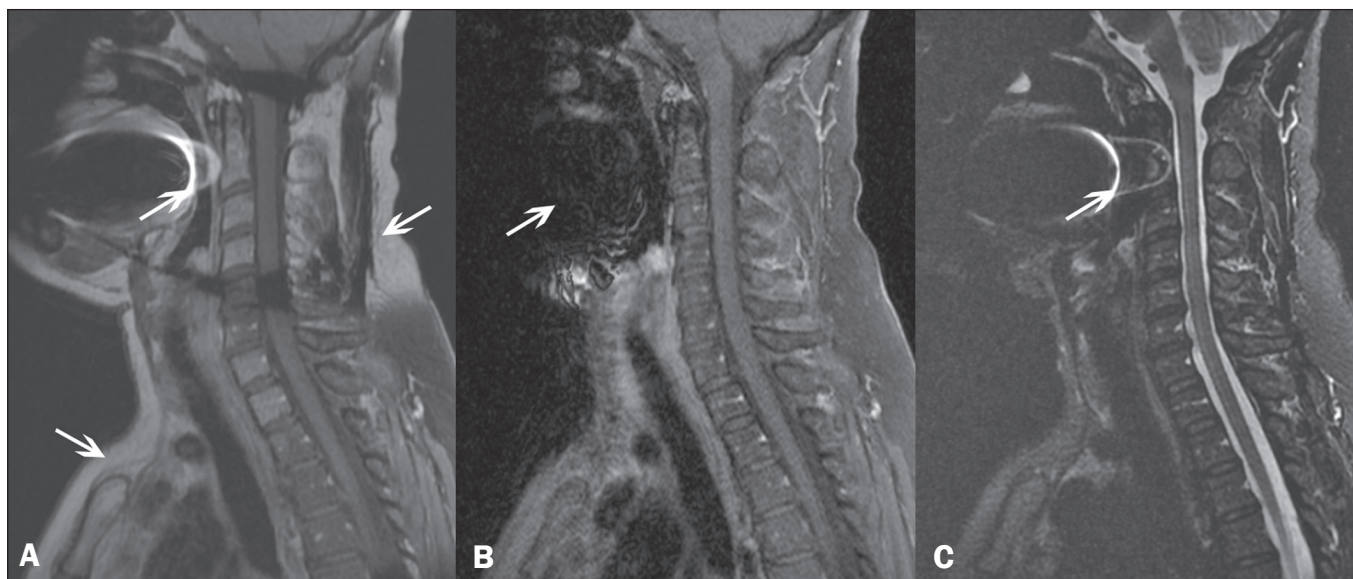


Figura 3. Imagens sagitais da coluna cervical de paciente feminina de 52 anos com diferentes sequências de pulsos: T1 FSE com supressão de gordura pós-contraste (A), IDEAL T1 pós-contraste (B) e STIR (C). A sequência IDEAL (B) mostra clara redução do artefato de suscetibilidade magnética, especialmente para a visualização da segunda vértebra cervical.

Supressão de gordura

A supressão de gordura é um recurso muito utilizado em exames para avaliação do sistema musculoesquelético, visando melhorar o contraste tecidual, facilitando a identificação de lesões. Na maioria das sequências de RM, a gordura aparece com alto sinal, e para melhor visualização de áreas de edema, é importante a aplicação de supressão de gordura. No entanto, a aquisição de imagens de RM de alta qualidade no sistema musculoesquelético, com supressão de gordura uniforme, é uma condição desafiadora, pela dificuldade de obter homogeneidade de campo magnético nas extremidades⁽¹⁹⁾.

As sequências GRE são muito sensíveis para detecção de artefatos metálicos e depósito de ferro, eventualmente com superestimacões decorrentes do decaimento T2*, o que pode limitar a avaliação, diferentemente da técnica Dixon⁽²⁾. Recentemente, estudos^(8,28) mostram a tentativa de substituição da sequência ponderada em T1 pela técnica Dixon ponderada em T2, utilizando a imagem *fat-only*, para detecção de metástases nas vértebras e identificação de substituição gordurosa periarticular em casos de sacroiliite (Figura 5). Esses trabalhos encontraram resultados similares nesses quesitos analisados, demonstrando que a técnica Dixon pode ser uma opção interessante, reduzindo

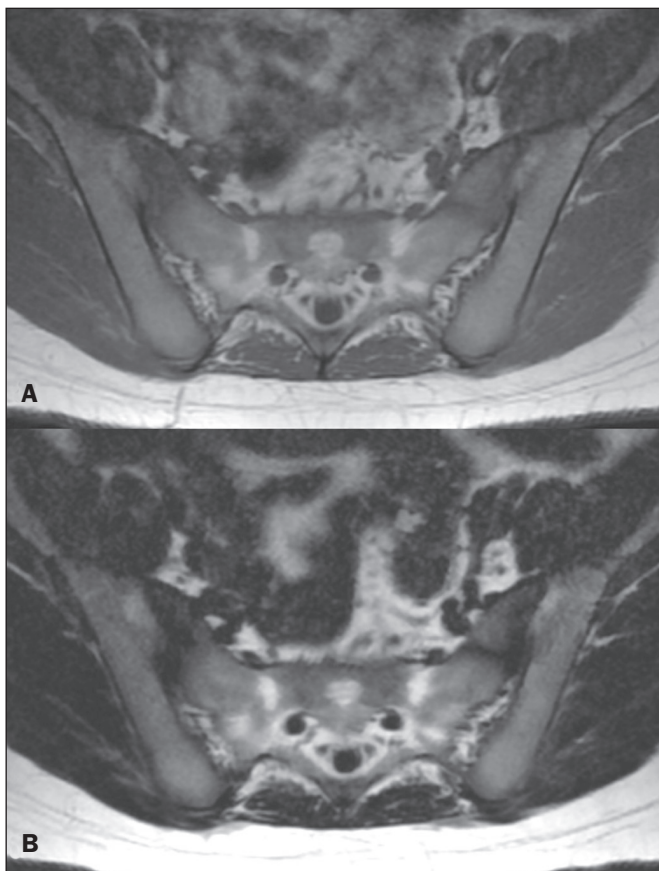


Figura 5. Imagens axiais T1 FSE (A) e IDEAL T2 *fat-only* (B) de paciente feminina de 15 anos demonstrando áreas de substituição gordurosa periarticular nos componentes ilíacos de ambas as articulações sacroilíacas, detectáveis em ambas as sequências.

o tempo de duração do exame, pois apenas esta sequência seria necessária^(8,28,30).

A duração da execução da técnica Dixon costuma ser clinicamente aceitável, embora seja cerca de três vezes maior que o tempo mínimo de sequências convencionais. Adicionalmente, a técnica Dixon permite melhor eficiência do sinal-ruído em relação às sequências convencionais com supressão de gordura, por não ser necessário adquirir longos pulsos espectrais espaciais, permitindo reduzir o tempo de recuperação, compensando também o aumento do tempo mínimo de varredura desta sequência. Dessa forma, a técnica Dixon permite supressão de gordura efetiva e homogênea, com elevada RSR, sendo importante nas extremidades e junto de implantes metálicos⁽¹⁹⁾.

Quantificação de gordura

A quantificação do tecido adiposo por imagens de RM vem crescendo, tornando-se assunto de grande interesse e pesquisas^(16,31). Este recurso é mais utilizado em algumas áreas ou órgãos, por exemplo, no fígado. Em outras regiões, mais estudos precisam ser realizados para padronizar e validar a quantificação para aplicação clínica, como no caso do músculo e da medula óssea⁽¹⁶⁾.

Em relação à musculatura, vários trabalhos abordam a utilização da quantificação de gordura pela técnica Dixon combinada com GRE ou SE para avaliação muscular, por exemplo, na distrofia muscular de Duchenne^(5,6,13,16) e na avaliação do trofismo muscular do manguito rotador⁽³²⁻³⁴⁾. A técnica Dixon quantitativa tem sido utilizada na análise de infiltração gordurosa e do volume muscular em pacientes com rotura tendínea do manguito rotador, para auxiliar na indicação de reparação cirúrgica⁽³⁴⁾. A vantagem de utilizar a técnica Dixon neste caso é possibilitar análise volumétrica do ventre muscular, enquanto a classificação de Goutallier apresenta baixa reprodutibilidade, com avaliação restrita a um corte seccional⁽³³⁾.

Os recursos quantitativos da técnica Dixon também podem ser empregados para avaliação de infiltração da medula óssea em alguns distúrbios hematológicos, doenças metastáticas ou osteoporose^(15,18,29,30,35). Especialmente na avaliação de doenças hematológicas, a técnica permite a quantificação de gordura e a mensuração da deposição de ferro, que pode ser acumulado no organismo em pacientes com histórico de transfusões sanguíneas repetitivas⁽⁶⁾. Na doença de Gaucher, por exemplo, a redução da FG pode refletir depósito intracelular na medula óssea. Maas et al. sugerem utilizar 0,23 como ponto de corte para a FG, abaixo do qual ocorre aumento na prevalência de complicações decorrentes da doença de Gaucher na coluna lombar (colapso vertebral, osteonecrose)⁽³⁵⁾. Entretanto, este método de quantificação necessita de maiores estudos, incluindo outras regiões anatômicas e outras enfermidades para melhor entendimento e padronização de sua análise.

O recurso Dixon quantitativo representa uma sequência promissora, por fornecer supressão e quantificação da

gordura mais fidedignas. Mediante processamento automático das imagens, fornece, além das imagens *fat-only*, *water-only*, em fase e fora de fase, imagens de FG e R2* que permitem, respectivamente, quantificação de gordura e estimativa do conteúdo de ferro⁽²⁵⁾ (Figura 6).

Infelizmente, ainda não existem dados validados sobre os melhores parâmetros para aquisição da técnica Dixon quantitativa. Por isso, ocorrem divergências e falta de padronização para obtenção de valores de normalidade aceitos universalmente para as medidas efetuadas por esta sequência^(13,16). Nos recursos IDEAL-IQ, LiverLab ou mDIXON Quant deve-se ter cuidado ainda maior com a interpretação das informações no sistema musculoesquelético, visto que a técnica está mais desenvolvida e difundida para aplicações na avaliação hepática⁽²¹⁾.

As sequências com técnica Dixon quantitativa vêm se tornando disponíveis nas diversas marcas de aparelho de RM. O tempo de obtenção é variável, sendo maior na IDEAL, Dixon ou mDIXON, com variação de quatro a cinco minutos em média. Nos recursos IDEAL-IQ, LiverLab ou mDIXON Quant, o tempo de duração é curto, variando entre 16 e 70 segundos, podendo ser realizada em apneia ou em respiração livre, dependendo da região analisada. Para avaliação da medula óssea, por ter duração de aquisição relativamente alta, pode ser realizada em respiração livre. É importante ressaltar também que as imagens obtidas nas sequências IDEAL, Dixon ou mDIXON possuem resolução espacial maior, permitindo identificação mais adequada das estruturas anatômicas. Os recursos IDEAL-IQ, LiverLab ou mDixon Quant, por

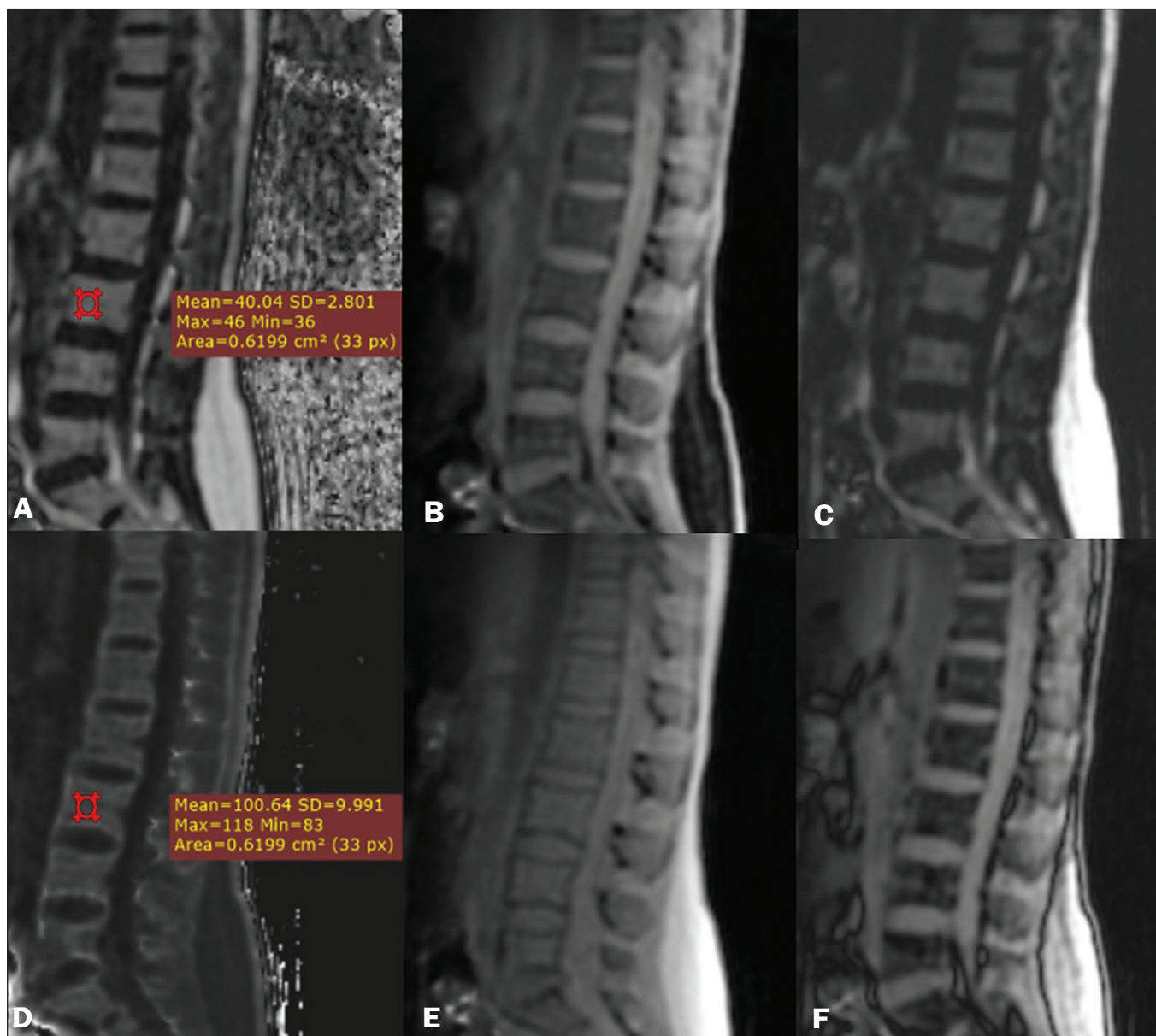


Figura 6. Imagens fornecidas em uma única aquisição pela técnica Dixon modificada, em paciente feminina de 33 anos, para obtenção de imagens que permitem quantificar diretamente a fração de gordura e estimativa do conteúdo de ferro. Em **A**, FG; em **B**, *water-only*; em **C**, *fat-only*; em **D**, R2*; em **E**, em fase; em **F**, fora de fase. Pode-se ilustrar a avaliação quantitativa com regiões de interesse demarcadas, demonstrando porcentual de gordura (**A**) e estimativa do conteúdo de ferro (**D**).

tratarem-se de sequências cujo objetivo é quantificação, perdem um pouco em termos de resolução anatômica.

Na prática, para a realização da quantificação de gordura e ferro por meio dos recursos Dixon quantitativos, o procedimento é simples. O próprio aparelho de RM faz o processamento das imagens, fornecendo todos os pacotes necessários para mensuração direta. O avaliador apenas terá que acessar a estação de trabalho e selecionar as imagens FG ou R2* por meio de um visualizador de volume (*volume viewer* ou similar). Em seguida, deverá acionar o recurso da região de interesse com formato e tamanho apropriados à região anatômica estudada e, com isso, já aparece o valor médio do porcentual de gordura e estimativa do conteúdo de ferro daquela área (Figura 6)^(15,21). Importante mencionar que o R2* corresponde ao inverso do T2*. O T2* é usado para medir a quantidade de ferro, de modo que um valor baixo de T2* reflete um alto teor de ferro, causando alta taxa de relaxamento dos prótons. Assim, quanto maior o valor do R2*, menor o T2* e maior

a quantidade de ferro depositada por região de interesse analisada⁽²²⁾.

Em resumo, a técnica Dixon tem grande utilidade e potencial na prática clínica do sistema musculoesquelético, tanto como uma técnica robusta e eficiente de supressão da gordura quanto para análises quantitativas. A Tabela 1 resume as principais aplicações da técnica Dixon no sistema musculoesquelético.

DESVANTAGENS E LIMITAÇÕES

A técnica Dixon possui muitos aspectos positivos já mencionados e vem sendo aperfeiçoada no sentido de reduzir suas potenciais desvantagens. Atualmente, as principais restrições à sua utilização estão relacionadas à indisponibilidade nos equipamentos menos modernos, falta de divulgação de suas aplicações, aumento do tempo de aquisição e o tempo necessário para reconstrução das imagens, quando comparada a outras sequências que possibilitam obter supressão de gordura^(1,5).

Tabela 1—Principais aplicações da técnica Dixon nas doenças do sistema musculoesquelético.

Supressão de gordura	Quantificação de gordura
<ul style="list-style-type: none"> Exame das mãos e/ou dedos, onde a transição entre partes moles e ar ambiente ocorre de forma abrupta pelas pequenas dimensões das estruturas analisadas (Figura 7) Na avaliação da bacia, coxas, pernas e coluna vertebral, a supressão de gordura consegue ser mais homogênea, especialmente nas extremidades, mesmo na presença de próteses metálicas (Figuras 2 e 3) Estudo do plexo braquial pela possibilidade de alta RSR e matriz de maiores dimensões, permitindo estudo de grandes campos de visão com maior resolução espacial (Figura 4) Melhor análise das articulações sacroilíacas em relação às sequências convencionais, no que se refere a substituição gordurosa subcondral, identificação de edema ósseo periarticular e presença de erosões ósseas, em apenas uma aquisição (Figura 5) Identificação de pequenos traços de fratura subcondrais e lesões osteocondrais não identificados com as sequências convencionais (Figura 8) 	<ul style="list-style-type: none"> Avaliação quantitativa do trofismo muscular pelo grau de lipossustituição Quantificação de gordura e celularidade na medula óssea em alguns distúrbios hematológicos, doenças metastáticas e osteoporose

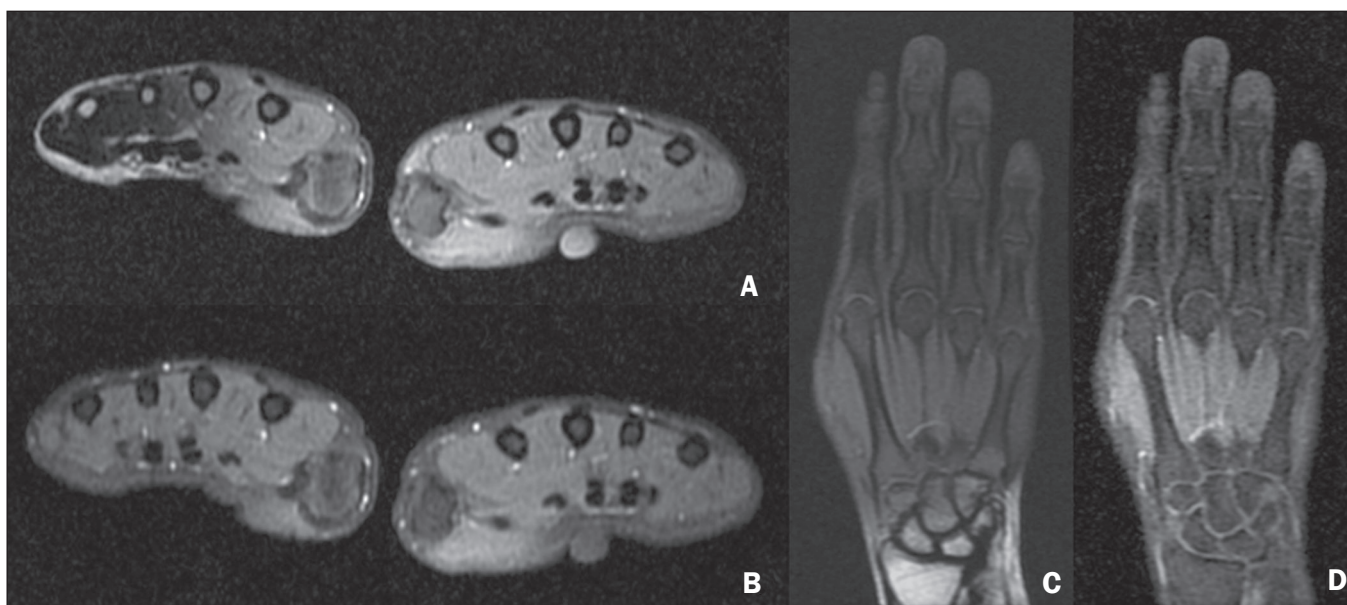

Figura 7. Imagens em eixos curto e longo das mãos e punhos de paciente feminina, 30 anos, em acompanhamento de artrite psoriásica, sendo aplicado protocolo para doença reumatológica com pós-contraste de ambas as mãos, realizado de forma simultânea. T1 FSE com supressão de gordura pós-contraste (A,C) e IDEAL T1 pós-contraste (B,D) demonstrando supressão de gordura mais efetiva nas mãos e punhos com a técnica Dixon.

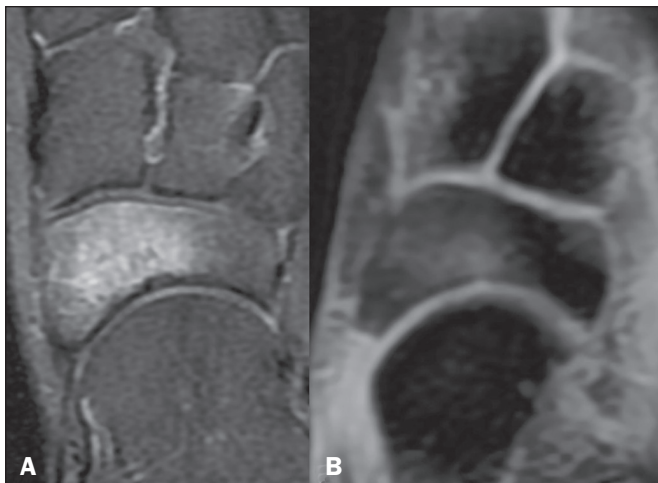

Figura 8. Imagens na sequência T2 FSE com supressão de gordura (A) e IDEAL *water-only* (B) de paciente feminina com 24 anos demonstrando lesão osteocondral no navicular. A técnica Dixon permite melhor delimitação do envolvimento condral, enquanto o edema medular ósseo fica mais evidente na sequência T2 FSE com supressão de gordura.

No caso de quantificação da gordura, não é recomendado aplicá-la em regiões muito afetadas pela heterogeneidade do campo estático, pois pode comprometer a acurácia das medidas. Assim, imagens de regiões muito extensas devem ser evitadas, pois o sistema de correção de homogeneidades do equipamento pode não ser suficiente para uma quantificação ampla acurada. Embora a técnica de espectroscopia seja limitada espacialmente, a resolução em frequência é superior à técnica Dixon, que não seria recomendada quando cinco ou mais componentes espectrais das moléculas lipídicas forem quantificados.

CONCLUSÃO

A técnica Dixon possui vantagens em múltiplas aplicações na avaliação de doenças do sistema musculoesquelético. Permite supressão de gordura mais robusta que outras sequências, inclusive podendo ser adquirida de forma combinada com outras sequências (GRE, SE) e ser utilizada com diferentes ponderações (T1, T2, densidade de prótons). A técnica Dixon possibilita, ainda, a obtenção de imagens com e sem supressão de gordura a partir de uma única aquisição, bem como pode ser útil como recurso quantitativo, permitindo mensuração do percentual de gordura e, em versões mais atualizadas, quantificando ferro tecidual.

REFERÊNCIAS

- Berglund J. Separation of water and fat signal in magnetic resonance imaging: advances in methods based on chemical shift [dissertation]. Uppsala, Sweden: Uppsala University; 2011.
- Pezeshk P, Alian A, Chhabra A. Role of chemical shift and Dixon based techniques in musculoskeletal MR imaging. *Eur J Radiol.* 2017;94:93–100.
- Westbrook C, Roth CK, Talbot J. Ressonância magnética: aplicações práticas. 4ª ed. Rio de Janeiro, RJ: Guanabara Koogan; 2013.
- Brandão S, Seixas D, Ayres-Basto M, et al. Comparing T1-weighted and T2-weighted three-point Dixon technique with conventional T1-weighted fat-saturation and short-tau inversion recovery (STIR) techniques for the study of the lumbar spine in a short-bore MRI machine. *Clin Radiol.* 2013;68:e617–23.
- Guerini H, Omoumi P, Guichoux F, et al. Fat suppression with Dixon techniques in musculoskeletal magnetic resonance imaging: a pictorial review. *Semin Musculoskeletal Radiol.* 2015;19:335–47.
- Burakiewicz J, Sinclair CDJ, Fischer D, et al. Quantifying fat replacement of muscle by quantitative MRI in muscular dystrophy. *J Neurol.* 2017;264:2053–67.
- Bredella MA, Losasso C, Moelleken SC, et al. Three-point Dixon chemical-shift imaging for evaluating articular cartilage defects in the knee joint on a low-field-strength open magnet. *AJR Am J Roentgenol.* 2001;177:1371–5.
- Özgen A. The value of the T2-weighted multipoint Dixon sequence in MRI of sacroiliac joints for the diagnosis of active and chronic sacroiliitis. *AJR Am J Roentgenol.* 2017;208:603–8.
- Kijowski R, Tuite M, Passov L, et al. Cartilage imaging at 3.0T with gradient refocused acquisition in the steady-state (GRASS) and IDEAL fat-water separation. *J Magn Reson Imaging.* 2008;28:167–74.
- Park EH, Lee KB. Usefulness of black boundary artifact on opposed-phase imaging from turbo spin-echo two-point mDixon MRI for delineation of an arthroscopically confirmed small fracture of the lateral talar dome: a case report. *Medicine (Baltimore).* 2017;96:e9497.
- Dixon WT. Simple proton spectroscopic imaging. *Radiology.* 1984;153:189–94.
- Berglund J, Ahlström H, Johansson L, et al. Two-point dixon method with flexible echo times. *Magn Reson Med.* 2011;65:994–1004.
- Noble JJ, Keevil SF, Totman J, et al. In vitro and in vivo comparison of two-, three- and four-point Dixon techniques for clinical intramuscular fat quantification at 3 T. *Br J Radiol.* 2014;87:20130761.
- Ma J. Dixon techniques for water and fat imaging. *J Magn Reson Imaging.* 2008;28:543–58.
- Yoo HJ, Hong SH, Kim DH, et al. Measurement of fat content in vertebral marrow using a modified dixon sequence to differentiate benign from malignant processes. *J Magn Reson Imaging.* 2017;45:1534–44.
- Grimm A, Meyer H, Nickel MD, et al. Evaluation of 2-point, 3-point, and 6-point Dixon magnetic resonance imaging with flexible echo timing for muscle fat quantification. *Eur J Radiol.* 2018;103:57–64.
- Del Grande F, Santini F, Herzka DA, et al. Fat-suppression techniques for 3-T MR imaging of the musculoskeletal system. *Radiographics.* 2014;34:217–33.
- Takasu M, Kaichi Y, Tani C, et al. Iterative decomposition of water and fat with echo asymmetry and least-squares estimation (IDEAL) magnetic resonance imaging as a biomarker for symptomatic multiple myeloma. *PloS One.* 2015;10:e0116842.
- Gerdes CM, Kijowski R, Reeder SB. IDEAL imaging of the musculoskeletal system: robust water fat separation for uniform fat suppression, marrow evaluation, and cartilage imaging. *AJR Am J Roentgenol.* 2007;189:W284–91.
- Reeder SB, Pineda AR, Wen Z, et al. Iterative decomposition of water and fat with echo asymmetry and least-squares estimation (IDEAL): application with fast spin-echo imaging. *Magn Reson Med.* 2005;54:636–44.
- Eskreis-Winkler S, Corrias G, Monti S, et al. IDEAL-IQ in an oncologic population: meeting the challenge of concomitant liver fat and liver iron. *Cancer Imaging.* 2018;18:51.
- Chavhan GB, Babyn PS, Thomas B, et al. Principles, techniques, and applications of T2*-based MR imaging and its special applications. *Radiographics.* 2009;29:1433–49.
- Wood JC, Enriquez C, Ghugre N, et al. MRI R2 and R2* mapping accurately estimates hepatic iron concentration in transfusion-dependent thalassemia and sickle cell disease patients. *Blood.* 2005;106:1460–5.

24. Verlhac S, Morel M, Bernaudin F, et al. Liver iron overload assessment by MRI R2* relaxometry in highly transfused pediatric patients: an agreement and reproducibility study. *Diagn Interv Imaging*. 2015;96:259–64.
25. Wang Q, Ye F, Ma P, et al. Quantitative magnetic resonance imaging evaluation of hepatic fat content with iron deposition: will it be disturbed? *J Int Med Res*. 2019;47:1958–74.
26. Aoki T, Yamashita Y, Oki H, et al. Iterative decomposition of water and fat with echo asymmetry and least-squares estimation (IDEAL) of the wrist and finger at 3T: comparison with chemical shift selective fat suppression images. *J Magn Reson Imaging*. 2013;37:733–8.
27. Kirchesner T, Perlepe V, Michoux N, et al. Fat suppression at three-dimensional T1-weighted MR imaging of the hands: Dixon method versus CHESSE technique. *Diagn Interv Imaging*. 2018;99:23–8.
28. Maeder Y, Dunet V, Richard R, et al. Bone marrow metastases: T2-weighted Dixon spin-echo fat images can replace T1-weighted spin-echo images. *Radiology*. 2018;286:948–59.
29. Li GW, Xu Z, Chen QW, et al. Quantitative evaluation of vertebral marrow adipose tissue in postmenopausal female using MRI chemical shift-based water-fat separation. *Clin Radiol*. 2014;69:254–62.
30. Shen W, Gong X, Weiss J, et al. Comparison among T1-weighted magnetic resonance imaging, modified dixon method, and magnetic resonance spectroscopy in measuring bone marrow fat. *J Obes*. 2013;2013:298675.
31. Gee CS, Nguyen JT, Marquez CJ, et al. Validation of bone marrow fat quantification in the presence of trabecular bone using MRI. *J Magn Reson Imaging*. 2015;42:539–44.
32. Davis DL, Kesler T, Gilotra MN, et al. Quantification of shoulder muscle intramuscular fatty infiltration on T1-weighted MRI: a viable alternative to the Goutallier classification system. *Skeletal Radiol*. 2019;48:535–41.
33. Matsumura N, Oguro S, Okuda S, et al. Quantitative assessment of fatty infiltration and muscle volume of the rotator cuff muscles using 3-dimensional 2-point Dixon magnetic resonance imaging. *J Shoulder Elbow Surg*. 2017;26:e309–e318.
34. Micevych PS, Garg A, Buchler LT, et al. Optimizing methods to quantify intramuscular fat in rotator cuff tears with normalization. *Skeletal Radiol*. 2019;48:1111–8.
35. Maas M, van Kuijk C, Stoker J, et al. Quantification of bone involvement in Gaucher disease: MR imaging bone marrow burden score as an alternative to Dixon quantitative chemical shift MR imaging—initial experience. *Radiology*. 2003;229:554–61.

