

# TRATAMENTO CIRÚRGICO DA GINECOMASTIA COM PEDÍCULOS LATERAL E MEDIAL

## SURGICAL TREATMENT OF THE GYNECOCOMASTIA WITH LATERAL AND MEDIAL PEDICLES

Miguel Modolin, TCBC-SP<sup>1</sup>  
Wilson Cintra Júnior, RCBC-SP<sup>2</sup>  
Henri Friedhofer, TCBC-SP<sup>3</sup>  
Maurício Beskow Baisch<sup>2</sup>  
Marcus Castro Ferreira, TCBC-SP<sup>4</sup>

**RESUMO:** Ginecomastia é o aumento da mama masculina que pode acometer até 65% dos indivíduos deste sexo na fase infanto-puberal, compreendida entre 13 e 16 anos. Tem como principais causas hepatite ou cirrose hepática, carcinoma ou doenças inflamatórias pulmonares crônicas, carcinomas ou disfunções testiculares, tumores glandulares (pituitária, suprarrenal), alterações dos níveis séricos de testosterona, síndromes genéticas (síndrome de Klinefelter, p.ex.), uso de drogas como heroína, maconha ou anabolizantes e hanseníase. Podemos classificar a ginecomastia quanto ao volume, quanto aos tecidos que a compõem (gordurosa ou pseudoginecomastia, glandular e mista), ou quanto ao tratamento necessário para sua correção cirúrgica (pequena, moderada e grave). O tratamento das formas mais graves de ginecomastia é muito diferente daquele aplicado às formas mais suaves, pois nas formas graves, além da ressecção dos tecidos gorduroso e glandular, existe a necessidade de ressecção da pele em excesso e o reposicionamento do complexo aréolo-mamilar. O objetivo deste trabalho é descrever uma técnica cirúrgica específica para estes pacientes portadores de formas graves de ginecomastia, através de dois pedículos dermogordurosos, um lateral e um medial, com aproximadamente 2cm de espessura, mantendo assim a nutrição do complexo aréolo-mamilar. Esses pedículos são delimitados entre as bissetrizes dos quadrantes súpero-lateral e ínfero-lateral, e súpero-medial e ínfero-medial, tendo o mamilo como vértice. Na área de pele excessiva periareolar, obtida através do pinçamento interdigital, é realizada a desepidermização dos pedículos lateral e medial e ressecção de toda pele e tecido celular subcutâneo até a fáscia peitoral nas regiões superior e inferior aos pedículos; a síntese é realizada em dois planos, sendo periareolar a cicatriz resultante. Foram operados com esta técnica vinte pacientes com forma grave de ginecomastia, com média etária de 23,3 anos; sendo seis pacientes da raça negra. O bom posicionamento do complexo aréolo-mamilar e uma cicatriz periareolar resultante, bem como a retirada de conteúdo suficiente, foram as principais vantagens observadas. Como complicações, tivemos assimetria das placas aréolo-mamilares em dois casos, nos quais havia acentuada diferença entre os dois lados na avaliação pré-operatória; cicatrização hipertrófica em um paciente da raça negra, cuja cicatriz foi atenuada com injeções intracicatriciais de triancinolona; necrose parcial de aréola em um caso, cuja ferida cicatrizou por segunda intenção, dispensando qualquer tratamento local posterior; deiscência de sutura periareolar em um caso, no qual foi feita a resutura, com bom resultado, e quatro pacientes apresentaram coleção sero-hemática subcutânea, que foram drenadas e não apresentaram recidiva.

**Unitermos:** Ginecomastia; Tratamento; Cirurgia.

### INTRODUÇÃO

A expressão ginecomastia deriva do grego *gynaikos-masthos* e é empregada para definir o desenvolvimento exage-

rado da glândula mamária no homem. A rigor, esta denominação é utilizada mais amplamente porque é muito frequente encontrar-se um acúmulo excessivo de tecido gorduroso na região mamária sem aumento ou mesmo presença de tecido

1. Médico Assistente da Divisão de Cirurgia Plástica e Queimaduras do Hospital das Clínicas da Faculdade de Medicina da USP.
2. Médico Residente da Divisão de Cirurgia Plástica e Queimaduras do Hospital das Clínicas da Faculdade de Medicina da USP.
3. Assistente Doutor da Disciplina de Cirurgia Plástica do Departamento de Cirurgia da Faculdade de Medicina da USP.
4. Professor Titular da Disciplina de Cirurgia Plástica da Faculdade de Medicina da Universidade de São Paulo e Chefe da Divisão de Cirurgia Plástica e Queimaduras do Hospital das Clínicas da Faculdade de Medicina da USP.

Recebido em 20/8/98

Aceito para publicação em 1/2/99

Trabalho realizado na Disciplina de Cirurgia Plástica Faculdade de Medicina da Universidade de São Paulo

glandular caracterizando, no entanto, uma ginecomastia do tipo gorduroso ou pseudoginecomastia.

A ginecomastia, conquanto não possa ser encarada como doença, acomete cerca de 65% da população masculina na fase infanto-puberal, qual seja, aquela faixa etária compreendida entre 13 e 16 anos de idade.<sup>1,2</sup> Esse aumento do volume mamário, nesta fase, está relacionado com modificações do metabolismo hormonal e, geralmente, com o decorrer da idade, as mamas assumem aspecto compatível com os padrões normais. Fato curioso é o aumento do tamanho das mamas após 40 ou 50 anos de idade, que acomete cerca de 40% da população masculina conforme foi atestado em exames necroscópicos.<sup>3</sup> Ainda que tenha um caráter benigno, o aparecimento de ginecomastia em adultos impõe uma avaliação clínica acurada para excluir doenças cuja sintomatologia, entre outras manifestações, é o aumento do volume das mamas. Aqui se arrolam, principalmente, hepatite e cirrose hepática por alcoolismo; carcinoma ou doença pulmonar crônica do tipo inflamatório; carcinoma ou disfunções testiculares; tumores das adrenais ou da pituitária, alterações dos níveis séricos de testosterona ou uso de anabolizantes esteróides; síndromes glandulares associadas a alterações genéticas, como síndrome de Klinefelter; dependência química de drogas como maconha e heroína, e, por fim, a hanseníase.<sup>1,2,3</sup>

Conforme se aludiu no princípio, o aumento do volume mamário pode ser devido, exclusivamente, ao acúmulo de gordura, caracterizando, desta maneira, a ginecomastia do tipo gorduroso ou pseudoginecomastia. Quando o aumento da mama no homem deve-se a hipertrofia, com ou sem hiperplasia do tecido glandular, define-se a ginecomastia do tipo glandular ou verdadeiro. Estes dois tipos podem se associar, determinando o tipo misto, no qual pode prevalecer o aumento do tecido glandular ou do tecido gorduroso. Dentre estes três tipos, saliente-se que na idade adulta é mais comum encontrar o tipo misto com predominância do tecido gorduroso.<sup>3</sup>

Independente do tipo, a ginecomastia acarreta com freqüência perturbações emocionais, uma vez que o portador da dismorfia, além das alterações de auto-imagem, é motivo de galhofa e, por conseguinte, impõe-se ao recolhimento com recusa à integração social.

Uma vez que na idade adulta o aumento do volume das mamas estabelece-se, sendo excepcional o resgate da normalidade, preconiza-se o tratamento cirúrgico, que será individualizado de acordo com o tamanho e o tipo da ginecomastia.

Lewis, em 1984, propôs uma classificação baseada no tamanho e no tipo de ressecção a ser executada. Assim, a forma pequena requer excisão apenas do tecido glandular. A forma moderada requer excisão do tecido glandular e gorduroso e a forma grave exige ressecção dos tecidos glandular, gorduroso e da própria pele, que é redundante, necessitando reposicionamento areolar.<sup>4</sup>

Por outro lado, Marshall & Tanner, em 1964, acompanhando o desenvolvimento das mamas femininas, enquadraram-nas em cinco estágios. No estágio 1, identificam-se

as placas aréolo-mamílares; no estágio 2, há um aumento do broto glandular com alargamento dos diâmetros areolares; no estágio 3, ocorre aumento do volume das mamas, porém, sem definição dos contornos; no estágio 4, o aumento do volume mamário é maior e as aréolas projetam-se, formando montículos sobre as mamas; no estágio 5, encontram-se as mamas adultas, com volume, forma e contorno definidos.<sup>5</sup> Transportando esta forma de classificação para o lado masculino, podemos inferir que os estágios 3, 4 e 5 qualificam uma ginecomastia cujo tratamento é cirúrgico, e a técnica a ser empregada relaciona-se com a composição da mama e à idade do paciente (Figura 1). Neste trabalho propõe-se e discute-se uma técnica para tratamento das ginecomastias do tipo grave, segundo Lewis, ou aquelas enquadradas nos estágios 4 e 5 de Marshall & Tanner.

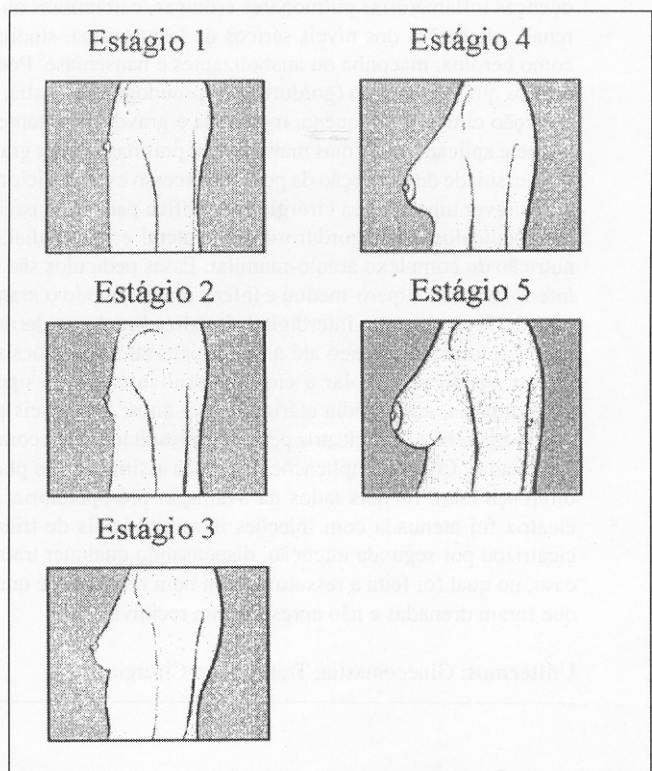

Figura 1 - Esquema de Marshall & Tanner mostrando os cinco estágios do desenvolvimento mamário no sexo feminino.

## PACIENTES E MÉTODOS

Foram operados vinte pacientes portadores de ginecomastia bilateral. Destes, seis eram negros e os demais eram brancos. A idade oscilou entre 17 e 35 anos, equivalendo à idade média de 23,3 anos. Todas eram do tipo grave de Lewis, sendo 14 enquadráveis no estágio 4 e as restantes no estágio 5 de Marshall & Tanner. Todos os doentes foram submetidos a exame mamográfico, que revelou serem as ginecomastias do tipo misto com predominância do tecido gorduroso.

A história progressiva revelou que o aumento das mamas em todos os doentes teve início na adolescência. Em seis doentes havia quadros associados: um desses era portador de tumor de células de Leydig e tinha sido submetido a orquiectomia esquerda prévia; dois eram portadores de resistência periférica a andrógenos; um era asmático com doença inflamatória crônica de pulmões, e os demais tomaram esteróides anabolizantes para aprimoramento físico e estético.

Com o paciente sentado fez-se a seguinte demarcação sobre a região mamária para retirada dos excessos cutâneo, glandular e gorduroso:

1ª – Uma linha contornando a aréola, doravante denominada linha periareolar, que é, portanto, circular;

2ª – Uma linha circular externa, que contém a linha periareolar concêntrica. A distância entre estas duas linhas – a periareolar e a externa – é dada pelo pinçamento interdígital da pele local e corresponde ao excesso cutâneo a ser excisado. Nesse instante, é bom enfatizar que a demarcação desta linha deve conter quantidade moderada de pele a fim de evitar ressecções demasiadas que redundem em tensão excessiva na síntese dos tecidos remanescentes;

3ª – Da linha externa à periareolar – concêntricas – divide-se a área aí contida em quatro quadrantes: dois superiores – lateral e medial – e dois inferiores – lateral e medial. Nos quadrantes súpero-lateral e súpero-medial, bem como nos ínfero-lateral e ínfero-medial, obtêm-se as respectivas bissetrizes dos ângulos assim delimitados. Estas bissetrizes delimitam os pedículos lateral e medial da placa aréolo-mamilar (Figuras 2 e 3);

4ª – Com o doente em decúbito dorsal e abdução dos membros superiores que ficam perpendiculares ao tronco, sob anestesia geral, incisa-se sobre as linhas demarcadas. Os pedículos lateral e medial são desepidermizados e os tecidos

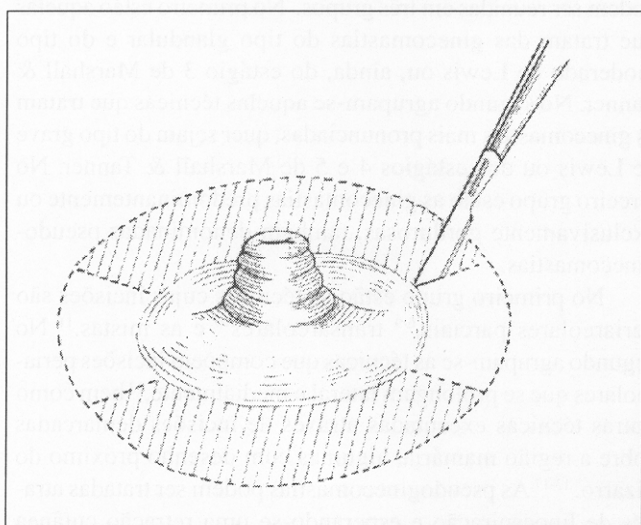


Figura 2 – Esquema demonstrativo das demarcações, sendo os pedículos lateral e medial desepidermizados e as áreas hachuradas são ressecadas tendo como limite a fáscia peitoral

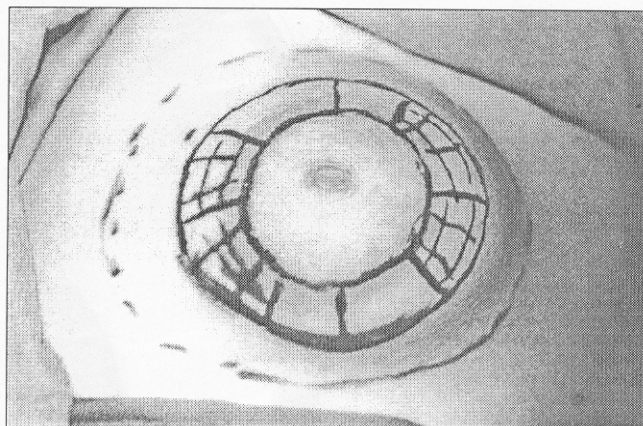


Figura 3 – Apresentação da marcação pré-operatória, onde as áreas hachuradas correspondem aos pedículos lateral e medial

contidos entre as duas linhas concêntricas são ressecados até a fáscia peitoral. Incluem-se na ressecção os tecidos subjacentes à aréola e aos pedículos. Isto feito, ficam remanescentes a placa aréolo-mamilar com os respectivos pedículos lateral e medial. Todo o conjunto mantém uma espessura de aproximadamente 2cm. Após hemostasia rigorosa realiza-se a drenagem contínua a vácuo, exteriorizada na linha axilar média, que é retirada após dois a três dias, quando o volume diário drenado está em torno de 20ml. A síntese da ferida operatória é feita em dois planos: um profundo com pontos separados de poliglecaprone 5.0 e um epidérmico com pontos separados de poliamida 5.0. Estas suturas são efetuadas com mínima tensão, porquanto na demarcação prévia o círculo externo foi delimitado com moderada tração interdígital (Figuras 4, 5 A e 5B);

5ª – Curativo simples e faixa de compressão torácica, que é mantida por um período de, aproximadamente, 15 dias.

## RESULTADOS

O volume de tecido ressecado na casuística operada por esta técnica oscilou entre 90g a 850g somando-se os dois lados. Todo material foi encaminhado para exame anatomopatológico, que não atestou qualquer alteração digna de menção.

Como complicação, houve um caso de necrose parcial de aréola unilateral, que pode ser explicada por incisão intempestiva num dos pedículos que, por via de consequência, comprometeu a circulação local. Após a ressecção da área necrosada, a ferida cicatrizou por segunda intenção resultando numa cicatriz retrátil, que se atenuou com o decorrer do tempo, e o paciente dispensou qualquer tratamento local.

Outro doente apresentou deiscência da sutura periareolar num dos lados, provavelmente devido a sutura sob tensão. Aqui optou-se pela ressutura, que revelou ser boa conduta, uma vez que não se observou nova deiscência.

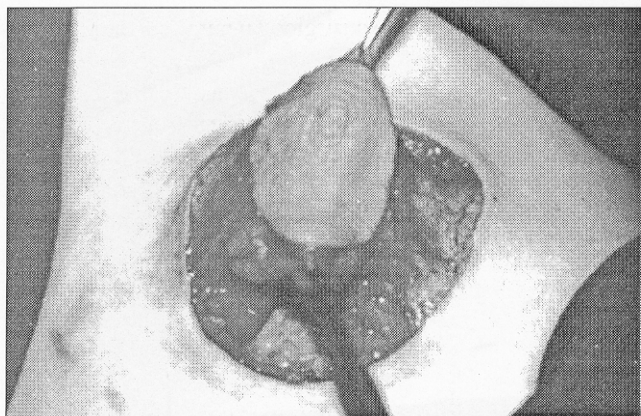

Figura 4 – Exemplicação do complexo aréolo-mamilar contido entre os dois pedículos desepidermizados

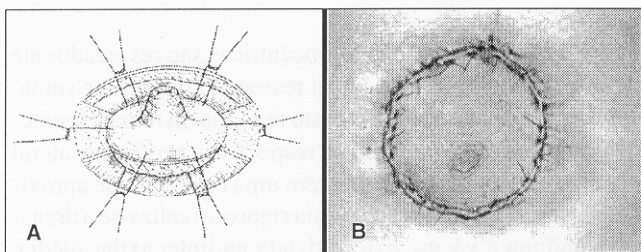


Figura 5 – A: Esquema da sutura periareolar; B: Síntese final periareolar

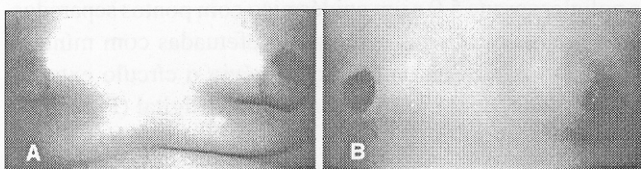


Figura 6 – A: Assimetria das placas aréolo-mamillares (pré-operatório); B: Assimetria das placas aréolo-mamillares (pós-operatório)

Quatro doentes apresentaram coleção sero-hemática subcutânea, que, uma vez drenada, não recidivou. Com alguma segurança pode-se afirmar que tais coleções são exudatos e correspondem a reação inflamatória, provavelmente devida a tração tecidual exagerada, pinçamentos em massa, enfim, traumas exagerados. Também não está fora de propósito considerar os movimentos respiratórios, que podem impedir ou retardar a adesão dos tecidos operados.

Dois doentes apresentaram assimetria das placas aréolo-mamillares; entretanto, ao se reverem as fotografias pré-operatórias, observou-se que havia acentuada diferença de um lado para outro em ambos os casos. Cumpre assinalar que nesta situação os doentes aceitaram os resultados como sendo a menor conseqüência diante dos acentuados volumes das mamas (Figuras 6 A e 6 B).

Um doente apresentou cicatriz hipertrófica, ou queloidiana, circular periareolar bilateral. Como se tratava de paci-

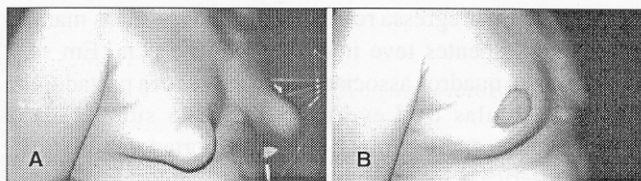


Figura 7 – A: Pré-operatório da técnica apresentada; B: Pós-operatório da técnica apresentada

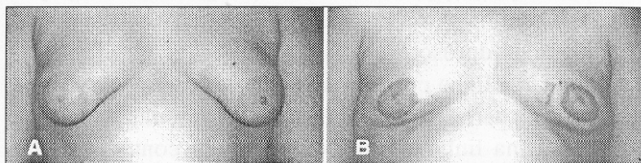


Figura 8 – A: Pré-operatório da técnica apresentada; B: Pós-operatório da técnica apresentada

ente de raça negra, entendeu-se que este tipo de cicatriz acompanhava o padrão racial. As cicatrizes foram tratadas com injeção intralesional de triancinolona em várias etapas, e regrediram após seis aplicações.

Não obstante, os doentes operados nesta série, de forma geral, manifestaram satisfação com os resultados obtidos; com efeito, houve nítida melhora, quer do ponto de vista estético quer funcional, pois os doentes adquiriram contorno corporal concêntrico ao seu sexo e uma dinâmica física mais ampla diante da retirada do volume mamário que, eventualmente, limitaria a expansão e mobilidade muscular (Figuras 7 A, 7 B e 8 A, 8 B).

## DISCUSSÃO

As técnicas para tratamento cirúrgico das ginecomastias podem ser reunidas em três grupos. No primeiro estão aquelas que tratam das ginecomastias do tipo glandular e do tipo moderado de Lewis ou, ainda, do estágio 3 de Marshall & Tanner. No segundo agrupam-se aquelas técnicas que tratam as ginecomastias mais pronunciadas, quer sejam do tipo grave de Lewis ou dos estágios 4 e 5 de Marshall & Tanner. No terceiro grupo estão as ginecomastias predominantemente ou exclusivamente gordurosas, também denominadas pseudo-ginecomastias.

No primeiro grupo estão as técnicas cujas incisões são periareolares parciais,<sup>6-9</sup> transareolares<sup>10</sup> e as mistas.<sup>11</sup> No segundo agrupam-se as técnicas que compõem incisões periareolares que se prolongam lateral e medialmente,<sup>12</sup> bem como outras técnicas executadas através de incisões demarcadas sobre a região mamária, algumas com desenho próximo do bizarro.<sup>13-17</sup> As pseudoginecomastias podem ser tratadas através de lipos aspiração e esperando-se uma retração cutânea posterior, diminuindo assim a redundância de pele.

As técnicas do segundo grupo, além da excisão dos tecidos glandular e gorduroso, retiram a pele redundante; todavia,

as cicatrizes remanescentes são desgraciosas e, com frequência, deixam seqüelas dificilmente aceitas pelos doentes.

A técnica oferecida neste trabalho, que pode ser incluída no segundo grupo, compreende uma incisão em torno de toda aréola sem outros componentes excisionais, quer lateral, quer medial, que permite a retirada dos tecidos glandular e gorduroso, assim como o excedente cutâneo, e resulta numa única cicatriz periareolar.

É bom enunciar aqui que a bibliografia compulsada apresenta duas técnicas efetuadas às custas de incisões periareolares. Numa delas,<sup>18</sup> o complexo aréolo-mamilar tem pedículo subjacente fixo à aponeurose do músculo peitoral maior. Na outra,<sup>19</sup> o complexo aréolo-mamilar tem pedículo semilunar superior. Tanto na primeira quanto na segunda, faz-se boa ressecção de pele redundante, porém, à mercê dos pedículos fica um remanescente de tecidos glandular e gorduroso expressivo e, portanto, tratam parcialmente a ginecomastia.

A lipoaspiração ou a lipectomia ultra-sônica tem indicação ampla no tratamento da ginecomastia predominantemente gordurosa ou pseudoginecomastia.<sup>2,20,21</sup> No tipo misto, tanto uma como a outra são empregadas delimitando o componente glandular, que é excisado conforme as técnicas conven-

cionais, no mesmo tempo cirúrgico ou numa segunda oportunidade. Mais recentemente, a técnica endoscópica<sup>22</sup> veio se agregar ao tratamento das ginecomastias. O acesso, por via axilar, permite a camuflagem das cicatrizes torácicas, tão mal aceitas pelos doentes.

Tanto as lipectomias, por aspiração ou ultra-sônica, como as adenomastectomias por via endoscópica, não tratam adequadamente aquelas ginecomastias com excessos cutâneos exuberantes. Assim sendo, conquanto com indicações precisas, são limitadas.

A técnica aqui proposta visa, afora a retirada dos excessos gorduroso e glandular, à excisão da pele redundante, mantendo-se o complexo aréolo-mamilar com dois pedículos – um lateral e outro medial – que garantem sua nutrição.

As complicações relatadas deveram-se à inobservância técnica ou à resposta cicatricial que é constatada, amiudadamente, em doentes de raça negra, de maneira que não impugnam a indicação deste procedimento na forma como é proposto. Com alguma segurança, pode-se afirmar que esta técnica agrega-se às demais para o tratamento das ginecomastias enquadradas nas formas graves de Lewis ou nos estágios 4 e 5 de Marshall & Tanner.

## ABSTRACT

*Gynecomastia is the growth of the male breast and it can appear in 65% of the patients between 13 and 16 years old. The most common causes are hepatitis or liver cirrhosis, lung carcinoma or chronic inflammatory lung disease, testicular dysfunction or carcinoma, endocrinologic tumors (pituitary or adrenal glands), alterations of the serum levels of testosterone, genetic syndromes (Klinefelter Syndrome, p.ex.), drug abuse (heroin, marijuana or anabolic steroids) and Hansen Disease. It can be classified according its volume, to the tissues that are enlarged (fat, glandular or both) or to the surgical treatment that is required (small, moderate or severe). The treatment of the larger forms of gynecomastia is very different from that of the less severe forms. In the larger forms, beside the need of resection of the glandular and/or fat tissues, the surgeon may have to resect redundant skin and reposition the nipple-areola complex. This paper describes a specific surgical technique for this situation, by using two flaps based on lateral and medial pedicles, with 2cm thickness, that maintain the nutrition of the flaps. The pedicles are limited by dividing the four quadrants of the gynecomastia with 45 degrees lines, using the nipple as the central point. The epidermis of the redundant skin area seen by the pinch test is then resected, and the two-layer suture is made. The final scar is periareolar. Twenty patients with severe forms of gynecomastia underwent this surgical procedure. The mean age of 23,3 years old, and six patients had dark skin. The good positioning of the nipple-areola complex and a periareolar scar were the goals. The complications were: asymmetry of the nipple-areola complex in two cases, both having severe asymmetry on the pre-operative evaluation; one patient with dark skin had a hypertrophic scar, that was treated with intra-lesional applications of triancinolone; partial necroses of the areola occurred in one case, which led to secondary healing with good results; one case of dehiscence of the periareolar suture was observed, which was sutured again, with no further problems. Additionally, four patients had hemato-serous fluid collection, that resolved completely after percutaneous drainage.*

**Key Words:** Gynecomastia; Treatment; Surgery.

## REFERÊNCIAS

1. Glass AR – Gynecomastia. *Clin Andrology* 1994;23(4):825-835.
2. Mahoney CP – Adolescent gynecomastia. Differential diagnosis and management. *Pediatric Clin North Am* 1990; 37(6):1.389-1.404.
3. Willians MJ – Gynecomastia: Its incidence, recognition and host characterization in 447 autopsy cases. *Am Med* 1963;34:103-112.
4. Lewis CM – Lipoplasty: treatment for gynecomastia. *Aesth Plast Surg* 1984; 9:287-292.

5. Marshall WA, Tanner JM – Variations in pattern of puberal changes in girls. *Arch Dis Childh* 1969;44:291-303.
6. Brenner P, Berger A, Schneider W, et al – Male reduction mammoplasty in serious gynecomastias. *Aesth Plast Surg* 1992;16:325-330.
7. Donati L, Grappolini S, Ponzielli M, et al – Il trattamento chirurgico della ginecomastia. *Minerva Chir* 1993;48:743-747.
8. Letterman G, Schurter M – The surgical correction of gynecomastia. *Am Surg* 1969;35:322-329.
9. Webster JP – Mastectomy for gynecomastia through a semicircular intra-areolar incision. *Ann Surg* 1946;124:557-562.
10. Pitanguy I – Transareolar incision for gynecomastia. *Plast Reconstr Surg* 1966;38:414.
11. Sinder R – *Ginecomasty – Surgical correction by use of a Z incision in the areola*. Paper presented at the First International Congress of the International Society of Aesthetic Surgery, Brazil, 1972 February.
12. Simon BE, Hoffman S, Kahn S – Classification and surgical correction of gynecomastia. *Plast Reconstr Surg* 1973; 51:48-54.
13. Campos F – Sobre um caso de ginecomastia bilateral e seu tratamento cirúrgico. *Arq Cir Clin Exp* 1942;6:703-705.
14. Iglesias J – A technique for large gynecomastias. *Bull Int Soc Clin Plast Surg* 1979;3(5):2-6.
15. Malbec EF – Dos casos de ginecomastia (Tratamiento Quirúrgico). *Arq Cir Clin Exp* 1942;6:686-688.
16. Malbec EF – Cirurgia plástica da ginecomastia – Técnica operatoria. *Giagn Med* 1946;18:375-378.
17. Maliniac JW – Breast hypertrophy in the male. *J Clin Endocrinol* 1943; 3:363-372.
18. Huang TT, Hidalgo JE, Lewis SRA – Circumareolar approach in surgical management of gynecomastia. *Plast Reconstr Surg* 1982;69:35-40.
19. Davidson BA – Concentric circle operation for massive gynecomastia to excise redundant skin. *Plast Reconstr Surg* 1976;63:350-356.
20. Sandall F, Kleppe G, Amland P, et al – Surgical treatment of gynaecomastia: five years' experience with liposuction. *Scand J Plast Reconstr Hand Surg* 1994;28:123-130.
21. Rosemberg GJ – Gynecomastia: suction lipectomy as a contemporary solution. *Plast Reconstr Surg* 1987;80:379.
22. Vasconez LO, Core GB, Oslin B – Endoscopy in plastic surgery: an overview. *Clin Plast Surg* 1995;22 (4):585-589.

**ENDEREÇO PARA CORRESPONDÊNCIA**  
 Dr. Miguel Modolin  
 Rua Canadá, 89  
 01436-000 – São Paulo-SP