

# EFEITO DO ULTRA-SOM NA PREVENÇÃO DA HÉRNIA INCISIONAL MEDIANA EM RATOS

## EFFECT OF ULTRASONIC THERAPY ON PREVENTION OF MIDLINE INCISIONAL HERNIA IN RATS

Renato Miranda de Melo, ACBC-MG<sup>1</sup>; Cibele Marli Cação Paiva Gouvêa<sup>2</sup>; Marcela Gimenez<sup>3</sup>; Samanta Ferreira de Miranda<sup>3</sup>; Alcino Lázaro da Silva, TCBC-MG<sup>4</sup>

**RESUMO: Objetivo:** Investigar se o ultra-som é capaz de evitar o aparecimento da hérnia incisional (HI), uma vez que o seu tratamento ainda é um problema não resolvido. **Método:** Induziu-se a HI, por secção da linha alba, em 20 ratos Wistar, distribuídos em dois grupos: um recebeu a aplicação do ultra-som, na área operada, por 14 dias e o outro por 28 dias, cada qual com seu subgrupo controle (não tratado). Utilizou-se aparelho com cabeçote reduzido, modo pulsado (1:5), frequência de 3,0MHz e intensidade de 0,5W/cm<sup>2</sup>, durante 5min/dia, iniciando-se as aplicações no primeiro dia pós-operatório. Ao final, mediu-se o diâmetro transverso do anel herniário ou da largura da cicatriz na linha alba, definindo-se a HI quando esses valores ultrapassassem 2mm. A densidade de vasos sanguíneos, de fibroblastos e de fibras colágenas, nessas estruturas, foi estudada à microscopia óptica. As médias e o erro padrão foram submetidos à análise de variância (ANOVA) e ao teste de comparação múltipla de Tukey-Kramer. **Resultados:** Dos animais tratados com o ultra-som, 60% não desenvolveram HI e, nos restantes, o anel herniário foi menor do que os não tratados ( $p < 0,0001$ ). A densidade de vasos sanguíneos ( $p = 0,0031$ ), de fibroblastos ( $p < 0,0001$ ) e de fibras colágenas ( $p = 0,0015$ ) também foi maior, em relação aos controles. Não houve diferença significativa nesses parâmetros, comparando-se os dois períodos de tratamento. **CONCLUSÃO:** O ultra-som evitou o aparecimento da HI ou reduziu o seu tamanho, quando aplicado por 14 dias pós-operatórios, nas condições deste experimento (*Rev. Col. Bras. Cir.* 2005; 32(1): 6-11).

**Descritores:** Hérnia ventral; Abdome/cirurgia; Terapia por ultrassom; Cicatrização de feridas; Ratos Wistar.

## INTRODUÇÃO

A laparotomia mediana ainda é uma das vias de acesso mais praticadas, sobretudo nos casos de urgência, por ser de execução simples e rápida. A hérnia incisional (HI) figura entre as complicações tardias dessas feridas, acometendo até um quinto dos pacientes operados. Ela ocorre pelo afastamento progressivo das bordas músculo-aponeuróticas incisadas, mantendo-se íntegros a pele, as fáscias musculares e o peritônio parietal que, juntos, compõem o saco herniário. Para dentro deste, escapa o conteúdo abdominal, provocando o abaulamento da cicatriz. Em geral, é detectada no primeiro ano pós-operatório, mesmo depois da aparente consolidação da ferida abdominal. Além de desconfortável e antiestética, predispõe à insuficiência respiratória, à obstrução intestinal e às distrofias ou mesmo às úlceras de pele.

A utilização de próteses (telas) representou um avanço sem precedentes no reparo da HI, por diminuir a taxa de recidiva, mas com elas também surgiram complicações, muitas delas graves e de difícil tratamento, como as fístulas intestinais e a dor crônica<sup>1</sup>. Apesar da técnica de laparorráfia em bloco ter diminuído a sua incidência<sup>2,3</sup>, a cirurgia da HI continua um problema não resolvido, mesmo com o uso dessas próteses, afastando os pacientes de suas atividades habituais. Justifica-se, portanto, o estudo mais pormenorizado dos

fatores envolvidos na etiopatogênese, no tratamento e também na prevenção da HI.

A terapia ultra-sônica tem se mostrado efetiva no tratamento das lesões músculo-tendíneas<sup>4,5</sup>, com efeitos colaterais desprezíveis, se obedecidos os critérios para o manejo adequado desse equipamento<sup>6</sup>. Uma vez que a HI é, basicamente, um defeito no estrato músculo-aponeurótico da parede abdominal, é possível que o ultra-som, agindo neste estrato, possa evitar o aparecimento dessa complicação.

O presente trabalho tem como objetivos induzir a HI mediana, por secção da linha alba, e verificar a capacidade do ultra-som em prevenir a sua formação, estudando os aspectos macro e microscópicos do defeito provocado no plano músculo-aponeurótico da parede abdominal do rato. O projeto foi aprovado pelo Comitê de Ética na Experimentação Animal da Efoa/Ceufe (protocolo 09/2002), onde este trabalho foi desenvolvido. O número de animais alocados por subgrupo seguiu as orientações do Comitê. Um experimento piloto foi realizado em três animais, para o treinamento da equipe no procedimento cirúrgico e na aplicação do US.

## MÉTODO

Foram utilizados 20 ratos (*Rattus norvegicus albinus*) Wistar, machos, adultos, pesando 270g±20g, obtidos do

1. Doutorando pelo Programa de Pós-Graduação em Cirurgia da FM-UFMG (Belo Horizonte/MG).

2. Professora Adjunta do Departamento de Ciências Biológicas da Escola de Farmácia e Odontologia de Alfenas – Efoa/Ceufe (Alfenas/MG).

3. Acadêmicas do curso de Ciências Biológicas da Efoa/Ceufe (Alfenas/MG).

4. Professor Titular de Cirurgia do Aparelho Digestivo da FM-UFMG (Belo Horizonte/MG).

Recebido em 28/05/2004

Aceito para publicação em 14/09/2004

Trabalho desenvolvido no Departamento de Ciências Biológicas da Escola de Farmácia e Odontologia de Alfenas, Centro Universitário Federal – Efoa/Ceufe (Alfenas/MG) e no Curso de Pós-Graduação em Cirurgia da Universidade Federal de Minas Gerais (Belo Horizonte/MG).

Biotério da Escola de Farmácia e Odontologia de Alfenas/Centro Universitário Federal – Efoa/Ceufe. Eles tiveram seu peso aferido e, a seguir, foram sedados com éter etílico e anestesiados com solução de xilazina e cetamina, na proporção de 1:1 e na dose de 0,2mL/100g de peso corpóreo, por via intraperitoneal. Depois de colocados em decúbito dorsal horizontal, a face ventral do abdome foi depilada manualmente e descontaminada com álcool a 70%.

Com a finalidade de induzir a HI mediana, todos os animais foram submetidos a uma incisão transversa, suprapúbica, com 10mm de comprimento, realizada com bisturi, interessando a pele e a tela subcutânea, através da qual estes foram separados do plano muscular por dissecação romba, com tesoura, em direção cranial e a cada lado da linha mediana. A seguir, a linha alba e o peritônio parietal foram seccionados numa extensão de 30mm, mantendo-se íntegra a pele suprajacente. Apenas a ferida cutânea foi suturada com dois pontos de catagute simples 5-0<sup>7</sup>.

No pós-operatório, os ratos de cada subgrupo foram mantidos em gaiolas para até cinco animais, com ração e água *ad libitum* e examinados, diariamente, para inspeção da ferida cirúrgica e constatação da HI, até o final de cada período de observação. Aqueles que morressem ou apresentassem complicações do sítio operado, que não a HI, seriam excluídos do experimento.

Em seguida, eles foram distribuídos em dois grupos de dez animais, de acordo com o período de observação. Cada grupo era constituído por cinco ratos, nos quais o ultra-som não foi aplicado (subgrupo controle), e cinco que receberam essa aplicação (subgrupo experimental). Os subgrupos foram definidos da seguinte forma: C 14 (controle de 14 dias), US 14 (aplicação de ultra-som por 14 dias), C 28 (controle de 28 dias) US 28 (aplicação de ultra-som por 28 dias).

No primeiro dia pós-operatório, iniciou-se a aplicação do US nos animais do grupo experimental. Um a um, eles foram apreendidos pelo dorso e envolvidos em tecido flanelado, deixando-se livre o abdome, para as aplicações do US. Nenhum procedimento anestésico ou de sedação foi empregado. Utilizou-se um aparelho da marca KW<sup>®</sup>, de cabeçote reduzido (10mm de diâmetro), na frequência de 3,0MHz, com intensidade de 0,5W/cm<sup>2</sup>, em modo pulsado 1:5, massageando-se levemente toda a área operada (e especialmente a ferida cirúrgica), devidamente lubrificada com gel condutor, em movimentos circulares contínuos, durante cinco minutos. As sessões de US foram realizadas uma vez ao dia, até a data da morte, inclusive.

Após 14 dias e 28 dias de induzida a HI, os animais foram mortos por inalação de éter etílico. Após a remoção da pele e da tela subcutânea, foi seccionado um fragmento do estrato músculo-aponeurótico da parede abdominal, incluindo o peritônio, englobando toda a área da laparotomia. Nesse bloco, encontrava-se o tecido cicatricial ou a hérnia incisional, quando presente.

A mensuração dos diâmetros transversal e longitudinal do anel herniário ou da largura da cicatriz na linha alba, em milímetros, foi feita pela face peritoneal. Considerou-se a presença de HI, quando a medida transversal era maior que 2mm. Para os valores menores ou iguais a 2mm, definiu-se a estrutura como cicatriz na linha alba.

Os fragmentos obtidos da parede abdominal foram fixados em ALFAC (álcool a 80% + formol a 40% + ácido acético glacial), na proporção de 8,5:1:2, durante 24 horas. Em seguida foram desidratados, diafanizados e incluídos em parafina. Os blocos foram cortados com 5mm de espessura, envolvendo o saco herniário e a musculatura adjacente a ele. Três lâminas de cada animal foram coradas pela hematoxilina-eosina (HE), para uma descrição geral e estudo dos vasos sanguíneos e dos fibroblastos, e outras três pelo tricrômico de Gomori, para avaliação das fibras colágenas.

A quantificação dos achados histológicos foi determinada pela densidade das estruturas citadas, no saco herniário ou na cicatriz da linha alba, por meio de morfometria de contagem de pontos. Utilizou-se um microscópio óptico (Olympus CBA), acoplado a uma câmera de vídeo (SV Micro *Sound Vision*) e um retículo sobreposto à imagem do campo microscópico, projetada em monitor de 15 polegadas. Analisaram-se 15 campos aleatórios, para cada subgrupo, obtendo-se o valor médio dessas medidas. A área-teste do retículo foi de 0,0625mm<sup>2</sup>, para a quantificação de vasos sanguíneos e fibroblastos (objetiva de x20); para as fibras colágenas, a área-teste do retículo foi de 0,0576mm<sup>2</sup> (objetiva de x10), uma vez que tais fibras são melhor observadas em aumentos menores.

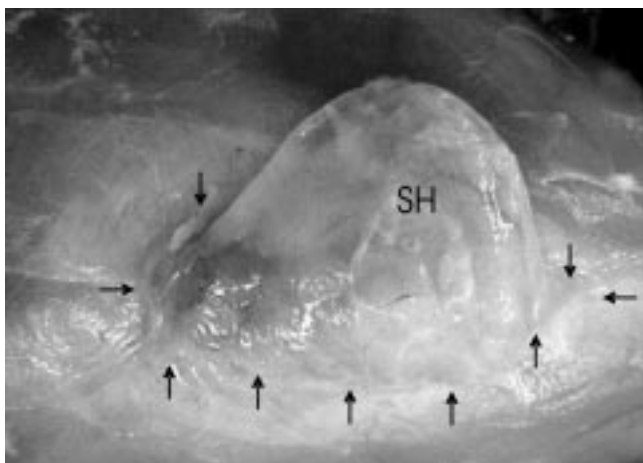
A média e o erro padrão foram calculados para os dados quantitativos. A significância das diferenças observadas foi determinada por análise de variância (ANOVA) e teste de comparação múltipla de Tukey-Kramer, considerando-se  $p \leq 0,05$  (INSTAT, *GraphPad Software Inc. 1993*).

## RESULTADOS

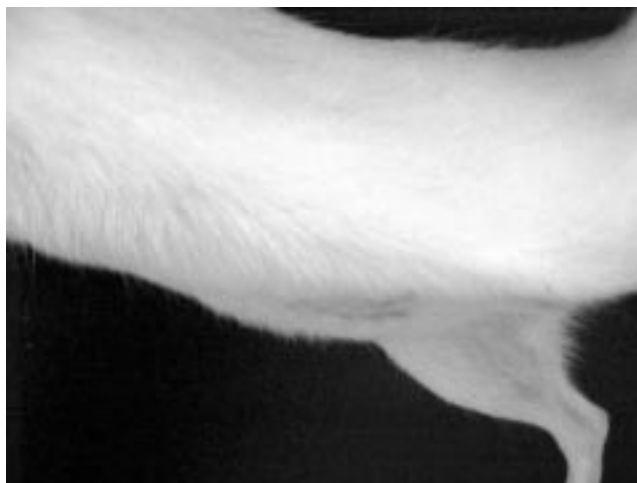Em todos os animais dos subgrupos controle, tanto de 14 dias como de 28 dias, a HI desenvolveu-se nos primeiros dias pós-operatórios, com anel e saco herniários bem configurados (Figuras 1 e 2). Nos que receberam o US, seja por 14 dias seja por 28 dias, três dos cinco animais de cada subgrupo (60%) não desenvolveram a HI (Figuras 3 e 4). O valor médio das medidas do diâmetro transversal do anel herniário, nos subgrupos controle, não apresentou diferença significativa. Naqueles em que o US foi aplicado, houve redução dessas medidas em relação aos controles, mas não entre si (análise de variância:  $p < 0,0001$ ). Com relação ao diâmetro longitudinal, ou



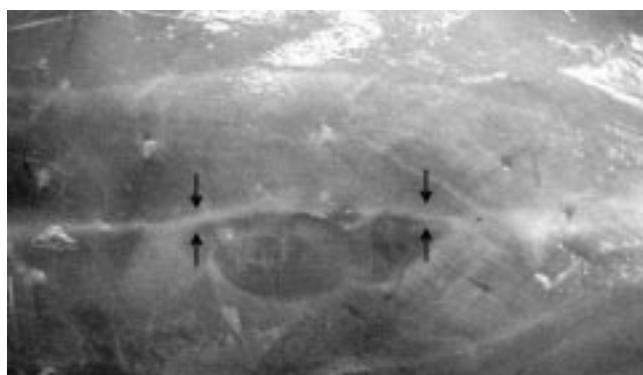
**Figura 1** – Ectoscopia do rato do subgrupo controle de 28 dias, com hérnia incisional.



**Figura 2** – Aspecto do estrato músculo-aponeurótico do mesmo animal, após a retirada da pele e da tela subcutânea, evidenciando-se o saco herniário (SH) e o anel (setas).



**Figura 3** – Perfil do rato do subgrupo em que foi aplicado o ultra-som por 28 dias, sem hérnia incisional.



**Figura 4** – Aspecto do estrato músculo-aponeurótico do mesmo animal, após a retirada da pele e da tela subcutânea, evidenciando-se a cicatriz na linha alba (setas).

do comprimento da cicatriz na linha alba, a média das medidas não diferiu estatisticamente, tanto nos ratos dos subgrupos controle quanto nos que receberam o US (Tabela 1).

À microscopia óptica, os fragmentos do estrato músculo-aponeurótico da parede abdominal, envolvendo a região operada, evidenciaram a presença de tecido conjuntivo denso, caracterizado por feixes de fibras colágenas, permeadas por vasos sanguíneos e células de núcleo alongado, com tecido muscular estriado adjacente (Figura 5). Nos animais que receberam o US, essa neoformação conjuntiva configurou apenas uma cicatriz na linha alba (Figura 6) ou um saco herniário

menos desenvolvido. A coloração pelo tricrômico de Gomori permitiu confirmar a presença das fibras colágenas, que ficaram coradas em azul, em meio a células de tonalidade avermelhada e núcleo alongado.

A análise de variância demonstrou o aumento significativo na densidade de vasos sanguíneos ( $p=0,0031$ ), de fibroblastos ( $p<0,0001$ ) e de fibras colágenas ( $p=0,0015$ ) nos animais que receberam o US por 14 dias, mas não aos 28 dias de aplicação do US, o que se confirmou pelo teste de comparação múltipla (Tabela 2).

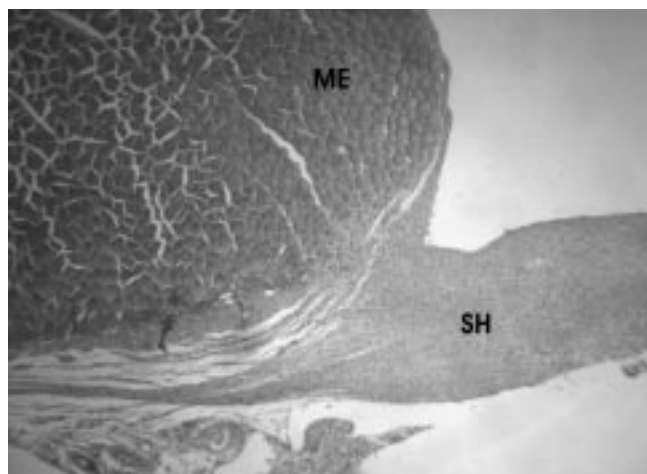
## DISCUSSÃO

A laparotomia mediana é a que mais frequentemente se associa à HI, consistindo mesmo em fator de risco para o desenvolvimento dessa complicação.

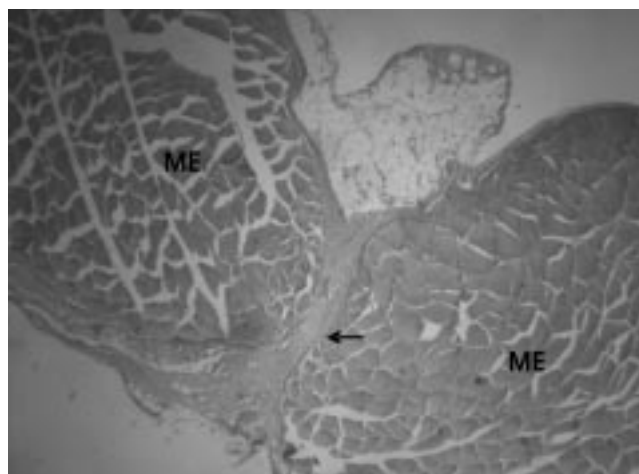Além disto, as repercussões fisiopatológicas dessas hérnias outorgam-lhes o caráter de doença, e não o de um mero defeito parietal que pode se refletir negativamente sobre a mecânica ventilatória, na tonicidade das vísceras ocas, no retorno venoso e na postura, e favorecer a obstrução intestinal. Pode ainda ocorrer trombose dos vasos da pele com distrofias e mesmo úlceras cutâneas, que ficam localizadas no ápice da eventração<sup>8</sup>. A conseqüência dessas alterações equivale à incapacidade profissional, em graus variados, elevando ainda mais o custo social dessa doença.

**Tabela 1** – Valores médios e erro padrão dos diâmetros transversal e longitudinal do anel herniário, por subgrupo, aos 14 dias e 28 dias de indução da hérnia incisional.

Diâmetros	Subgrupos				Tukey-Kramer Significância
	C 14	US 14	C 28	US 28	
Transversal	7,8±1,3	2,8±1,4	10,4±0,6	2,0±0,4	p<0,05
	7,8±1,3				ns
	7,8±1,3	2,8±1,4	10,4±0,6	2,0±0,4	p<0,01
					2,8±1,4
			10,4±0,6	2,0±0,4	p<0,001
			24,4±1,6	20,8±1,7	ns
Longitudinal	26,2±1,0	23,8±1,1			



**Figura 5** – Fotomicrografia do plano músculo-aponeurótico da parede abdominal de rato (subgrupo controle de 28 dias), em que se vê parte do saco herniário (SH), constituído por tecido conjuntivo denso adjacente ao tecido muscular estriado (ME) (objetiva de x4, HE).



**Figura 6** – Fotomicrografia do plano músculo-aponeurótico da parede abdominal de rato (subgrupo que recebeu o US por 28 dias), em que se vê a cicatriz na linha alba (seta), constituída por tecido conjuntivo denso, com o tecido muscular estriado (ME) a cada lado (objetiva de x4, HE).

O modelo experimental, aqui adotado, foi eficaz ao reproduzir a HI, conforme encontrado no pós-operatório de uma laparotomia mediana. Em todos os animais dos subgrupos controle, tanto de 14 dias como de 28 dias, ela se desenvolveu já nos primeiros dias pós-operatórios, com seus elementos constitutivos (anel e saco herniários) bem configurados. Uma vez que não houve diferença significativa entre as medidas do diâmetro transversal do anel herniário, nesses animais, pode-se afirmar que a HI atingiu sua plenitude 14 dias após a sua indução.

Nos animais que receberam o US, essa aplicação foi capaz de prevenir o desenvolvimento da HI na maioria deles e, mesmo nos demais, a largura do anel herniário foi menor em relação aos controles (diferença significativa). Clinicamente, é

essa medida que define a ocorrência ou não da HI mediana, resultado da falência do processo reparativo (cicatricial), que provoca a diástase dos músculos retos do abdome. Não houve, entretanto, diferença entre tais medidas, comparando-se a aplicação do US por 14 dias ou por 28 dias, sugerindo ser suficiente um período menor de utilização, desde que iniciada precocemente, isto é, ainda na fase inflamatória.

Sabe-se, atualmente, que as alterações do tecido conjuntivo, que muitos pacientes com HI apresentam, em última análise, referem-se à desproporção nas quantidades de colágeno dos tipos 1 e 3, que está anormalmente invertida nas fibras desses pacientes. Essa desproporção pode decorrer da destruição aumentada do primeiro tipo, a partir da ativação de

**Tabela 2** – Valores médios e erro padrão, por subgrupo, da densidade de vasos sanguíneos, fibroblastos e fibras colágenas no saco herniário ou na cicatriz da linha alba.

Diâmetros	Subgrupos				Tukey-Kramer Significância	
	C 14	US 14	C 28	US 28		
Vasos sanguíneos	2,1±0,3	3,9±0,5	3,5±0,4	2,7±0,3	p<0,01	
	2,1±0,3				ns	
	2,1±0,3	3,9±0,4	3,5±0,4	2,7±0,3	ns	
					ns	
			3,9±0,4	3,5±0,4	2,7±0,3	ns
						ns
Fibroblastos	28,6±1,6	93,9±9,8	86,8±7,0	55,7±5,7	p<0,001	
	28,6±1,6				ns	
	28,6±1,6	93,9±9,8	86,8±7,0	55,7±5,7	p<0,001	
					p<0,05	
			93,9±9,8	86,8±7,0	55,7±5,7	ns
						p<0,001
Fibras colágenas	41,6±4,3	64,0±3,9	71,7±5,5	61,6±7,0	p<0,05	
	41,6±4,3				ns	
	41,6±4,3	64,0±3,9	71,7±5,5	61,6±7,0	p<0,01	
					ns	
			64,0±3,9	71,7±5,5	61,6±7,0	ns
						ns
		71,7±5,5	61,6±7,0	ns		

metaloproteínas da matriz, ou por aumento anômalo da expressão gênica do segundo. A diminuição da síntese local de fatores de crescimento celular, as alterações nas moléculas de adesão entre os fibroblastos e as fibras colágenas e de outras moléculas da matriz também já foram demonstradas. Isso tem reflexos na resistência do conjuntivo como um todo, especialmente o das aponeuroses, diminuindo a sua RT e, conseqüentemente, o seu poder de sustentação ou de contenção da parede abdominal<sup>9</sup>.

A análise histométrica, tanto da cicatriz na linha alba quanto do saco herniário, mostrou o aumento significativo na densidade de vasos sanguíneos, de fibroblastos e de fibras colágenas nos animais que receberam o US por 14 dias. Essas medidas tenderam ao declínio, ao final do período estudado, seguindo exatamente o encadeamento habitual dos fenômenos reparativos. Isso evidencia que a aplicação do US antecipou a ocorrência de tais fenômenos, provavelmente por estímulo tanto da proliferação quanto da atividade celular.

Entre os fibroblastos, muitas das células apresentavam características morfológicas e tintoriais em tudo semelhantes às das fibras musculares lisas (FML), encontradas na parede dos vasos sanguíneos. Embora não tenha sido prevista no método, buscou-se a confirmação deste achado por imuno-histoquímica, utilizando-se anticorpo anti-actina a, para identificação de músculo liso. Qualitativamente, a grande maioria dessas células expressou a actina no citoplasma. Trata-se, provavelmente, de miofibroblastos e/ou de outro(s) derivado(s) do fibroblasto, entre eles as próprias FML, cuja diferenciação pode não ter se completado nos períodos de observação adotados neste ensaio. Uma investigação dessas células, assim como de fatores de crescimento (TGF b), utilizando-se o modelo experimental, aqui adotado, já está sendo especificamente elaborado pelo nosso grupo.

Outras medidas capazes de prevenir ou minimizar a magnitude dessas complicações vem sendo estudadas. A eletroestimulação por corrente retangular, pulsada, simétrica, bipolar, de baixa frequência, apesar de ter-se mostrado eficaz

em estudos experimentais de HI<sup>10</sup>, ainda não foi investigada, clínica ou experimentalmente, em nosso meio, para aplicação em pacientes portadores dessa doença.

A utilização dos fatores de crescimento celular, para injeção na ferida operatória, seja em pacientes submetidos à laparotomia ou ao reparo de uma HI já instalada, também é efetiva nesses casos<sup>11</sup>. Tais substâncias, para administração direta no sítio cirúrgico, ainda não estão disponíveis para uso em seres humanos e, talvez também por onerar muito tais procedimentos, ainda não têm aplicação clínica estabelecida.

O US é um equipamento usualmente encontrado nas clínicas de fisioterapia e com ampla utilização no tratamento das lesões músculo-tendíneas, entre as quais encontram-se as HI. De acordo com os resultados deste trabalho, ele mostrou-se efetivo na prevenção da HI experimental, uma vez que estimulou a cicatrização tecidual. Complementar às técnicas atuais de reparo das HI, com ou sem prótese, o US pode ser útil como terapia adjuvante, indicada também no pós-operatório de pacientes submetidos à laparotomia, com risco aumentado para o desenvolvimento dessa complicação (via de acesso mediana, obesidade, contaminação do campo cirúrgico, entre outros), apesar do risco em se extrapolar resultados obtidos experimentalmente para seres humanos. Seus efeitos colaterais são desprezíveis, uma vez obedecidos os princípios básicos para sua aplicação. Além disso, o custo de obtenção do equipamento, sendo baixo, desonera o tratamento, tornando-o acessível à maioria desses pacientes<sup>6</sup>. Outros trabalhos devem ser levados a termo, para definir melhor as doses e os períodos de aplicação do US, utilizando-se não só modelos de HI primária, mas também após o seu reparo cirúrgico.

Com base nos resultados obtidos, pode-se concluir que o modelo experimental adotado provocou a HI mediana, com os seus componentes (anel e saco herniários) bem configurados e que o US evitou a sua formação ou reduziu o seu tamanho, nas condições em que foi aplicado neste ensaio.

## ABSTRACT

**Background:** To investigate if ultrasonic therapy is effective in avoidance of incisional hernia (IH), once the ideal technique for repair of IH is still a non-solved problem, in spite of prostheses usage. **Methods:** IH was created by linea alba opening over 20 male Wistar rats, distributed in two groups: one group received ultrasound over the wound, during 14 days (5 animals) and the other for 28 days (5 animals), each one with the same number of animals as controls. The ultrasound was applied using a small probe, 1:5 pulse mode, 3.0MHz frequency and 0.5W/cm<sup>2</sup> intensity, for 5 minutes daily, from the first postoperative day. The width of the linea alba scar or the hernia ring was measured at the end of every period. The IH was defined when these openings were over 2mm wide. Some specimens from hernia sac or linea alba scar were obtained for the analysis of vessels, fibroblasts, and collagen fibers density. Standard deviation and medians were obtained by variation analysis and Tukey-Kramer multi-comparison test. **Results:** The ultrasound group showed a linea alba scar in 60%. The other 40% presented the hernia ring smaller than the non treated group ( $p < 0.0001$ ). The ultrasound increased density of blood vessels ( $p = 0.0031$ ), fibroblasts ( $p < 0.0001$ ), and collagen fibers ( $p = 0.0015$ ). There was no difference between the two treated groups. **Conclusions:** The ultrasound avoided the IH to appear or reduced its width. Fourteen days of treatment were sufficient for this purpose.

**Key words:** Hernia, ventral; Abdomen/surgery; Ultrasonic therapy; Wound healing; Rats, Wistar.

## REFERÊNCIAS

1. Losanoff JE, Richman BW, Jones JW – Entero-colocutaneous fistula: a late consequence of polypropylene mesh abdominal wall repair: case report and review of the literature. *Hernia*, 2002,6(3):144-147.
2. Hodgson NC, Malthaner RA, Ostbye T – The search for an ideal method of abdominal fascial closure: a meta-analysis. *Ann Surg*, 2000,231(3):436-442.
3. van't Riet M, Steyerberg EW, Nellensteyn J, et al. – Meta-analysis of techniques for closure of midline abdominal incisions. *Br J Surg*, 2002,89(11):1350-1356.

4. Gouvêa CMCP, Vieira PMN, Amaral AC – Efeito do ultra-som na recuperação de músculo tibial anterior de rato lesado. *Rev Univ Alfenas*, 1998,4:165-173.
5. Rantanen J, Thorsson O, Wollmer P, et al. – Effects of therapeutic ultrasound on the regeneration of skeletal myofibers after experimental muscle injury. *Am J Sports Med*, 1999,27(1):54-59.
6. Low J, Reed A – Ultra-som terapêutico. In *Eletroterapia explicada: princípios e prática*. 3ª Edição. São Paulo. Manole, 2001, pp.187-228.
7. Paulo DNS, Fausto ELP, Ricardo FM, et al. – Experimental models of longitudinal abdominal incisional hernia in rats. *Acta Cir Bras*, 1997,12(4):231-234.
8. Flament JB, Rives J, Palot JP, et al. – Major incisional hernia. In Chevrel JP, (ed) - *Hernias and Surgery of the Abdominal Wall*. 2<sup>nd</sup>. Edition. Berlin. Springer-Verlag, 1998, pp. 128-158.
9. Rosch R, Junge K, Knops M, et al. – Analysis of collagen-interacting proteins in patients with incisional hernias. *Langenbecks Arch Surg*, 2003,387(11-12):427-432.
10. Franke A, Reding R, Tessmann D – Electrostimulation of healing incisional hernias by low frequency, bipolar, symmetrical rectangular pulses. An experimental study. *Acta Chir Scand*, 1990,156(10):701-705.
11. Franz MG, Kuhn MA, Nguyen K, et al. – Transforming growth factor  $b_2$  lowers the incidence of incisional hernias. *J Surg Res*, 2001,97(2):109-116.

Endereço para correspondência:

Renato Miranda de Melo  
Rua Martins Alfenas, 864  
Centro  
37130-000 – Alfenas – MG