

Efeitos dos ácidos graxos sobre a regeneração hepática em ratos

Effects of fatty acids on liver regeneration in rats

JOSÉ ULISSES DE SOUZA MELO, TCBC-CE¹; JEFFERSON MENEZES VIANA SANTOS²; OSAMU DE SANDES KIMURA²; MANOEL MESSIAS CAMPOS JÚNIOR³; RADAMÉS BEZERRA MELO⁴; PAULO ROBERTO LEITÃO DE VASCONCELOS⁵

R E S U M O

Objetivo: Estudar os efeitos dos ácidos graxos poli-insaturados (PUFA) ômega-3 e ômega-6 no estresse oxidativo e na regeneração hepática em ratos submetidos à hepatectomia parcial à 70% (HP, hepatectomia a 70%, hepatectomia parcial à Higgins-Anderson). **Métodos:** 72 ratos Wistar machos jovens foram aleatoriamente distribuídos em quatro grupos de mesmo tamanho: controle, parcialmente hepatectomizados, e parcialmente hepatectomizados com aporte diário intraperitoneal, por duas semanas, de ou ômega-3 ou ômega-6. Nos tempos 36h (T1), 168h (T2) e 336h (T3) pós-HP, substâncias reativas ao ácido tiobarbitúrico (TBARS) e glutatona reduzida (GSH) foram medidos no plasma e no tecido hepático, enquanto glicose e bilirrubina total foram aquilataados no sangue. A massa do fígado residual, nos mesmos tempos, foi o parâmetro utilizado para estimar a evolução da regeneração hepática. **Resultados:** PUFA ômega-3 inibiu a regeneração hepática e induziu redução na concentração de GSH hepático sete dias pós-HP. PUFA ômega-6, ao contrário, não mostrou efeito inibitório sobre a regeneração. Houve aumento da peroxidação lipídica tanto no sangue como no fígado com a administração de ômega-6. **Conclusão:** PUFA ômega-3 retardou a regeneração hepática pós-HP provavelmente por inibição do estresse oxidativo. PUFA ômega-6 aumentou as concentrações de TBARS no sangue e no fígado mas não alterou a evolução do processo regenerativo hepático.

Descritores: Regeneração hepática. Estresse oxidativo. Ácidos graxos. Peroxidação de lipídeos. Ratos.

INTRODUÇÃO

O fígado dos mamíferos possui notável capacidade de regeneração após dano tecidual, incluindo hepatectomia parcial¹. Após a ressecção dos dois maiores lobos do fígado do rato, lateral esquerdo e mediano (PH, hepatectomia parcial a 70%, hepatectomia parcial a Higgins-Anderson, hepatectomia parcial a 2/3), os lobos residuais, lateral direito e caudato, deflagram resposta essencialmente hiperplásica com regeneração de células e tecidos² que culminam, em 3 a 14 dias, na restauração do volume original da glândula²⁻⁴. Por outro lado, espécies reativas de oxigênio (ROS), substâncias antioxidantes e peroxidação lipídica (LPO) têm sido implicadas como influenciadoras nos mecanismos de controle do crescimento e da proliferação celular⁵⁻⁷. A administração de antioxidantes exógenos como alfa-tocoferol (vitamina E) e glutatona reduzida (GSH) retarda a evolução da regeneração hepática^{7,8}. Além disto, muitos estudos relatam que a gênese e/ou a formação dos radicais livres constituem importante fator no fenômeno da regeneração hepática, necessários ao seu natural desenvolvimento^{6,9}. PUFA ômega-3 e ômega-6 foram estudados em um clássico modelo ex-

perimental de hepatectomia parcial devido à Higgins e Anderson¹ para avaliar suas influências no estresse oxidativo e na regeneração hepática.

MÉTODOS

A pesquisa obedeceu às normas do Colégio Brasileiro de Experimentação Animal (COBEA) e foi aprovada pela Comissão de Ética em Pesquisa Animal (CEPA) da UFC sob o número protocolar 14/06 de 11 de Agosto de 2006.

Foram utilizados 72 ratos machos jovens (70+10 dias) da linhagem Wistar (*Rattus norvegicus: var. albinus, Rodentia mammalia*), com massa entre 100 e 235g provenientes do Biotério Central da Universidade Federal do Ceará e albergados, para o estudo, no biotério do LABCEX em gaiolas de polipropileno com tampa de aço inoxidável e piso forrado com maravalhas, deixando aproximadamente 250 cm² de área livre. Os animais foram mantidos em ciclos circadianos de claro-escuro, com 12 horas de luz com baixa intensidade e 12 horas de escuridão, tanto antes como após os procedimentos cirúrgicos e por todo o período da

Trabalho realizado no Laboratório de Cirurgia Experimental (LABCEX) da Faculdade de Medicina da UFC, Fortaleza – CE – BR.

1. Doutor em Cirurgia pela Universidade Federal do Ceará (UFC) - Fortaleza – BR; 2. Médico pela UFC - Fortaleza – BR; 3. Residente em Cirurgia Geral do Hospital Geral de Fortaleza, CE - Fortaleza – BR; 4. Acadêmico de Odontologia da UFC - Fortaleza – BR; 5. Ph.D. pela Universidade de Oxford – England.

experimentação. As gaiolas foram higienizadas e os animais examinados cotidianamente. A temperatura ambiente foi mantida em $23\pm 4^\circ\text{C}$, a umidade relativa do ar entre 40 e 70% e foi livre o acesso à água e à ração balanceada própria para a espécie composta de 4% de lipídios, 21% de proteínas, 52% de carboidratos e o restante de resíduos não digeríveis (Guabi Nutrilabor®, Mogiana Alimentos, São Paulo, SP)

Os animais foram distribuídos ao acaso em quatro grupos de 18 ratos. O grupo 1 (G1) foi o grupo controle: os animais foram submetidos somente à laparotomia (sem HP) no tempo inicial T0. Todos os outros grupos foram submetidos à clássica hepatectomia parcial à 70% de Higgins-Anderson (HP) no tempo T0 e receberam diariamente, por 14 dias, pela via intraperitoneal (i.p), injeções de: Grupo 2 (G2) – NaCl 0,9% (salina), 0,1mL/kg; Grupo 3 (G3) – PUFA ômega-3 0, 1g/kg; Grupo 4 (G4) – PUFA ômega-6, 0,1g/kg.

Seis ratos anestesiados de cada grupo, tomados ao acaso, foram submetidos à hepatectomia complementar (HC) – exceto em G1, que foram submetidos à hepatectomia total (HT) – em cada um dos tempos 36h (T1), 168h (T2) e 336h (T3) após o procedimento inicial em T0. Nos tempos T1, T2 e T3 foram colhidas amostras de sangue e do tecido hepático residual. A coleta de sangue foi realizada, sob visão direta, por punção da veia cava abdominal, logo antes da hepatectomia parcial propriamente dita, ou da HT no G1. Todas as intervenções cirúrgicas foram realizadas sob anestesia inalatória de éter dietílico e a HP consistiu na exérese dos dois lobos anteriores do fígado do rato, como originalmente descrito por Higgins e Anderson¹, via laparotomia transversa oblíqua subcostal bilateral (incisão bilateral de Kocher) com aproximadamente 4cm de extensão. A glicemia e a bilirrubinemia serviram como parâmetros para avaliação do metabolismo hepático sob regeneração e as medidas do antioxidante GSH e das substâncias reativas ao ácido tibarbitúrico (TBARS), tanto hepático como sanguíneo, para mensurar o estresse oxidativo. Amostras do sangue coletado foram heparinizadas e, após 10 minutos de centrifugação (4.000 rotações/min), colocados em tubos de ensaio hermeticamente fechados, foram congelados em nitrogênio líquido a 70°C negativos para posterior preparação e análise. As amostras de tecido hepático foram, de modo idêntico, armazenadas e congeladas em tubos de ensaio. Ácido tiobarbitúrico (TBA) foi adquirido da Sigma Chemical Co., St. Louis, USA. TAP kit (TA-01) foi comprado da Oxford Biomedical Research (Oxford, MI, USA). Salina (NaCl 0,9%) foi obtida na Química Farmacêutica Gaspar Viana, Brasil, e Omegaven® (ômega-3) e Lipovenos® (ômega-6) foram comprados na Fresenius Kab Áustria GmbH, Austria.

Peroxidação lipídica (LPO) foi determinada pela medida do malondialdeído (MDA) enquanto substância reativa ao TBA¹⁰. Para determinação do GSH, calculou-se o teor dos grupos sulfidrílicos não protéicos pela técnica de Sedlak & Lindsay¹¹, D-glicose foi estimada segundo o mé-

todo de Slein como descrito por Vasconcelos¹² e o teor de bilirrubina total foi dosado via a modificação de Meites do procedimento de Mallory and Evelyn¹³. A regeneração hepática foi avaliada pelas medidas das massas dos fígados residuais dos ratos.

GraphPad Prism 4,0 (GraphPad Software, San Diego, Califórnia, USA, www.graphpad.com) foi usado para análise computacional e estatística, com as comparações pelo Teste de Dunnett. A regeneração do tecido hepático pós-HP está representado por retas de regressão (interpolatrizes) obtidas pelo método dos mínimos quadrados que, após a assegurada distribuição do conjunto completo de grupos ser aproximadamente normal (não mostrado), as retas foram comparadas duas a duas pelo teste t de Student para coeficientes angulares (declividades). A significância estatística foi fixada em 95% ($p < 0,05$).

RESULTADOS

A comparação entre G1 e G2 (Figura 1) representa “não-hepatectomia versus hepatectomia”.

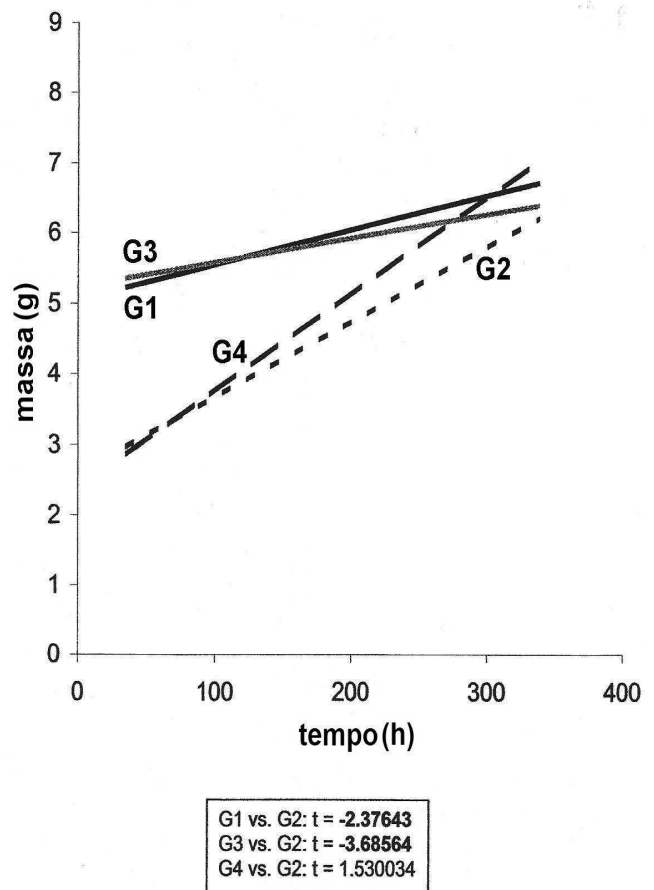


Figura 1 - Evolução dos Lobos Residuais Pós-HP. G1 = grupo laparotomizado (sem HP) = grupo controle; G2 = HP + salina; G3 = HP + ômega 3; G4 = HP + ômega 6. t teste de Student para coeficientes angulares de retas de regressão mostra estatisticamente significativa G1 x G2 e G3 x G4; $p < 0,05$ (valores de t em negrito).

A figura 2 mostra aumento estatisticamente significativo na concentração de GSH hepático no G2, no tempo T2. Idênticos crescimentos significativos ocorreram nos tempos T1 e T3 (não mostrados). Além disto, GSH hepático decresceu de modo estatisticamente significativo no G3, no tempo T2 (Figura 2), fatos que ocorreram também nos tempos T1 e T3 (não mostrados).

As concentrações de TBARS hepáticos apresentaram-se significativamente aumentadas ($P < 0,01$) em G4 (Figura 3), no tempo T2, mas tal crescimento também ocorreu no tempo T1 (não mostrado).

GSH plasmático pós-HP foi significativamente maior ($p < 0,01$) em G2 nos tempos T1 e T2 e em todos os tempos em G3. A figura 4 apresenta estes fatos no tempo T2.

Tanto G2 como G3 não possuem alterações significativas de TBARS plasmáticos pós-HP, mas o MDA mostrou-se com concentrações significativamente aumentadas em G4 nos tempos T1 e T2. A figura 5 exhibe esta verdade no tempo T2.

Hiperglicemia estatisticamente significativa ($p < 0,01$) ocorreu com os ratos de G2 nos tempos T2 e T3, enquanto significativa hipoglicemia ($p < 0,01$), em todos os tempos, foi evidenciada nos grupos G3 e G4. A figura 6 apresenta estes fatos no tempo T2.

Os níveis de bilirrubina total não se alteraram de modo significativo em qualquer dos grupos, em qualquer dos tempos (não mostrado).

DISCUSSÃO

Na figura 1 vê-se, através de retas de regressão (interpolatrizes), a evolução dos fígados residuais em cada grupo. Como esperado, o grupo G1 não apresentou comportamento regenerativo uma vez que sua reta de evolução da massa hepática é praticamente horizontal. De fato, os animais deste grupo não foram submetidos a qualquer intervenção cirúrgica hepática, nem submetidos ao aporte de qualquer droga. O coeficiente angular da reta G1 não é nula – é pequeno, mas positivo – provavelmente porque expressa o pequeno crescimento natural do fígado em ratos jovens. O grupo G2, ao contrário, exibe comportamento de regeneração agressivo, com a declividade de sua interpolatriz significativamente maior que G1 (Figura 1). É a regeneração hepática natural, sem drogas estimuladoras ou inibidoras.

G1 e G3 apresentaram coeficientes angulares muito próximos (Figura 1), informando que os crescimentos regenerativos nestes dois grupos (não-HP e HP+ ω 3) não são significativamente diferentes. Em outras palavras, a administração de PUFA ω 3 resultou em inibição do processo regenerativo do fígado, já que em G1 não há, a rigor, qualquer regeneração em curso. As declividades das retas interpolatrizes de G4 e G2, por outro lado, não

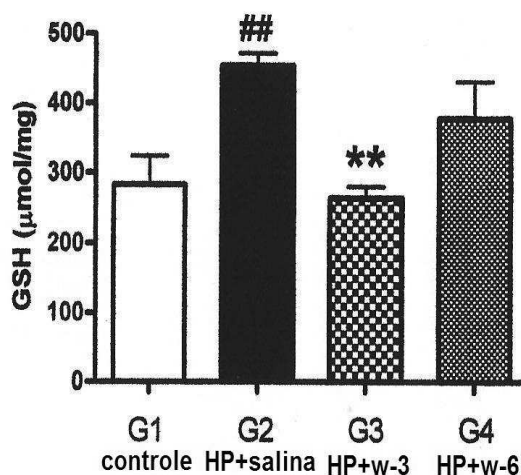


Figura 2 - GSH Hepático Pós-HP, T2 Estatisticamente significativa ($p < 0,01$) aumento de GSH em G2 - comparado com G1 - e uma significativa queda ($p < 0,01$) em G3 e sem alterações significativas em G4 - ambos comparados com G2.

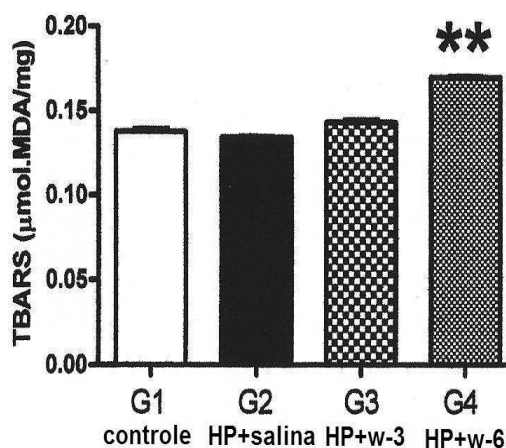


Figura 3 - TBARS Hepático Pós-HP, T2 Aumento estatisticamente significativo ($p < 0,01$) de TBARS em G4 - comparado a G2. Ausência de alterações significativas em G3 - comparado a G2 - e em G2 - comparado a G1.

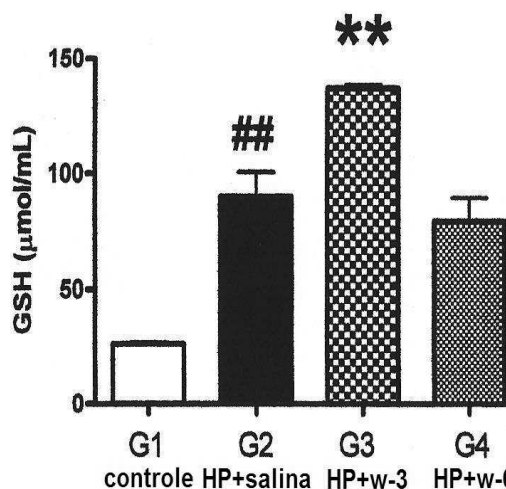


Figura 4 - GSH Plasmático Pós-HP, T2 Aumentos estatisticamente significativos ($p < 0,01$) em G2 - comparado com G1 - e em G3 - comparado com G2. Ausência de alterações significativas em G4 - comparado com G2.

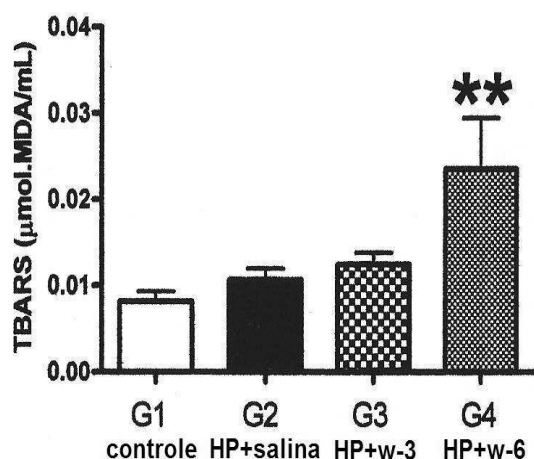


Figura 5 - TBARS Plasmático Pós-HP, T2 Ausência de alterações estatisticamente significantes em G2 comparado a G1 e em G3 comparado a G2. Aumento significativo de TBARS em G4 comparado a G2.

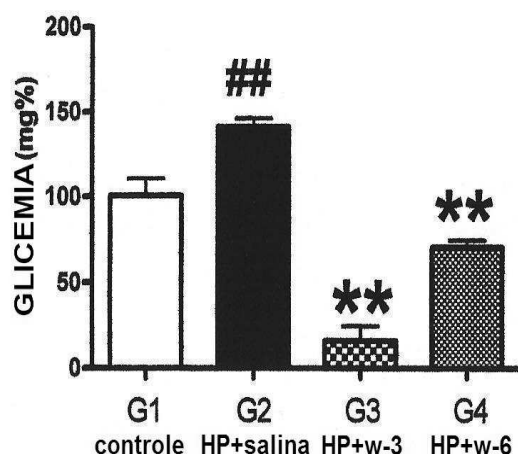


Figura 6 - GLICEMIA Pós-HP, T2 Estatisticamente significantes ($p < 0,01$) hiperglicemia em G4 - comparado a G1 - e hipoglicemia em G3 e G4, ambos comparados a G2.

são, de modo significativo, diferentes, o que em essência atesta que o aporte de PUFA ômega-6 (G4) não interfere, de modo significativo, com desenvolvimento natural da regeneração hepática (G2).

Hepatectomia parcial per se é relacionado com a formação de radicais livres^{14,15} e os animais somente hepatectomizados parcialmente (G2) mostraram tanto GSH plasmático como hepático aumentados (Figuras 4 e 2, respectivamente), o que pode ser entendido como uma tentativa de atenuar o estresse oxidativo gerado pela HP. Em geral, células reagem ao estresse oxidativo com concentração maior de GSH com a finalidade de inibir potencial lesão oxidativa. De fato, muitas pesquisas têm mostrado aumento na produção de radicais livre após hepatectomias parciais^{9,16,17}.

O presente estudo demonstra que o fenômeno da regeneração hepática foi significativamente reduzido após a infusão de ômega-3 (Figura 1, G3 comparado a G2)

e que, ao mesmo tempo, houve decréscimo de GSH hepático (Figura 2, G3 comparado a G2). PUFA ômega-3 funciona, assim, como fator antioxidante que inibe a regeneração do fígado do rato pós-HP. Corroborando com estes achados, vários pesquisadores têm mostrado que PUFA ômega-3 inibe a geração de radicais livres^{18,19} e, com relação ao processo regenerativo, muitos estudos atestam a importância da peroxidação lipídica (LPO)^{7,16,20}. Tais trabalhos são unânimes em apontar a gênese e a formação de radicais livres entre os proeminentes fatores para uma regeneração hepática fisiológica, natural^{6,9}. Além disto, a administração de antioxidante exógeno bloqueia a regeneração hepática^{5,6}. Por exemplo, a oferta exógena de vitamina E a ratos parcialmente hepatectomizados influencia negativamente a regeneração hepática⁷ e a administração de GSH obstrui a regeneração do fígado do rato⁸. Assim, PUFA ômega-3 exerce um fator inibitório sobre a regeneração hepática pós-HP em rato provavelmente através de suas propriedades antioxidativas.

Diferentemente de ômega-3, os resultados aqui obtidos mostram que a administração de PUFA ômega-6 não inibiu o processo regenerativo do fígado do rato e, uma vez que TABRS, tanto plasmático com hepático, aumentaram de forma significativa com a infusão de ômega-6 nos tempos T1 e T2 (Figuras 5 e 3, respectivamente), o presente estudo atesta que ômega-6 induz aumentada peroxidação lipídica e, no entanto, ômega-6 não interfere na evolução da regeneração hepática. Alguns estudos obtiveram resultados ainda mais concludentes e mostraram que ômega-6, além de aumentar o estresse oxidativo^{18,20}, incrementa a regeneração hepática do rato²⁰.

Os divergentes comportamentos de ômega-3 e ômega-6 no que se refere ao estresse oxidativo e à regeneração hepática, pode ser resumido do seguinte modo: enquanto ômega-3 inibe a regeneração hepática e funciona como um antioxidante, ômega-6 não interfere com a evolução do processo regenerativo hepático e tem propriedades pró-oxidantes.

Estudos epidemiológicos com a população esquimó da Groenlândia²¹, bem como investigações em nutrição clínica^{22,23} e pesquisas laboratoriais com citocinas e eicosanóides^{24,25}, têm mostrado que ômega-6 possui propriedades proinflamatórias enquanto ômega-3 exibe atividades anti-inflamatórias²⁶. Propriedades similares foram vistas aqui. Elas explicam as diferenças destes PUFA sobre a regeneração hepática.

Neoplasias malignas são exemplos vivos de grande proliferação celular tal como ocorre no fenômeno da regeneração hepática. Vários investigadores têm sugerido que ômega-3 funciona como supressor de células neoplásicas enquanto ômega-6 estimula a carcinogênese²⁷⁻²⁹. Existe evidência sugerindo que a incidência de carcinoma agressivo se correlaciona de modo direto com a ingestão de ômega-6³⁰ e, em contra-partida, há trabalho relatando diminuição da proliferação de células tumorais de cólon em ratos alimentados com óleo de peixe (ômega-3) quan-

do comparados com óleo de milho (ômega-6)³¹. Várias pesquisas, portanto, são conclusivas em apontar que dietas ricas em PUFA ômega-6 induzem crescimento tumoral (proliferação celular) enquanto que dietas com alto teor de PUFA ômega-3 mostram efeito inibitório³². Tais estudos estão em consonância com a presente pesquisa no que se refere à proliferação celular – a compensatória hiperplasia do processo regenerativo hepático: ômega-3 bloqueia, ômega-6 não.

Um grande número de trabalhos tem relatado que os lobos hepáticos residuais pós-hepatectomia, apesar do processo de regeneração em curso, mantêm todas as funções hepáticas necessárias para manter a homeostase orgânica em níveis normais^{3,33,34}. Em ratos parcialmente hepatectomizados, a concentração de insulina plasmática apresenta significativa diminuição^{35,36}, enquanto o nível de glucagon aumenta^{37,38}, o que provavelmente constitui parte da resposta homeostática que resulta, entre outras coisas, a glicemia sob adequado concentração³⁶. Tanto no grupo com aporte de ômega-3 como com infusão de ômega-6, a glicose plasmática apresentou valores significativamente diminuídos (Figura 6). Estas hipoglicemias são provavelmente consequências da ação dos lipídios sobre o mecanismo secretório de insulina. De fato, as pesquisas têm revelado que a secreção da insulina, diferentemente do que anteriormente se pensava, que seria dependente de forma única e essencial do estímulo da glicose, agora se torna cada vez mais nítido que é significativamente alterada pela interação do metabolismo da glicose e dos lipídios³⁹. Quando altos níveis de ácidos graxos livres circulantes em ratos em jejum por um dia são repentinamente diminuídos via infusão de um agente lipolítico (ácido nicotínico, por exemplo), um estímulo posterior de glicose para a secreção de insulina é totalmente inibido, mas se torna normal se a concentração de ácidos graxos livres é

mantida alta pela co-infusão de emulsão lipídica com heparina^{40,41}. Pesquisas clínicas mostram resultados idênticos com seres humanos com dois dias de jejum⁴². Ratos alimentados, desde que o nível de ácidos graxos livres circulantes seja baixo, a resposta da secreção de insulina após um estímulo de glicose é normal⁴⁰, mas aumento artificial na concentração de ácidos graxos livres circulantes resulta em dramático aumento da secreção de insulina após um estímulo de glicose⁴³. Além disto, a potência insulínica dos ácidos graxos tem correlação direta com o comprimento de suas cadeias e seus graus de saturação⁴¹. Presumivelmente, todos os animais dos grupos G3 e G4, nutridos diariamente com alimento próprio para espécie, mais infusão intraperitoneal artificial de PUFA ou ômega-3 ou ômega-6, apresentaram por consequência secreção mais alta de insulina e, portanto, hipoglicemia (Figura 6). Além disto, substâncias antioxidantes induzem maior ação da insulina⁴⁴, devido em parte à proteção das células beta das injúrias dos radicais livres⁴⁵. PUFA ômega-3, possuindo as duas propriedades, deveria, em tese, possuir potencial hipoglicêmico mais alto: de fato, os ratos do G3 apresentaram maior queda glicêmica.

A bilirrubina total plasmática não mostrou qualquer mudança significativa em todos os tempos. Pesquisas recentes atestam que a administração de óleo de peixe, ou de vitamina E ou de ácido eicosapentaenóico (EPA) não induzem qualquer alteração significativa nos testes de função hepática³⁴, fatos concordantes com o presente estudo sobre estresse oxidativo^{46,47}.

Assim, os presentes resultados experimentais corroboram com a hipótese de que o estresse oxidativo desempenha expressivo papel no fenômeno da regeneração hepática no rato após hepatectomia parcial, e que a influência dos ácidos graxos ômega-3 e ômega-6 são distintas, tanto no estresse oxidativo como na própria regeneração.

A B S T R A C T

Objective: To study the effects of polyunsaturated fatty acids (PUFA) omega-3 and omega-6 in the oxidative stress and in liver regeneration in rats subjected to 70% partial hepatectomy (PH, 70% hepatectomy, Higgins-Anderson partial hepatectomy).

Methods: 72 young male Wistar rats were randomly divided into four equal-sized groups: control (G1), partially hepatectomized (G2), partially hepatectomized with two weeks daily intraperitoneal infusion of omega-3 (G3) and partially hepatectomized with two weeks daily intraperitoneal infusion of omega-6 (G4). In moments 36h (T1), 168h (T2) and 336h (T3) post-PH, thiobarbituric acid reactive substances (TBARS) and reduced glutathione (GSH) were measured in plasma and liver tissue, while glucose and total bilirubin were measured in blood. The mass of the residual liver in the same moments was the parameter used to estimate the evolution of liver regeneration. **Results:** omega-3 PUFA inhibited liver regeneration and induced reduction of hepatic GSH concentration seven days post-PH. Omega-6 PUFA, in contrast, showed no inhibitory effect on regeneration. There was an increase of lipid peroxidation both in blood and liver with administration of omega-6. **Conclusion:** Omega-3 PUFA retarded post-PH liver regeneration, probably through inhibition of oxidative stress. Omega-6 PUFA increased TBARS concentrations in blood and liver but did not alter the evolution of the liver regenerative process.

Key words: Liver Regeneration. Oxidative Stress. Fatty Acids. Lipid peroxidation. Rats.

REFERÊNCIAS

1. Higgins GM, Anderson RM. Experimental pathology of the liver: I. Restoration of the liver of the white rat following partial surgical removal. Arch Path. 1931;12:186-202.
2. Steer CJ. Liver regeneration. FASEB J. 1995;9(14):1396-400.
3. Michalopoulos GK. Liver regeneration: molecular mechanisms of growth control. FASEB J. 1990;4(2):176-87.
4. Hockings PD, Roberts T, Campbell SP, Reid DG, Greenhill RW, Polley SR, et al. Longitudinal magnetic resonance imaging

- quantification of rat liver regeneration after partial hepatectomy. *Toxicol Path.* 2002;30(5):606-10.
5. Van Noorden CJ. Effects of n-3 and n-6 polyunsaturated fatty acid-enriched diets on lipid metabolism in periportal and pericentral compartments of female rat liver lobules and the consequences for cell proliferation after partial hepatectomy. *J Lipid Res.* 1995;36(8):1708-20.
 6. Nakatani T, Inouye M, Mirochnitchenko O. Overexpression of antioxidant enzymes in transgenic mice decreases cellular ploidy during liver regeneration. *Exp Cell Res.* 1997;236(1):137-46.
 7. Trejo-Solís C, Chagoya De Sánchez V, Aranda-Fraustro A, Sánchez-Sevilla L, Gómez-Ruiz C, Hernández-Muñoz R. Inhibitory effect of vitamin E administration on the progression of liver regeneration induced by partial hepatectomy in rats. *Lab Invest.* 2003;83(11):1669-79.
 8. Holocek M, Skopec F, Sprongl L. Influence of buthionine sulfoximine, S-adenosylmethionine and glutathione on liver regeneration following partial hepatectomy. *Arzneimittelforschung.* 2000;50(12):1093-8.
 9. Kurir TT, Markotiaë A, Kataliniaë V, Bozaniaë D, Cikes V, Zemunik T, et al. Effect of hyperbaric oxygenation on the regeneration of the liver after partial hepatectomy in rats. *Braz J Med Biol Res.* 2004;37(8):1231-7. Epub 2004 Jul 20.
 10. Mihara M, Uchiyama M. Determination of malonaldehyde in tissues by thiobarbituric acid test. *Anal Biochem.* 1978;86(1):271-8.
 11. Sedlak J, Lindsay RH. Estimation of total protein-bound, non-protein sulphhydryl group in tissue with Ellman's reagent. *Anal Biochem.* 1968;25:192-205.
 12. Slein *apud* Vasconcelos PRL. Hepatic metabolism during sepsis [dissertation]. England: Oxford University; 1987.
 13. Malloy HT, Evelyn KA. The determination of bilirubin with the photoelectric colorimeter. *J Biol Chem.* 1937;119(2):481-90.
 14. Aguilar-Delfin I, López-Barrera F, Hernández-Muñoz R. Selective enhancement of lipid peroxidation in plasma membrane in two experimental models of liver regeneration: partial hepatectomy and acute CCl₄ administration. *Hepatology.* 1996;24(3):657-62.
 15. Carnovale CE, Scapini C, Alvarez ML, Favre C, Monti J, Carrillo MC. Nitric Oxide release and enhancement of lipid peroxidation in regenerating rat liver. *J Hepatol.* 2000;32(5):798-804.
 16. Guerrieri F, Vendemiale G, Grattagliano I, Cocco T, Pellicchia G, Altomare E. Mitochondrial oxidative alterations following partial hepatectomy. *Free Rad Biol Med.* 1999;26(1-2):34-41.
 17. Hernández-Muñoz R, Sánchez-Sevilla L, Martínez-Gómez A, Dent MA. Changes in mitochondrial adenine nucleotides and in permeability transition in two models of rat liver regeneration. *Hepatology.* 2003;37(4):842-51.
 18. Wu G, Meininger CJ. Regulation of nitric oxide synthesis by dietary factors. *Annu Rev Nutr.* 2002;22:61-86. Epub 2002 Jan 4.
 19. Takahashi M, Tsuboyama-Kasaoko N, Nakatani T, Ishii M, Tsutsumi S, Aburatani H, Ezaki O. Fish oil feeding alters liver gene expression to defend against PPAR α activation and ROS production. *Am J Physiol Gastrointest Liver Physiol.* 2002;282(2):G338-48.
 20. Ok E, Yilmaz Z, Karaküçük I, Akgün H, Sahin H. Use of olive oil based emulsions as an alternative to soybean oil based emulsions in total parenteral nutrition and their effects on liver regeneration following hepatic resection in rats. *Ann Nutr Metab.* 2003;47(5):221-7.
 21. Kromann N, Green A. Epidemiological studies in the Upernavik district, Greenland. Incidence of some chronic diseases 1950-1974. *Acta Med Scand.* 1980;208(5):401-6.
 22. Wu D, Meydani SN. n-3 polyunsaturated fatty acids and immune function. *Proc Nutr Soc.* 1998;57(4):503-9.
 23. Harbig LS. Dietary n-6 and n-3 fatty acids in immunity and autoimmune disease. *Proc Nutr Soc.* 1998;57(4):555-62.
 24. Endres S, Ghorbani R, Kelley VE, Georgilis K, Lonnemann G, Van der Meer JWM, et al. The effect of dietary supplementation with n-3 polyunsaturated fatty acids on the synthesis of interleukin-1 and tumor necrosis factor by mononuclear cells. *N Eng J Med.* 1989;320(5):265-71.
 25. Engström K, Luostarinen R, Saldeen T. Whole blood production of thromboxane, prostacyclin, and leukotriene B₄ after dietary fish oil supplementation in man: effect of vitamin E. *Prostaglandins Leukot Essent Fatty Acids.* 1996;54(6):419-25.
 26. Azevedo RB, Silva LP, Lemos APC, Miyasaka CK, Lacava ZGM. Controle da resposta inflamatória por ácidos graxos. In: Curi R, Pompéia C, Miyasaka CK, Procópio J. Entendendo a gordura – Os ácidos graxos. 1^a ed. São Paulo: Manole; 2002. p. 379-91.
 27. Fritsche KL, Johnston PV. Effect of dietary alpha-linolenic acid on growth, metastasis, fatty acid profile and prostaglandin production of two murine mammary adenocarcinomas. *J Nutr.* 1990;120(12):1601-9.
 28. Rao CV, Simi B, Wynn TT, Garr K, Reddy B. Modulating effect of amount and types of dietary fats on colonic mucosal phospholipase A2 phosphatidylinositol-specific phospholipase C activities and cyclooxygenase metabolite formation during different stages of colon promotion in male F344 rats. *Cancer Res.* 1996;56(3):532-7.
 29. Rose DP. Effect of dietary fatty acids on breast and prostate cancers: evidence from in vitro experiments and animal studies. *Am J Clin Nutr.* 1997;66(6 Suppl):1513S-22S.
 30. Falconer JS, Ross JA, Fearon KC, Hawkins RA, O'Riordain MG, Carter DC. Effect of eicosapentaenoic acid and other fatty acids on the growth in vitro of human pancreatic cancer cell lines. *Br J Cancer.* 1994;69(5):826-32.
 31. Woutersen RA, Appel MJ, van garderen-Hoetmer A, Wijnands MV. Dietary fat and carcinogenesis. *Mutat Res.* 1999;443(1-2):111-27.
 32. Lima MMR, Moreira NX, Santos BMA, Mancini Filho J, Fernandes LC. Ácidos graxos e câncer. In: Curi R, Pompéia C, Miyasaka CK, Procópio J. Entendendo a gordura – Os ácidos graxos. 1^a ed. São Paulo: Manole; 2002. p. 523-36.
 33. Anderson WR, Zieve L, Lindblad S. Ultrastructural study of hepatic regeneration following one-lobe, two-lobe, and subtotal hepatectomy in the rat. *Exp Pathol.* 1990; 38(1):61-72.
 34. Kirimlioglu V, Kirimlioglu H, Yilmaz S, Ozgor D, Coban S, Karadag N, Yologlu S. Effect of fish oil, olive oil, and vitamin E on liver pathology, cell proliferation, and antioxidant defense system in rats subject to partial hepatectomy. *Transplant Proc.* 2006;38(2):564-7.
 35. Bucher NRL, Swaffield MN. Regulation of hepatic regeneration in rats by synergistic action of insulin and glucagon. *Proc Natl Acad Sci USA.* 1975;72(3):1157-60.
 36. Michalopoulos G, DeFrances MC. Liver regeneration. *Science.* 1997;276(5309):60-6.
 37. Bucher NRL, Patel U, Cohen S. Hormonal factors concerned with liver regeneration. In: Porter R, Whelan J. Hepatotropic factors – CIBA Foundation Symposium. Amsterdam: Elsevier; 1978.
 38. Petenusci SO, Freitas TC, Roselino ES, Migliorini RH. Glucose homeostasis during the early stages of liver regeneration in fasted rats. *Can J Physiol Pharmacol.* 1983; 61(3):222-8.
 39. Martins EF, Carpinelli AR. Ácidos graxos e secreção de insulina. In: Curi R, Pompéia C, Miyasaka CK, Procópio J. Entendendo a gordura – Os ácidos graxos. 1^a ed. São Paulo: Manole; 2002. p. 271-86.
 40. Stein DT, Esser V, Stevenson BE, Lane KE, Whiteside JH, Daniels MB, et al. Essentiality of circulating fatty acids for glucose-stimulated insulin secretion in fasted rats. *J Clin Invest.* 1996;97(12):2728-35.
 41. Stein DT, Stevenson BE, Chester MW, Basit M, Daniels MB, Turley SD, McGarry JD. The insulinotropic potency of fatty acids is influenced profoundly by their chain length and degree of saturation. *J Clin Invest.* 1997;100(2):398-403.
 42. Dobbins RL, Chester MW, Stevenson BE, Daniels MB, Stein DT, McGarry JD. A fatty acid-dependent step is critically important for both glucose- and non-glucose-stimulated insulin secretion. *J Clin Invest.* 1998;101(11):2370-6.
 43. Dobbins RL, Szczepaniak LS, Myhill J, Tamura Y, Uchino H, Giacca A, McGarry JD. The composition of dietary fat directly influences glucose-stimulated insulin secretion in rats. *Diabetes.* 2002;51(6):1825-33.

44. Koksall C, Bozkurt AK, Cangel U, Ustundag N, Konukoğlu D, Musellim B, Sayin AG. Attenuation of ischemia/reperfusion injury by N-acetylcysteine in a rat hind limb model. *J Surg Res.* 2003;111(2):236-9.
45. Facchini FS, Humphreys MH, DoNascimento CA, Abbasi F, Reaven GM. Relation between insulin resistance and plasma concentrations of lipid hydroperoxides, carotenoids, and tocopherols. *Am J Clin Nutr.* 2000;72(3):776-9.
46. Greca FH, Biondo-Simões MLP, Martins VDM, Araújo FH, Milano JB. Os ácidos graxos de cadeia curta na cicatrização de anastomoses colônicas: estudo experimental em ratos. *Rev Col Bras Cir.* 2003;30(4):268-74.
47. Branco AL, Campos ACL, Ferreira M, Ferreira M, Andriguetto PC, Sakamoto DG, Trubian PS, Matias JEF. Regeneração hepática em ratos submetidos à hepatectomia parcial: efeito da desnutrição protéica e da renutrição pré-operatória. *ABCD Arq Bras Cir Dig.* 2006;19(4):159-66.

Recebido em 04/08/2009

Aceito para publicação em 08/10/2009

Conflito de interesses: nenhum

Fonte de financiamento: nenhuma

Como citar esse artigo:

Melo JUS, Santos JMV, Kimura OS, Campos Júnior MM, Melo RB, Vasconcelos PRL. Efeitos dos ácidos graxos sobre a regeneração hepática em ratos. *Rev Col Bras Cir.* [periódico na Internet] 2010; 37(5). Disponível em URL: <http://www.scielo.br/rcbc>

Endereço para correspondência:

Dr. Ulisses S. Melo

E-mail: dr.ulisses@netbandalarga.com.br