

Ecoendoscopia nas lesões subepiteliais do trato digestório – artigo de revisão

Echoendoscopy in digestive subepithelial lesions: review of the literature

FREDERICO FERREIRA NOVAES DE ALMEIDA¹; VÍCTOR LACERDA HENN²; ALAOR CAETANO³; FERNANDO BATIGÁLIA⁴; HAMILTON LUIZ XAVIER FUNES, TCBC-SP⁵

R E S U M O

Lesões subepiteliais ou abaulamentos da mucosa são recobertas por mucosa normal e geralmente assintomáticas. Sua maioria é diagnosticada em exames radiológicos ou de endoscopia digestiva e podem corresponder a qualquer camada da parede do órgão (intramural) ou serem extramurais. Este artigo descreve estudos para análise da ultrassonografia após ecoendoscopia (USE) como método diagnóstico de elevada acurácia diante do achado de lesão subepitelial. Trata-se de trabalho de revisão de literatura sobre as características ecoendoscópicas das lesões subepiteliais e diferenciação em intra ou extramurais, camada de origem, ecogenicidade, vascularização, margens e dimensões, punção aspirativa por agulha fina (PAAF) ou biópsias com agulha do tipo *trucut*. Ambas as formas são aceitáveis para análise histológica. A ultrassonografia endoscópica tem melhores índices de acurácia no diagnóstico da camada da parede gastrointestinal comprometida por lesões ou massas, além de estudar a ecogenicidade da lesão. A ultrassonografia endoscópica é um método seguro e detalhado, considerado o melhor exame de imagem para diagnóstico definitivo e programação terapêutica das lesões subepiteliais.

Palavras chave: Ferimentos e lesões. Diagnóstico. Trato gastrointestinal. Endoscopia do sistema digestório. Endossonografia.

INTRODUÇÃO

As lesões subepiteliais ou abaulamentos da mucosa são lesões geralmente assintomáticas recobertas por mucosa normal. A maioria destas lesões é diagnosticada em exames radiológicos ou de endoscopia digestiva, podendo corresponder a qualquer camada da parede do órgão (intramurais), ou não pertencente à sua parede (extramurais)^{1,2}.

Diante do achado de lesão ou massa subepitelial, a endoscopia convencional representa método com baixa capacidade de diferenciação entre lesões intramurais ou extramurais. A ultrassonografia endoscópica caracteriza melhor estas lesões através da avaliação detalhada das camadas da parede do órgão, além da sua relação com órgãos vizinhos^{1,2} (Figura 1).

Diversas lesões não epiteliais benignas ou malignas situadas na parede do órgão estão incluídas no diagnóstico diferencial, citando-se, por exemplo, estruturas vasculares e compressões extrínsecas^{2,3}.

Durante a ecoendoscopia, os seguintes aspectos podem ser avaliados^{2,3}: diferenciação entre lesões

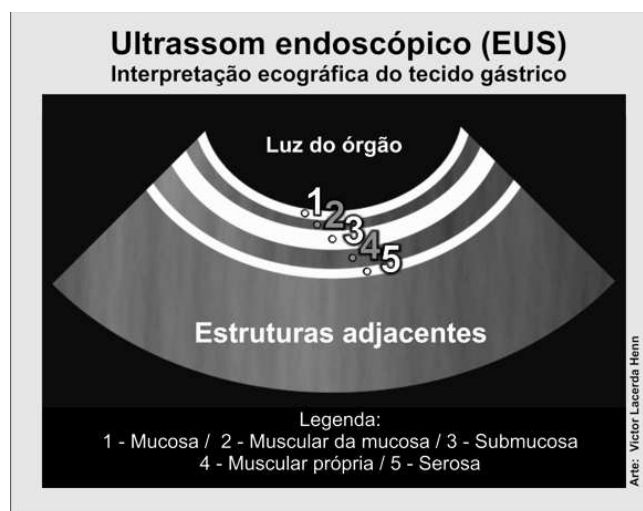


Figura 1 – Interpretação ecográfica do tecido gástrico.

intramurais ou extramurais (por exemplo: compressão pelo baço, aorta e vesícula biliar); caracterização da camada primária de origem das lesões na parede do órgão, por exemplo, os tumores estromais gastrointestinais (GIST) po-

1. Especialista em Endoscopia pela SOBED, Pós-Graduado em Ecoendoscopia pela Santa Casa de Misericórdia de São Paulo-SP, Médico do Centro de Endoscopia Rio Preto (CERP); 2. Médico Cirurgião-Geral; estagiário do Centro de Endoscopia Rio Preto (CERP), São José do Rio Preto – SP; 3. Especialista em Endoscopia pela SOBED, Professor Adjunto IV do Departamento de Clínica Médica II – Endoscopia da FAMERP (Faculdade de Medicina de São José do Rio Preto – SP), médico do Centro de Endoscopia Rio Preto (CERP); 4. Médico Cirurgião Geral; Chefe da Disciplina de Anatomia da FAMERP; Doutor em Ciências da Saúde pela FAMERP; 5. Médico Cirurgião Geral; Professor junto à Disciplina de Anatomia, Doutor em Ciências da Saúde pela FAMERP.

dem se originar da camada muscular própria ou muscular da mucosa, enquanto os lipomas se iniciam na submucosa; avaliação de ecogenicidade, vascularização, margens e dimensão das lesões, além da presença de linfonodos adjacentes; uso de punção aspirativa por agulha fina (PAAF) ou biópsia com agulha tipo *trucut*, para coleta de amostras histológicas das lesões

PADRONIZAÇÃO DE TÉCNICA

Alguns itens devem ser avaliados no momento do exame ecoendoscópico, tais como a ecogenicidade da camada acometida pela lesão após identificação das cinco camadas ecográficas da parede do órgão^{2,3,4}.

O exame deve ser realizado com o aparelho próximo a lesão, e o uso de água colabora para interposição acústica entre o aparelho e a lesão, o balão deve ser inflado com pouca quantidade de água. A injeção de água não aerada na luz do órgão também pode ajudar. Na presença de lesões pequenas (menores que 1cm), os catéteres tipo probe (miniprubes) podem ser utilizados, por oferecerem menor dificuldade técnica^{1,3}.

Os sinais ecográficos analisados são camada de origem da lesão, dimensões, ecogenicidade e vascularização. A ecogenicidade é definida da seguinte forma^{2,3,4}: anecoica – ecogenicidade de água e fluidos tipicamente associados com ganho acústico atrás das lesões. Por exemplo os cistos, vasos e vesícula biliar; hipocogênica – intensidade equivalente ou menor que a segunda (lâmina própria) ou quarta camadas (muscular própria), por exemplo, os leiomiomas, GIST e cistos com mucina em seu interior; hiperecogênica – ecogenicidade semelhante ou aumentada em relação à primeira (mucosa superficial), terceira (submucosa) e quinta camadas (serosa). Os lipomas são exemplos mais comuns; isoecóica – ecogenicidade semelhante à camada envolvida pela lesão, com aspecto entre hiper e hipocóico.

ACURÁCIA

A execução e interpretação da ultrassonografia endoscópica são operador-dependentes e a eficiência do método está relacionada ao tipo de lesão estudada. Por exemplo, certas lesões apresentam aspecto ecográfico típico, como os lipomas (massas hiperecogênicas bem delimitadas situadas na submucosa), compressões extrínsecas e formações císticas⁴.

A diferenciação entre as lesões estudadas é fundamental, visto que as massas podem ter comportamento maligno, com índices próximos de uma para cada cinco lesões ser neoplásica. Exemplos são os GIST, que podem ser malignos em 10 a 30% dos casos e possuem o marcador c-kit à análise imunoistoquímica. Assim, o teste padrão-ouro para o

diagnóstico definitivo ainda é representado pela confirmação histológica^{5,6}.

Diante do achado endoscópico da lesão subepitelial, podem ser realizadas técnicas visando o diagnóstico diferencial, tais como: 1) biópsia endoscópica sob visão direta, que tem baixo valor diagnóstico devido ao acesso superficial; 2) ressecção endoscópica da mucosa (EMR), que visa criar acesso direto à lesão, representando maior valor diagnóstico que a biópsia direta; 3) dissecação endoscópica da submucosa (ESD), que está associada com o aumento de taxas de complicação, especialmente sangramento e perfuração; 4) punção aspirativa por agulha fina guiada por ecoendoscopia, com retirada de amostras teciduais para diagnóstico citológico através de agulhas com 19, 22 ou 25 gauges, ou biópsias tipo ou *trucut* (com agulhas de maior calibre) que preserva a arquitetura tecidual do material retirado, com melhora dos índices de diagnóstico.

ASPECTO ECOGRÁFICO DE LESÕES

Lesões extramurais

Geralmente aparecem como abaulamentos do trato gastrointestinal recobertos por mucosa normal, sem irregularidades. O aspecto ecográfico evidencia as cinco camadas da parede intestinal entre a lesão e a luz do órgão, e o tipo de padrão ecoendoscópico varia de acordo com a estrutura adjacente em questão.

As estruturas mais observadas são artéria esplênica, baço, vesícula biliar, lobo esquerdo do fígado e o pâncreas. Estruturas anormais incluem pseudocistos do pâncreas, linfadenomegalias, aneurismas, metástases e tumores do fígado ou pâncreas².

Tumor estromal gastrointestinal (GIST)

Os GIST são diagnosticados mais frequentemente nos idosos e são mais comuns no estômago (60 a 70%), intestino delgado (20 a 25%), cólon e reto (5%), e esôfago (menos que 5%). Seu diagnóstico diferencial inclui lesões como leiomiomas, leiomiosarcomas, schwannomas, tumores miofibroblásticos, lipomas, liposarcomas, tumores metastáticos e tumores desmoides. A diferenciação entre essas lesões obedece a características clínicas, histológicas e marcadores moleculares. O marcador molecular c-kit (CD 117) está presente nos GIST e os diferencia de outras lesões no exame de imunoistoquímica. À endoscopia, são observados como lesões recobertas por mucosa normal com diâmetro que pode variar de alguns milímetros a mais que 30 centímetros. Em alguns casos, a mucosa pode estar ulcerada ou com aspecto inflamatório^{1,7,8}.

À ecoendoscopia, são lesões tipicamente hipocóicas e homogêneas com margens bem definidas, embora raramente apresentem limites irregulares (Figura 2). A maior parte das lesões se origina da muscular própria (quarta camada) e as lesões pequenas podem se originar

da muscular da mucosa (segunda camada). De forma pouco frequente pode aparecer com aspecto heterogêneo relacionado à necrose, tecido conjuntivo ou degeneração cística ou hialina^{8,9}.

Certas características endossônográficas são úteis para inferir malignidade da lesão. As dimensões do tumor (maior que 4cm), margens irregulares, heterogenicidade, focos hipocogênicos e áreas císticas maiores que 4mm estão associados à malignidade. A sensibilidade da ultrassonografia endoscópica para a detecção de malignidade variou de 80 a 100%⁹. Outro trabalho com 56 tumores ressecados cirurgicamente concluiu que os achados ecoendoscópicos sugestivos de malignidade são: margens irregulares, presença de conteúdo cístico e linfonodos aumentados. A observação de, pelo menos, um desses sinais teve sensibilidade, especificidade e valor preditivo positivo (VPP) de 91, 88 e 93%, respectivamente. Na existência de dois desses achados, existe VPP de 100% para lesões malignas e tumores *borderline*. As lesões foram consideradas benignas quando exibiam margens bem definidas, dimensão menor que 3cm e homogenicidade¹⁰.

O tratamento cirúrgico está indicado na presença de lesões maiores que 3cm, margens irregulares e padrão ecográfico heterogêneo, que são sinais sugestivos de malignidade. Outro achado foi que, aproximadamente metade das lesões maiores que 5cm, pode evoluir com metástases (Figura 3)¹⁰.

Leiomiomas e leiomiosarcomas

São lesões que ocupam a quarta camada e, raramente, a segunda camada da parede do órgão. A ultrassonografia endoscópica representa o método de melhor acurácia para o diagnóstico dos leiomiomas e diferenciá-los de outras lesões, como o leiomiosarcoma e GIST. O estudo imunoistoquímico revela positividade para actina e desmina de músculo liso, sendo negativo para c-kit (CD 117)^{2,11}.

Lipoma

São tumores benignos intramucosos contendo adipócitos maduros, e são frequentes nas colonoscopias e endoscopias. Podem ser encontrados em qualquer porção do trato gastrointestinal, embora sejam mais comuns no trato digestório baixo^{1,2}.

O aspecto endoscópico é de abaulamento subepitelial isolado recoberto por mucosa íntegra de aspecto amarelado e regular. São amolecidos ao toque da pinça e geralmente são menores que 4cm^{1,2}.

O diagnóstico é feito através das características endoscópicas e ecoendoscópicas. Ao EUS, observam-se lesões hiperecoicas e homogêneas, com margens bem delimitadas originadas na submucosa^{1,2}.

As biópsias geralmente contêm fragmentos de mucosa. Amostras podem ser retiradas com aspiração por agulha fina ou com uso de biópsia profunda, através de abertura da mucosa^{2,12}.

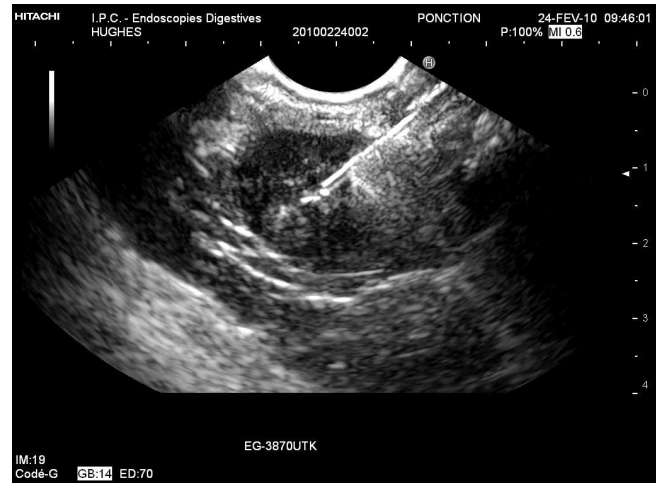

Figura 2 – Ecoendoscopia no GIST.

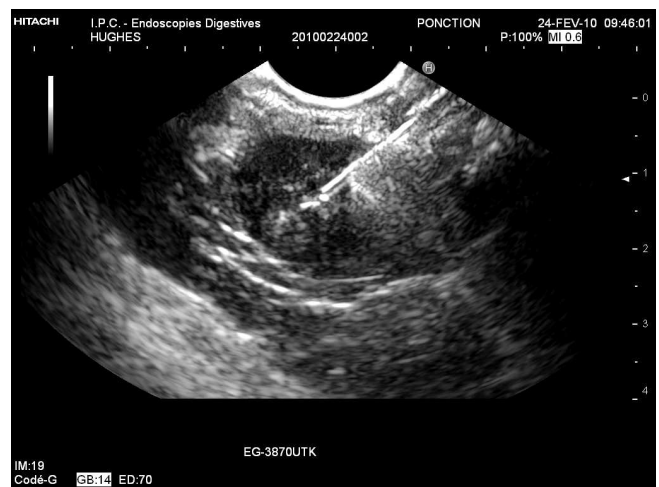

Figura 3 – Ecoendoscopia em punção ecoguiada de GIST.

Tumor carcinoide

São tumores intramucosos com origem em células endócrinas com potencial de malignidade, sendo frequentemente assintomáticos. Seu diagnóstico ocorre, muitas vezes, como achado incidental de endoscopia, cirurgia ou necropsia^{3,12}.

Nos Estados Unidos da América, as lesões carcinoides são mais comuns no apêndice, reto e íleo, enquanto no Japão são mais observados no estômago, reto e duodeno. Na endoscopia, aparecem como pequenas lesões polipoides ou sésseis recobertas por mucosa normal, que podem medir milímetros ou centímetros. As lesões gástricas e ileais geralmente são múltiplas^{3,12}.

Durante a ecoendoscopia, observam-se tumores homogêneos hipo ou isocóicos com margens regulares, situados na lâmina própria (segunda camada) ou submucosa (terceira camada)^{3,12}.

Tumor de células granulares

São tumores raros com origem nas células de Schwann, encontrados incidentalmente em endoscopias ou

colonoscopias. Os locais mais comuns são a orofaringe, pele, tecido subcutâneo ou mamas, porém pode acometer qualquer parte do trato digestório ou da via biliar. A maior parte das lesões intestinais é observada nos terços médio e distal do esôfago. A imunistoquímica é geralmente positiva para o marcador S-100^{2,5}.

Considera-se como lesão benigna, e tumores malignos de células granulares são descritos particularmente quando maiores que 4cm^{2,5}.

O aspecto endoscópico é de lesão polipoide isolada recoberta por mucosa normal com coloração discretamente amarelada. Lesões multifocais também podem ocorrer. Na endossonografia, observa-se lesão hipocogênica e homogênea, com margens bem delimitadas situada na mucosa e/ou submucosa (segunda ou terceira camada)^{2,5}.

Cistos de duplicação

Tratam-se de anormalidades benignas que se desenvolvem durante a diferenciação embrionária. São mais frequentes no intestino delgado proximal, porém também podem ser encontradas no esôfago, estômago e cólon. Possuem epitélio estratificado, ciliado ou colunar, que pode apresentar conteúdo mucoso no seu interior^{2,3}.

As lesões são assintomáticas e o aspecto endoscópico é de abaulamento subepitelial que pode variar de alguns milímetros até 5cm, sem irregularidade na mucosa. À ecoendoscopia, geralmente observam-se lesões anecoicas e homogêneas, com margens bem definidas comprometendo a submucosa (terceira camada) ou extrínseca à parede intestinal, elas são caracterizadas pela presença de três a cinco camadas ecográficas. Conteúdo interno com septos, nível líquido ou material ecogênico (debris e mucina) pode ocorrer³.

Pâncreas ectópico

São tumores localizados na submucosa que consistem, normalmente, em células exócrinas do tecido pancreático, podendo haver combinação com tecido endócrino. A maioria destes tumores é observada na porção distal do estômago, duodeno ou jejuno proximal, sendo relatados casos no divertículo de Meckel, vesícula biliar, ductos biliares e papila maior ou menor^{1,2,7}.

O diagnóstico ocorre de forma incidental durante endoscopia, observando-se nodulação com umbilicação central. À ecoendoscopia, observam-se lesões heterogêneas hipocogênicas ou de ecogenicidade intermediária, relacionadas à terceira ou quarta camadas. Estruturas ductais podem ser observadas, como áreas anecoicas internamente à lesão^{2,7}.

O diagnóstico histológico é feito com amostras retiradas de camadas profundas de ressecção submucosa ou com uso de agulha fina guiada por ecoendoscopia^{7,8}.

Varizes

São vasos do sistema venoso relacionados à hipertensão portal ou sistema venoso esplênico, podendo

ser visibilizados no esôfago, estômago, duodeno e reto. As varizes gástricas podem ser confundidas com pregas espessadas ou lesões subepiteliais².

Ao estudo ecográfico, são estruturas anecoicas com origem na lâmina própria ou submucosa. O estudo com "Doppler" detecta a presença de fluxo sanguíneo que pode diferenciar a varizes de outras lesões anecoicas, como cistos (Figura 4).

Durante o estudo de varizes de pequeno calibre, o aparelho de ecoendoscopia ou o balão podem comprimir o vaso, prejudicando a avaliação. Nestes casos, o uso de miniprobe (colocado através do canal de trabalho do aparelho) permite boa avaliação da varize pois não há não compressão do vaso dilatado^{2,3}.

Endometriose

A forma intestinal desta doença ginecológica pode comprometer qualquer camada da parede do trato gastrointestinal sendo que o comprometimento da mucosa é raro, com biópsias, geralmente, negativas. *Dentre os achados do exame endoscópico que sugerem invasão da parede intestinal por endometriose, são descritos abaulamentos, angulação fixa, deformidade lobulada, espessamento de pregas, estenoses e congestão mucosa. A ecoendoscopia representa método complementar de elevada acurácia e alto valor preditivo positivo na sua confirmação diagnóstica. No exame, observa-se lesão hipocogênica e heterogênea que pode comprometer desde a serosa até a mucosa do órgão*^{13,14}.

DISCUSSÃO

A ultrassonografia endoscópica é o método de imagem com maior acurácia no diagnóstico da camada da parede gástrica comprometida por lesões ou massas, além de estudar a ecogenicidade da lesão, o que ajuda no diagnóstico diferencial³.

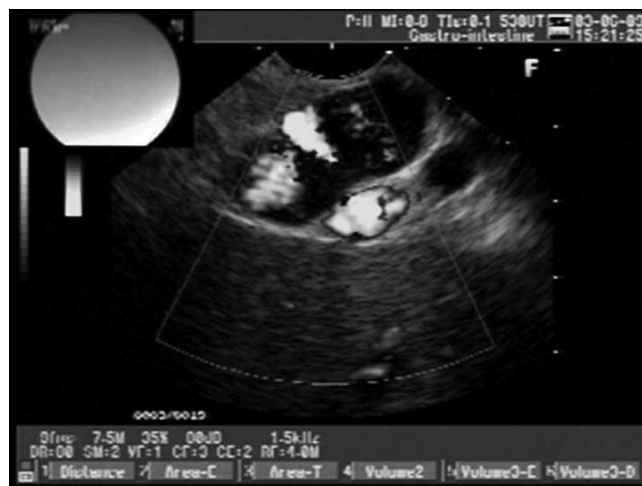

Figura 4 – Ecoendoscopia nas varizes gastroesofágicas com estudo Doppler.

Segundo o I Consenso Brasileiro de Ecoendoscopia, o EUS tem acurácia próxima a 100% no diagnóstico diferencial de lesão subepitelial e compressão extrínseca de esôfago, estômago e duodeno¹⁵.

Outros exames de imagem, como a ultrassonografia transabdominal, a tomografia computadorizada e a ressonância magnética, estão indicados no estudo de estruturas situadas fora de sua parede, porém não fazem distinção entre lesões pertencentes à própria parede do trato digestório^{4,12}.

No caso das lesões com comportamento maligno, por exemplo, os GIST, vários estudos têm por objetivo caracterizar melhor seus achados ecoendoscópicos que são preditores de malignidade^{6,11}.

Kim *et al.*, em estudo comparando leiomomas e GIST, analisaram os achados endossônográficos de tumores mesenquimais que tiveram diagnósticos confirmados por biópsias. Após a imunoistoquímica, foram estudados sete casos de leiomioma e 46 de GIST. Os achados de heterogenicidade, áreas hiperecogênicas, halo marginal e maior ecogenicidade da lesão em relação à muscular própria foram mais frequentes nos GIST. A presença de, pelo menos, dois destes sinais apresentou sensibilidade de 89,1% e especificidade de 85,7% como preditores de GIST¹¹.

Além disso, o diâmetro das lesões maior que 35mm representou achado preditor de malignidade, recomendando-se o tratamento cirúrgico¹¹.

A ecoendoscopia possibilita a visibilização de várias lesões que não são comumente observadas como pólipos fibrovasculares do esôfago, pólipos fibrosos inflamatórios, linfangiomas, pneumatose cística, pregas espessadas, fibromas, hiperplasia de glândulas de Brunner, hematomas de parede intestinal e hemangiomas do esôfago^{2,15,16}.

O acompanhamento das lesões subepiteliais por ecoendoscopia, pacientes com lesões de até 20mm de diâmetro mostrou que raramente existe aumento significativo do seu tamanho ou alterações do padrão ecográfico em período inferior a dois anos^{12,17}.

CONSIDERAÇÕES FINAIS

A ecoendoscopia é um método seguro e detalhado sendo considerado o melhor exame de imagem para avaliação de lesões subepiteliais do trato digestório.

As lesões hipoeecogênicas situadas na terceira e quarta camadas (por exemplo, os GIST) estão relacionadas com índices mais baixos de acurácia deste método.

A ultrassonografia endoscópica representa grande avanço para avaliação e diagnóstico definitivo de lesão subepitelial, e complementar a outros métodos para o tratamento.

ABSTRACT

Injury or bulging subepithelial mucosal lesions are covered with normal mucosa, usually asymptomatic. Most are diagnosed in radiology or endoscopy, which may correspond to any layer of the body wall (intramural) or non-belonging to the wall (extramural). This article describes studies for analysis of endoscopic ultrasonography (EUS) as a diagnostic method with high accuracy on the finding of subepithelial lesion. The authors review the literature on the endoscopic ultrasound features of subepithelial lesions and differentiation in intra- or extramural, source layer, echogenicity, vascularity, size and margins, fine needle aspiration (FNA) and needle biopsies of type "trucut" for histological analysis. The EUS has the best combination of accuracy in the diagnosis of gastrointestinal wall layer compromised by lesions or masses, besides studying the echogenicity of the lesion, which helps in differential diagnosis. EUS is safe and detailed, considered the best imaging for definitive diagnosis and therapeutic planning of subepithelial lesions.

Key words: Wounds and injuries. Diagnosis. Gastrointestinal tract. Endoscopy, digestive system. Endosonography.

REFERÊNCIAS

- Hwang JH, Saunders MD, Rulyak SJ, Shaw S, Nietsch H, Kimmey MB. A prospective study comparing endoscopy and EUS in the evaluation of GI subepithelial masses. *Gastrointest Endosc.* 2005;62(2):202-8.
- Ardeng JC. Ecoendoscopia na prática da gastroenterologia. São Paulo: Sarvier; 2007.
- American Gastroenterological Association Institute. American Gastroenterological Association Institute medical positions statement on the management of gastric subepithelial masses. *Gastroenterology.* 2006;130(7):2215-6. Erratum in: *Gastroenterology.* 2006;131(2):687.
- Gress F, Schmitt C, Savides T, Faigel DO, Catalano M, Wassef W, et al. Interobserver agreement for EUS in the evaluation and diagnosis of submucosal masses. *Gastrointest Endosc.* 2001;53(1):71-6.
- Zakai DM, Snady H, Harriette Paradiso BS, Agarwal B. Accurate diagnosis of gastrointestinal (GI) submucosal (SM) lesions with endoscopic ultrasound (EUS) and histology. *Am J Gastroenterol.* 2000;95:2644.
- Shah P, Gao F, Edmundowicz SA, Azar RR, Early DS. Predicting malignant potential of gastrointestinal stromal tumors using endoscopic ultrasound. *Dig Dis Sci.* 2009;54(6):1265-9.
- Choi KD, Song HJ, Lee GH, Jung HY, Seo DW, Lee SK, et al. Role of endoscopic ultrasonography in pathologic diagnosis of upper gastrointestinal subepithelial lesions. *Gastrointest Endosc.* 2007;65(5):AB204.
- Rösch T, Kapfer B, Will U, Baronius W, Strobel M, Lorenz R, et al. Accuracy of endoscopic ultrasonography in upper gastrointestinal

- submucosal lesions: a prospective multicenter study. *Scand J Gastroenterol.* 2002;37(7):856-62.
9. Chak A, Canto MI, Rösch T, Dittler HJ, Hawes RH, Tio TL, et al. Endosonographic differentiation of benign and malignant stromal cell tumors. *Gastrointest Endosc.* 1997;45(6):468-73.
 10. Palazzo L, Lanadi B, Cellier C, Cuillerier E, Roseau G, Barbier JP. Endosonographic features predictive of benign and malignant gastrointestinal stromal cell tumours. *Gut.* 2000;46(1):88-92.
 11. Kim GH, Park do Y, Kim S, Kim DH, Kim DH, Choi CW, et al. Is it possible to differentiate GISTs from gastric leiomyomas by EUS? *World J Gastroenterol.* 2009;15(27):3376-81.
 12. Rader AE, Avery A, Wait CL, McGreevey LS, Faigel D, Heinrich MC. Fine-needle aspiration biopsy diagnosis of gastrointestinal stromal tumors using morphology, immunocytochemistry, and mutational analysis of c-kit. *Cancer.* 2001;93(4):269-75.
 13. Ribeiro PAAG, Aoki T, Assef MS, Nakabubo S, Rossini L. The echologic classification for deep pelvic endometriosis. *Gastrointest Endosc.* 2002;56(4):S133.
 14. Colaiácovo R. A importância do exame proctológico e da colonoscopia total em pacientes portadoras de endometriose pélvica profunda [mestrado]. São Paulo: Faculdade de Ciências Médicas da Santa Casa de São Paulo; 2008.
 15. Maluf-Filho F, Dotti CM, Farias AQ, Kupski C, Chaves DM, Artifon E, et al. I Consenso Brasileiro de Ecoendoscopia. *Arq Gastroenterol.* 2007;44(4):353-8.
 16. Motoo Y, Okai H, Ohta H, Satomura Y, Watanabe H, Yamakama O, et al. Endoscopic ultrasonography in the diagnosis of extraluminal compressions mimicking gastric submucosal tumors. *Endoscopy.* 1994;26(2):239-42.
 17. Krstiæ M, Pesko P, Pavloviæ A, Tomiæ D, Micev M, Krstiæ S, et al. The role of endoscopic ultrasound (EUS) in differential diagnosis of subepithelial oesophago-gastric lesions. *Acta Chir Iugosl.* 2005;52(1):101-8.

Recebido em 14/03/2012

Aceito para publicação em 18/05/2012

Conflito de interesse: nenhum

Fonte de financiamento: nenhum

Como citar este artigo:

Almeida FFN, Henn VL, Caetano A, Batigália F, Funes HLX. Ecoendoscopia nas lesões subepiteliais do trato digestório. *Rev Col Bras Cir.* [periódico na Internet] 2012; 39(5). Disponível em URL: <http://www.scielo.br/rcbc>

Endereço para correspondência:

Hamilton Luiz Xavier Funes

E-mail: hfunes@westnet.com.br