

ROSÂNGELA DE FÁTIMA
DO NASCIMENTO E SILVA¹

LUCILENE SILVA RUIZ E RESENDE²

BRUNO RABELO CARDOSO³

JOÉLCIO FRANCISCO ABBADÉ⁴

JOSÉ CARLOS PERAÇOLI⁵

Significado da presença de esquizócitos no sangue periférico de gestantes com pré-eclâmpsia

Ming of the presence of schistocytes in blood smear of preeclamptic pregnant women

Artigos originais

Palavras-chave

Pré-eclâmpsia
Síndrome HELLP
Hemólise
Contagem de eritrócitos
Eritrócitos/pathologia

Keywords

Pre-eclampsia
HELLP syndrome
Hemolysis
Erythrocytes count
Erythrocytes/pathology

Resumo

OBJETIVO: avaliar o significado da presença de esquizócitos em esfregaço de sangue periférico de gestantes com pré-eclâmpsia, identificando-os e correlacionando-os com outros marcadores de hemólise e da gravidade da doença. **MÉTODOS:** foram avaliadas 76 lâminas de esfregaço de sangue periférico de gestantes portadoras de pré-eclâmpsia. Após a realização do esfregaço, as lâminas foram submetidas ao corante de Leishman e armazenadas até a leitura, feita em microscópio modelo DLMB, da marca Leica, com aumento de 40 vezes e imersão em óleo. O microscópio era dotado de software Qwin Lite 2.5, que permitia gravar as imagens dos campos escolhidos em CD-ROM. Em cada lâmina foram contados dez campos com aproximadamente 100 eritrócitos. Foi considerada presença de esquizócitos (fragmento irregular ou em forma de capacete, de mordida ou triângulo) quando a porcentagem dos mesmos era maior ou igual que 0,2%. A presença de esquizócitos foi correlacionada com outros marcadores de hemólise (hemoglobina, bilirrubina total, desidrogenase láctica e reticulócitos), marcadores da pré-eclâmpsia (proteinúria e número de plaquetas) e com a gravidade da pré-eclâmpsia. Para análise estatística foi utilizado o programa Statistical Package in Social Science (SPSS), versão 10.0, com valor de $p < 0,05$. **RESULTADOS:** os esquizócitos estiveram presentes em 31,6% das gestantes com pré-eclâmpsia, sendo que na maioria (75%) dos esfregaços de sangue havia três ou quatro esquizócitos. Não houve correlação entre a presença de esquizócitos e outros marcadores de hemólise, marcadores da pré-eclâmpsia e a gravidade da doença. **CONCLUSÕES:** os esquizócitos foram identificados em pequeno número e em menos que um terço das gestantes com pré-eclâmpsia. Não houve correlação com outros parâmetros marcadores de hemólise ou com a gravidade da doença. Assim, a presença de esquizócitos não é um marcador da evolução clínica da pré-eclâmpsia.

Abstract

PURPOSE: to evaluate the significance of schizocytes presence in peripheral blood smear of pregnant women with pre-eclampsia, identifying and correlating them with other markers of hemolysis and of the disease severity. **METHODS:** Seventy six glass slides of peripheral blood smear of pregnant women with pre-eclampsia have been evaluated. After the smear, the slides have been stained with Leishman's dye and stored till they were examined with a Leica, model DLMB microscope, provided with the Qwin Lite 2.5 software that made it possible to record the images of selected fields in CD-ROM. Ten fields with approximately 100 erythrocytes were counted in each glass slide. Schizocytes (irregular fragment or helmet-shaped, bite-shaped or triangular) were considered as present, when their percentage was equal or higher than 0.2%, their presence being correlated with other hemolysis markers (hemoglobin, total bilirubin, lactic deshydrogenase and reticulocytes), pre-eclampsia markers (proteinuria and platelet number). The Statistical Package in Social Science for Windows (SPSS), 10.0 version has been used for statistical analysis, at $p < 0.05$. **RESULTS:** schizocytes have been present in 31.6% of the pregnant women with pre-eclampsia. In most (75%) of the blood smears there have been three or four schizocytes. There has been no correlation between schizocyte presence and any other hemolysis marker, any pre-eclampsia marker or disease severity. **CONCLUSIONS:** schizocytes have been identified in a small number and in less than a third of the pregnant women with pre-eclampsia. There has been no correlation with other hemolysis marker parameters or with the disease severity. This way, the presence of schizocytes is not a marker of the clinical evolution of pre-eclampsia.

Correspondência:

José Carlos Peraçoli
Rua Doutor Cardoso de Almeida, 1.613 – apto. 602
CEP 18602-130 – Botucatu/SP
Fone: (14) 3811-6227/Fax: 3882-1933
E-mail: jperacoli@uol.com.br

Recebido

23/6/08

Aceito com modificações

20/7/08

Maternidade do Hospital das Clínicas da Faculdade de Medicina de Botucatu da Universidade Estadual Paulista "Júlio de Mesquita Filho" – UNESP – Botucatu (SP), Brasil.

¹ Pós-graduanda do Programa de Ginecologia, Obstetrícia e Mastologia do Departamento de Ginecologia e Obstetrícia da Faculdade de Medicina de Botucatu da Universidade Estadual Paulista "Júlio de Mesquita Filho" – UNESP – Botucatu (SP), Brasil.

² Professora-assistente e Doutora do Departamento de Clínica Médica da Faculdade de Medicina de Botucatu da Universidade Estadual Paulista "Júlio de Mesquita Filho" – UNESP – Botucatu (SP), Brasil.

³ Residente do Departamento de Ginecologia e Obstetrícia da Faculdade de Medicina de Botucatu da Universidade Estadual Paulista "Júlio de Mesquita Filho" – UNESP – Botucatu (SP), Brasil.

⁴ Professor-assistente e Doutor do Departamento de Ginecologia e Obstetrícia da Faculdade de Medicina de Botucatu da Universidade Estadual Paulista "Júlio de Mesquita Filho" – UNESP – Botucatu (SP), Brasil.

⁵ Professor Adjunto do Departamento de Ginecologia e Obstetrícia da Faculdade de Medicina de Botucatu da Universidade Estadual Paulista "Júlio de Mesquita Filho" – UNESP – Botucatu (SP), Brasil.

Introdução

Entre os tipos de hipertensão presentes na gravidez, merece destaque a pré-eclâmpsia, uma vez que, isolada ou superposta à hipertensão arterial crônica, determina os piores resultados maternos e perinatais¹. Entre as principais complicações da pré-eclâmpsia estão a eclâmpsia e a síndrome HELLP, esta definida pela presença de hemólise (H=hemolysis), níveis elevados de enzimas hepáticas (EL=elevated liver enzymes) e contagem baixa de plaquetas (LP=low platelets count). Embora descrita na literatura há décadas²⁻⁵, só em 1982 Weinstein⁶ designou essa manifestação da pré-eclâmpsia grave pela sigla HELLP. Sua fisiopatologia é caracterizada por anemia hemolítica intravascular microangiopática, que pode se agravar e desencadear graus variados de coagulação intravascular disseminada^{7,8}.

Esta síndrome acomete de 2 a 12% das pacientes com pré-eclâmpsia grave⁹ e a variação na incidência decorre da utilização de diferentes critérios diagnósticos^{5,10,11}. Na literatura não existe unanimidade em relação aos valores dos parâmetros laboratoriais que definem a síndrome HELLP. Assim, Sibai¹⁰ e Audibert et al.¹² propuseram uma padronização para os mesmos, que foi adotada pelo Ministério da Saúde¹³, em que se define a hemólise pela redução do hematócrito, identificação de esquizócitos no esfregaço de sangue periférico, elevação da bilirrubina sérica total ($\geq 1,2$ mg%) e aumento da desidrogenase láctica sérica (≥ 600 UI/L). Elevação das transaminases hepáticas é definida por valor mínimo da transaminase glutâmico-oxalacética de 70 UI/L e plaquetopenia pelo número de plaquetas inferior a $100.000/\text{mm}^3$.

Entretanto, os tratados de hematologia se definem laboratorialmente hemólise pela redução do número dos eritrócitos sangüíneos e hemoglobina, ocorrência de reticulocitose no sangue periférico, elevação da bilirrubinemia indireta, elevação da desidrogenase láctica sérica e nos níveis da haptoglobina sérica. Quando a hemólise ocorre no compartimento intravascular, a hemoglobina liberada dos eritrócitos é excretada na urina, provocando hemoglobinúria, que pode resultar em hemossiderinúria. Quando essa hemólise intravascular é do tipo mecânica, como ocorre na forma microangiopática verificada na síndrome HELLP, esquizócitos podem ser detectados no sangue periférico^{14,15}, resultantes de sua passagem pelos vasos sangüíneos constrictos ou que sofreram lesão endotelial e da camada íntima. Em tais lesões também é comum ocorrer deposição de fibrina em grau variável, decorrente de ativação da cascata de coagulação, resultando no consumo dos fatores de coagulação e fibrinogênio. Quando presentes, os depósitos de fibrina intravasculares seccionam os eritrócitos, contribuindo para a hemólise mecânica na microcirculação.

O diagnóstico e controle de gestações complicadas por síndrome HELLP é um dos desafios atuais da prática obstétrica. Como as alterações laboratoriais progridem de modo insidioso até que as plaquetas maternas atinjam valores inferiores a $100.000/\text{mm}^3$, situação em que ocorre rápida deterioração clínica e laboratorial, o diagnóstico precoce da síndrome é difícil¹⁶.

Os relatos da literatura mostrando que as alterações laboratoriais não refletem, proporcionalmente, as lesões histopatológicas do fígado assim como a dificuldade em se prever a evolução da síndrome HELLP reforçam a necessidade de se investigar os casos de pré-eclâmpsia, na tentativa de diagnosticar o início das manifestações da síndrome HELLP e impedir a sua completa instalação.

Os parâmetros laboratoriais habitualmente analisados na síndrome HELLP alteram-se, progressivamente, na doença instalada e em evolução. Embora os esquizócitos se formem no contexto de hemólise mecânica do tipo microangiopática, nem todos os estudos sobre síndrome HELLP efetuam análise desse parâmetro. Quando o consideram, entretanto, sua avaliação se mantém apenas no aspecto qualitativo, caracterizado como presença ou ausência de tais fragmentos de eritrócitos.

Como os esquizócitos podem se originar apenas pela ocorrência do vasoespasm, inclusive na ausência de depósitos de fibrina na superfície endotelial na microcirculação, o estudo desse parâmetro poderia evidenciar, antecipadamente, o comprometimento vascular na pré-eclâmpsia, auxiliando no diagnóstico precoce da síndrome HELLP. Assim, o objetivo do presente estudo foi pesquisar a presença de esquizócitos em esfregaços de sangue periférico de gestantes com pré-eclâmpsia, avaliando o significado clínico desse achado.

Métodos

Foi realizado estudo transversal, prospectivo, analítico e comparativo, sendo que o tamanho amostral foi calculado considerando a incidência de 12% de síndrome HELLP em pré-eclâmpsia grave, o que determinou a necessidade de inclusão de 76 casos.

Fizeram parte do estudo, gestantes com diagnóstico de pré-eclâmpsia leve ou grave, internadas na Maternidade do Hospital das Clínicas da Faculdade de Medicina de Botucatu da Universidade Estadual Paulista "Júlio de Mesquita Filho" (HCFMB-UNESP). Foram ainda considerados critérios de inclusão: a presença de feto único e ausência de doença cardíaca, grandes ou pequenos vasos ou qualquer outra condição clínica que pudesse ocasionar hemólise intravascular do tipo mecânica.

Hipertensão arterial foi definida pelo valor de pressão arterial sistólica ≥ 140 mmHg e/ou diastólica ≥ 90 mmHg. Já a pré-eclâmpsia foi definida quando a gestante, sem

antecedente de hipertensão arterial, se manteve normotensa até a 20ª semana de gestação, manifestando após essa idade gestacional hipertensão arterial associada à proteinúria. A pré-eclâmpsia foi considerada grave quando uma ou mais das seguintes condições esteve presente: pressão arterial $\geq 160 \times 110$ mmHg; proteinúria de pelo menos 2 g em urina de 24 horas; sintomas de eclâmpsia iminente (alterações do sistema nervoso central: cefaléia, obnubilção, torpor, alteração de comportamento; alterações visuais: escotomas, fosfenas, turvação visual, perda da visão; alterações gástricas: náuseas, vômitos, dor no hipocôndrio direito ou epigástrica); eclâmpsia: manifestação de crise convulsiva; síndrome HELLP; oligúria: diurese < 600 mL em 24 horas; cianose; edema agudo de pulmão; restrição de crescimento intra-uterino¹⁷.

Para o diagnóstico de síndrome HELLP, adotou-se a definição laboratorial de hemólise intravascular microangiopática utilizada nos tratados de hematologia (redução dos níveis de hemoglobina e do número dos eritrócitos sangüíneos, reticulocitose no sangue periférico, elevação da bilirrubinemia indireta, elevação da desidrogenase láctica sérica e presença de esquizócitos)^{14,15,18}. Considerou-se anemia, quando o valor de hemoglobina era inferior a 11 g/dL¹⁵. A reticulocitose relativa foi definida pela porcentagem de reticulócitos maior que 1,5% e reticulocitose absoluta se os valores fossem superiores a $120.000/\text{mm}^3$ ^{3,17}. Considerou-se desidrogenase láctica sérica elevada os valores de pelo menos 600 UI/L. Esquizócitos foram definidos como eritrócitos fragmentados, com morfologia irregular ou nas formas de capacete, de mordida ou de triângulo (Figura 1). Foram considerados aumentados quando presentes em número $\geq 0,2\%$ dos eritrócitos analisados^{14,19}. Plaquetopenia foi definida como contagem de plaquetas $\leq 150.000/\text{mm}^3$ ^{3,18}. A elevação das enzimas hepáticas foi definida pela concentração de transaminase glutâmico-oxalacética ≥ 70 UI/L¹⁷.

Para todas as gestantes foram obtidos os seguintes dados: idade, idade gestacional no momento da coleta dos

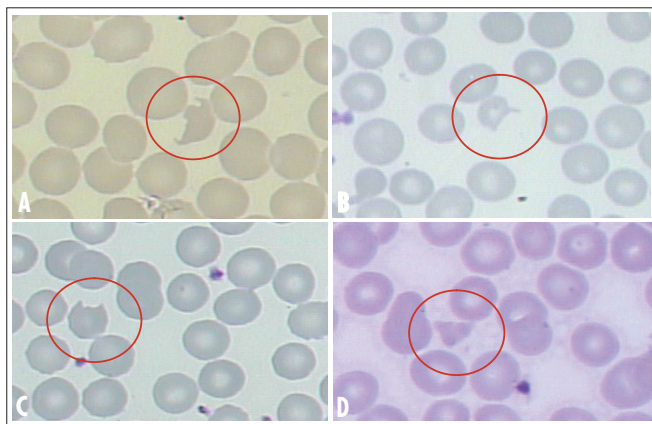


Figura 1 - Esquizócitos observados em esfregaços de sangue periférico nas gestantes portadoras de pré-eclâmpsia (A=fragmento irregular; B=capacete; C=mordida; D=triângulo).

exames laboratoriais, valor da hemoglobina, contagem de reticulócitos, contagem de plaquetas, identificação e contagem de esquizócitos em esfregaço de sangue periférico, valor da bilirrubina sérica total, valor da desidrogenase láctica, valor da proteinúria de 24 horas e da transaminase glutâmico-oxalacética.

A dosagem de hemoglobina (g/dL) e a contagem de reticulócitos (número relativo em % e número absoluto por mm^3) e de plaquetas (mm^3) foram determinadas no Laboratório de Rotina Hematológica do Hemocentro do HCFMB-UNESP, utilizando-se o contador automático Pentra 120 Retic, da ABX-Horiba.

As dosagens de bilirrubina sérica total (mg/dL), de desidrogenase láctica (UI/L) e da concentração de transaminase glutâmico-oxalacética (UI/L) foram feitas pelo método de química seca, no equipamento Vitros, da Johnson & Johnson, no Laboratório de Análises Clínicas do HCFMB-UNESP.

A proteinúria (mg) de 24 horas foi quantificada pelo método de reação colorimétrica vermelho de pirogalol, no equipamento Vitros®, da Johnson & Johnson, no Laboratório de Análises Clínicas do HCFMB-UNESP.

A contagem de esquizócitos foi feita em esfregaços de sangue periférico, em lâmina de vidro para microscopia, no ato da coleta do hemograma. Lâminas previamente imersas em álcool absoluto foram limpas e secas, sendo realizados esfregaços sobre as mesmas, utilizando-se uma gota de sangue periférico isento de anticoagulante. Após secagem ao ar livre, os esfregaços foram submetidos à coloração com corante Leishman a 1,5%. A seguir, uma lâmina de cada paciente foi submetida à escolha dos campos citológicos, selecionados por um único pesquisador, no terço distal do esfregaço corado, onde os eritrócitos não se encontravam sobrepostos.

Em cada lâmina foram selecionados dez campos, com aproximadamente 100 eritrócitos cada, em microscópio marca Leica, modelo DLMB, com objetiva para aumento de 40 vezes, totalizando cerca de 1.000 eritrócitos para análise. O microscópio era dotado de software Qwin Lite 2.5, que permitia gravar as imagens dos campos escolhidos em CD-ROM e posterior análise em microcomputador Pentium IV, utilizando o programa Photo Editor, do Windows XP.

Em cada lâmina, o número de esquizócitos foi calculado como percentual dos eritrócitos analisados, utilizando-se 0,2% como ponto de corte entre artefato ($< 0,2\%$ de esquizócitos) e não artefato ($\geq 0,2\%$ de esquizócitos). Para análise e comparação das variáveis quantitativas, considerando-se a presença de esquizócitos, foram aplicados os testes *t* de Student ou Mann Whitney, na dependência da variabilidade dos resultados. As proporções foram comparadas utilizando-se o teste de χ^2 , com correção de Pearson quando necessário. O nível de significância

estabelecido foi de 5% ($\alpha=0,05$) e para a análise estatística foi utilizado o programa estatístico Statistical Package in Social Science (SPSS), versão 10.5.

O projeto foi analisado pelo Comitê de Ética em Pesquisa da FMB-UNESP, recebendo parecer favorável em 8 de abril de 2002.

Resultados

Foram incluídas, no estudo, lâminas de esfregaços de sangue periférico de 76 gestantes portadoras de pré-eclâmpsia, sendo que as características demográficas destas se encontram na Tabela 1, em que se pode observar o predomínio de gestantes com faixa etária entre 19 e 34 anos, de cor branca, nulíparas e portadoras de pré-eclâmpsia grave.

Na estratificação da população de gestantes portadoras de pré-eclâmpsia, segundo o percentual de esquizócitos no esfregaço de sangue periférico, encontrou-se valor $\geq 0,2\%$ em 24 (31,6%) casos e em 52 (68,4%) casos, o percentual foi $< 0,2\%$. Nas gestantes com percentual de esquizócitos $< 0,2\%$, a variação foi de 0 a 0,19%, com média de 0,07%. Nas gestantes com percentual de esquizócitos $\geq 0,2\%$, a variação foi de 0,22 a 1,07%, com média de 0,38%.

Na Tabela 2, encontram-se expressos o valor médio e o desvio padrão dos parâmetros laboratoriais avaliados na amostra, estratificada segundo a presença de esquizócitos em porcentagem $\geq 0,2$ e $< 0,2\%$.

Os dois grupos de gestantes foram analisados em relação à gravidade da pré-eclâmpsia, ao valor da proteinúria de 24 horas e em relação a parâmetros laboratoriais – indicadores de hemólise intravascular microangiopática (concentração da hemoglobina, número relativo e absoluto de reticulócitos, concentração da bilirrubina sérica total, concentração sérica da desidrogenase láctica, concentração sérica da transaminase glutâmico-oxalacética e contagem de plaquetas). Os resultados observados se encontram na Tabela 3.

No entanto, tanto na Tabela 2 quanto na Tabela 3 nenhum dos parâmetros laboratoriais analisados mostrou diferença significativa quando comparadas as gestantes estratificadas, segundo o percentual de esquizócitos.

Discussão

Na definição de síndrome HELLP, o H do acrônimo representa hemólise, ou seja, caracteriza a anemia hemolítica intravascular microangiopática presente nessa entidade clínica. No estudo de Weinstein⁶, o diagnóstico foi confirmado pelo exame de esfregaços de sangue periférico das gestantes, nos quais se observaram eritrócitos crenados, contraídos ou distorcidos, *burr cells* (eritrócitos contraídos com espículas regularmente distribuídas em sua superfície) e/ou fragmentos de eritrócitos pequenos

Tabela 1 - Características demográficas da população de gestantes portadoras de pré-eclâmpsia

Características		n	%
Faixa etária (anos)	<19	18	23,7
	19-34	47	61,8
	>34	11	14,5
Cor	Branca	72	94,7
	Não branca	4	5,3
Paridade	Nulípara	55	72,4
	Múltipara	21	27,6
Pré-eclâmpsia	Leve	31	40,8
	Grave	45	59,2

Tabela 2 - Parâmetros laboratoriais avaliados nas 76 gestantes portadoras de pré-eclâmpsia, estratificadas segundo a presença de esquizócitos em concentração $\geq 0,2\%$ e $< 0,2\%$

Parâmetro laboratorial	Esquizócitos	
	$\geq 0,2\%$	$< 0,2\%$
Hemoglobina (g/dL)	11,1 \pm 1,1	12,0 \pm 1,5
Reticulócitos (%)	2,10 \pm 0,78	1,89 \pm 0,65
Reticulócitos (valor absoluto/mm ³)	65.988 \pm 48.428	70.025 \pm 33.820
Bilirrubina total (mg/dL)	0,28 \pm 0,17	0,28 \pm 0,16
Desidrogenase láctica (UI/L)	235 \pm 118	242 \pm 134
Plaquetas (x10 ³ /mm ³)	222 \pm 55	203 \pm 52
TGO (UI/L)	16	19
	(6-164)	(4-85)
Proteinúria (mg/24 horas)	1.100	780
	(300-18.600)	(300-10.800)

Os valores estão expressos em média \pm desvio padrão ou em mediana (valores mínimo e máximo entre parênteses).

Tabela 3 - Análise da gravidade da pré-eclâmpsia e quantificação de parâmetros laboratoriais das 76 gestantes, segundo estratificação quanto à porcentagem de esquizócitos presentes no sangue periférico das mesmas

Parâmetros		Esquizócitos			
		$\geq 0,2\%$		$< 0,2\%$	
		n	%	n	%
Classificação da pré-eclâmpsia	Grave	12	50	19	36,5
	Leve	12	50	33	63,5
Proteinúria 24horas	$\geq 2g$	08	33,3	17	32,7
	$< 2g$	16	66,7	35	67,3
Transaminase glutâmico-oxalacética	≥ 70 UI/L	1	4,2	02	3,9
	< 70 UI/L	23	95,8	50	96,1
Hemoglobina	< 11 g/dL	10	41,7	14	26,9
	≥ 11 g/dL	14	58,3	38	73,1
Reticulócitos (número relativo)	$\geq 1,5\%$	13	72,2	34	73,9
	$< 1,5\%$	05	27,8	12	26,1
Reticulócitos (número absoluto)	$\geq 120.000/mm^3$	2	11,1	2	4,3
	$< 120.000/mm^3$	16	88,9	45	95,7
	$\geq 1,2$ mg%	0	–	0	–
Bilirrubina total	$< 1,2$ mg%	24	100	52	100
	$\geq 1,2$ mg%	0	–	0	–
Desidrogenase láctica	≥ 600 UI/L	1	4,2	1	1,9
	< 600 UI/L	23	95,8	51	98,1
Contagem de plaquetas	$< 150.000/mm^3$	1	4,2	8	15,4
	$\geq 150.000/mm^3$	23	95,8	44	84,6

e com forma irregular (esquizócitos), além da verificação de policromasia (basofilia verificada nos eritrócitos circulantes que, geralmente, correspondem a reticulócitos). Dos 29 casos de pré-eclâmpsia analisados pelo autor, 28 apresentavam tais anormalidades no esfregaço de sangue periférico.

No presente estudo, em 31,6% das gestantes, os esquizócitos foram encontrados em percentual maior do que o estabelecido como artefato e não apresentaram correlação com a gravidade da pré-eclâmpsia, com outros marcadores de hemólise ou com os níveis séricos de transaminase glutâmico-oxalacética. A análise das publicações sobre síndrome HELLP, subseqüentes a de Weinstein⁶, mostra que a maioria não valoriza as alterações morfológicas dos eritrócitos no esfregaço de sangue periférico. Assim, entre 52 trabalhos analisados, apenas 18 incluem análise de esquizócitos na avaliação da hemólise, designando os achados citológicos como presença de esquizócitos (fragmentos de eritrócitos), *burr cells* (também chamados de equinócitos), poiquilocitose (variação na forma dos eritrócitos que, por definição, inclui as formas anteriormente citadas), anisocitose (variação no tamanho dos eritrócitos) e policromasia²⁰; presença de eritrócitos triangulares, equinócitos ou *burr cells* e esferócitos¹⁰; presença de células em forma de capacete²¹ e, simplesmente, presença de esquizócitos²²⁻²⁴.

Os esquizócitos presentes nas síndromes de fragmentação de eritrócitos, e que as diferenciam de outras anemias hemolíticas adquiridas, podem ter a forma de crescente, capacete, triângulo ou microesferócito²⁴. Salienta-se que a quantificação precisa de esquizócitos é difícil de ser estabelecida, devido à ausência de definição adequada para caracterizá-los e que permita padronização na sua identificação²⁵. Não existe, também, consenso quanto à metodologia a ser utilizada para se efetuar sua quantificação, que vai desde a padronização da região do esfregaço onde a contagem deve ser estabelecida, até o número total de eritrócitos que devem ser analisados. Acrescente-se a isso a dificuldade na seleção dos campos com quantidade homogênea de eritrócitos, bem como o grau de experiência do observador em identificar e contar esquizócitos. Fundamentados nessas incertezas, em um estudo, um questionário e lâminas de esfregaços de sangue periférico foram submetidos a um grupo de especialistas e não especialistas em citologia hematológica, para que definissem os esquizócitos e os contassem²⁶, porém não houve unanimidade na definição de esquizócitos. Para 100% dos especialistas, entretanto, os eritrócitos em capacete foram considerados como esquizócitos, sendo os eritrócitos crenados rejeitados por todos. Os eritrócitos triangulares também foram considerados esquizócitos por 90% dos especialistas, entretanto, outras formas foram alvo de controvérsia. No geral, houve concordância de respostas

em mais de 3/4 dos participantes em se identificarem como esquizócitos os eritrócitos em forma de capacete, mordida ou triângulo, e em não se identificarem como esquizócitos os eritrócitos crenados ou espiculados.

Quando se analisam diferentes áreas de lâminas de esfregaços de sangue periférico, para contagem de esquizócitos, obtêm-se resultados divergentes, a saber: a área rotineiramente utilizada para contagem diferencial de leucócitos, em que os eritrócitos geralmente não se sobrepõem; a área próxima da cauda da distensão, na qual os eritrócitos tendem a apresentar orientação linear, e a porção mais fina do esfregaço, com separação de traços sangüíneos. Os esquizócitos típicos não se distribuíam igualmente em todo o esfregaço, mudando de tamanho e de forma ao longo do mesmo. Próximo ao final do esfregaço, muitos esquizócitos se apresentavam como células irregularmente contraídas ou como microesferócitos, enquanto a porção mais caudal do mesmo continha, unicamente, microesferócitos. Os autores enfatizam a dificuldade para identificar os esquizócitos e os microesferócitos devido à distribuição heterogênea dos mesmos ao longo do esfregaço.

Além de toda a dificuldade metodológica para se contar esquizócitos, também é sugerido que, em pacientes com função esplênica normal, o baço poderia ativar rapidamente sua função de remodelação celular, removendo os eritrócitos anormais da circulação, antes que os mesmos pudessem ser observados no sangue periférico²⁷. Assim, com diferentes morfologias de eritrócitos incluídas sob a denominação de esquizócitos e com tantas outras variáveis interferindo na sua identificação e quantificação, a literatura menciona diferentes percentuais desse achado, em esfregaço de sangue periférico de pacientes com pré-eclâmpsia: 96,6⁶, 79²⁴, 44²⁸ e 16,1%²¹.

No presente estudo, em que todas as gestantes eram portadoras de pré-eclâmpsia e os esquizócitos foram identificados como fragmentos irregulares de eritrócitos ou como eritrócitos em forma de capacete, mordida, ou triângulo, em apenas 31,6% dos esfregaços de sangue periférico o percentual desse achado foi superior a 0,2. Isto significou a presença de, pelo menos, três esquizócitos em 1.000 eritrócitos analisados, sendo que o maior número encontrado foi 11 esquizócitos em 1.000 eritrócitos, num único caso. Nenhum trabalho da literatura obstétrica, que inclui a presença de esquizócitos no diagnóstico de hemólise microangiopática, menciona a quantificação de tais células, fazendo apenas referência a sua presença ou ausência.

É sabido que, num contexto patológico, os esquizócitos se formam nas hemólises mecânicas intravasculares, associadas a anormalidades do coração e patologias de grandes ou de pequenos vasos, sendo que estas são designadas microangiopatias, nas quais se observa a anemia

hemolítica intravascular microangiopática, incluindo várias condições clínicas como a síndrome hemolítico-urêmica, a púrpura trombocitopênica trombótica, os carcinomas disseminados, tratamento quimioterápico, hipertensão arterial maligna, coagulação intravascular disseminada, infecções, hemangiomas e complicações da gestação, como a púrpura trombocitopênica trombótica da gravidez, a síndrome hemolítico-urêmica pós-parto, a pré-eclâmpsia e a síndrome HELLP²⁵. De todas estas condições, as pacientes do presente estudo apresentavam apenas a pré-eclâmpsia, como possível causadora de esquizócitos na circulação.

A presença de fragmentação dos eritrócitos, em número maior do que aquele definido como limite superior do que é considerado artefato, identifica a presença de hemólise e espera-se que outros parâmetros indicadores da mesma estejam concomitantemente alterados. Espera-se ainda que as gestantes, supostamente em hemólise, pertençam principalmente ao grupo de pré-eclâmpsia grave. No presente estudo, entretanto, a presença de pelo menos 0,2% de esquizócitos não teve relação com os critérios de gravidade da pré-eclâmpsia ou com lesão hepática. Não houve correlação entre quantidade aumentada de esquizócitos e quaisquer dos parâmetros analisados, incluindo aqueles que definem laboratorialmente a hemólise. Sibai¹⁰ recomenda que, na presença de esquizócitos em esfregaços de sangue periférico, há necessidade de verificação de

alteração de bilirrubinas e da desidrogenase láctica séricas para o diagnóstico de hemólise.

Embora os parâmetros laboratoriais relacionados à hemólise, e que foram analisados no presente estudo, possam ser úteis no diagnóstico de lise de eritrócitos²⁹, nenhum deles mostra-se específico para essa condição clínica. Para esses autores, o marcador mais sensível da hemólise é a dosagem da haptoglobina sérica, já que a redução dos seus níveis têm sido observada em todos os casos de síndrome HELLP^{28,30}. Outros propõem a dosagem de haptoglobina e a contagem de reticulócitos como parâmetros mais sensíveis na vigência de quadros hemolíticos³¹. No presente estudo, a contagem de reticulócitos, relativa e absoluta, também não mostrou correlação com a quantidade de esquizócitos circulantes.

Considerando-se a fisiopatologia da hemólise microangiopática, pode-se inferir que os esquizócitos indiquem a manifestação precoce do quadro, podendo anteceder a alteração dos demais parâmetros laboratoriais analisados, particularmente por se tratar de lise parcial dos eritrócitos, com menor extravasamento do conteúdo celular do que aquele que ocorre nas hemólises que lise totalmente os eritrócitos.

Todas as dificuldades técnicas para a contagem de esquizócitos, tão propagadas na literatura, fazem crer que mais trabalhos sejam conduzidos, com grande rigor metodológico, para que conclusões definitivas possam ser alcançadas.

Referências

1. Roberts JM, Pearson GD, Cutler JA, Lindheimer MD; National Heart Lung and Blood Institute. Summary of the NHLBI Working Group on Research on Hypertension during pregnancy. *Hypertens Pregnancy*. 2003;22(2):109-27.
2. Pritchard JA, Weisman R Jr, Ratnoff OD, Vosburgh GJ. Intravascular hemolysis, thrombocytopenia and other hematologic abnormalities associated with severe toxemia of pregnancy. *N Engl J Med*. 1954;250(3):89-98.
3. McKay DG. Hematologic evidence of disseminated intravascular coagulation in eclampsia. *Obstet Gynecol Surv*. 1972;27(6):399-417.
4. Killam AP, Dillard SH, Patton RC, Pederson PR. Pregnancy-induced hypertension complicated by acute liver disease and disseminated intravascular coagulation. Five case reports. *Am J Obstet Gynecol*. 1975;123(8):823-8.
5. Goodlin RC. Severe pre-eclampsia: another great imitator. *Am J Obstet Gynecol*. 1976;125(6):747-53.
6. Weisntein L. Syndrome of hemolysis, elevated liver enzymes, and low platelet count: a severe consequence of hypertension in pregnancy. *Am J Obstet Gynecol*. 1982;142(2):159-67.
7. Oian P, Maltau JM, Abyholm T. HELLP syndrome – a serious complication of hypertension in pregnancy. *Acta Obstet Gynecol Scand*. 1984;63(8):727-9.
8. Van Dam PA, Renier M, Baekelandt M, Buytaert P, Uyttenbroeck F. Disseminated intravascular coagulation and the syndrome of hemolysis, elevated liver enzymes, and low platelets in severe preeclampsia. *Obstet Gynecol*. 1989;73(1):97-102.
9. Hay JE. Liver disease in pregnancy. *Hepatology*. 2008;47(3):1067-76.

10. Sibai BM. The HELLP syndrome (hemolysis, elevated liver enzymes, and low platelets): much ado about nothing? *Am J Obstet Gynecol.* 1990;162(2):311-6.
11. Chandran R, Serra-Serra V, Redman CW. Spontaneous resolution of pre-eclampsia-related thrombocytopenia. *Br J Obstet Gynaecol.* 1992;99(11):887-90.
12. Audibert F, Friedman SA, Frangieh AY, Sibai BM. Clinical utility of strict diagnostic criteria for the HELLP (hemolysis, elevated liver enzymes, and low platelets) syndrome. *Am J Obstet Gynecol.* 1996;175(2):460-4.
13. Ministério da Saúde. *Gestação de alto risco: manual técnico.* 3a ed. Brasília (DF): Ministério da Saúde; 2000. p. 30-2.
14. Lee GR. Hemolytic disorders: general considerations. In: Lee GM, Foerster J, Lukens J, Paraskevas F, Greer JP, Rodgers GM, editors. *Wintrobe's clinical hematology.* 10a ed. Baltimore: Williams & Wilkins; 1999. p. 2738-48.
15. Costa FF. Síndrome hemolítica. Fisiopatologia e clínica. Classificação. In: Zago MA, Falcão RP, Paquini R, editores. *Hematologia. Fundamentos e prática.* São Paulo: Atheneu; 2001. p. 241-8.
16. Magann EF, Roberts WE, Perry KG Jr, Chauhan SP, Blake PG, Martin JN Jr. Factors relevant to mode of preterm delivery with syndrome of HELLP (hemolysis, elevated liver enzymes, and low platelets). *Am J Obstet Gynecol.* 1994;170(6):1828-32.
17. Report of the National High Blood Pressure Education Program Working Group on High Blood Pressure in Pregnancy. *Am J Obstet Gynecol.* 2000;183(1):S1-S22.
18. Perkins SL. Normal blood and bone marrow. Values in human. In: Lee GM, Foerster J, Lukens J, Paraskevas F, Greer JP, Rodgers GM, editors. *Wintrobe's clinical hematology.* 10a ed. Baltimore: Williams & Wilkins; 1999. p. 1109-31.
19. Lesesve JF, Salignac S, Lecompte T. Schistocytes: which definition should be taken and which method should be used to identify and count them? *Ann Biol Clin (Paris).* 2001;59(1):49-52.
20. Morris MW, Davey FR. Basic examination of blood. In: Henry JB, editor. *Clinical diagnosis and management by laboratory methods.* 19th ed. Philadelphia: WB Saunders; 1996. p. 579.
21. Kitzmiller JL, Lang JE, Yelenosky PF, Lucas WE. Hematologic assays in pre-eclampsia. *Am J Obstet Gynecol.* 1974;118(3):362-7.
22. Cunningham FG, Lowe T, Guss S, Mason R. Erythrocyte morphology in women with severe preeclampsia and eclampsia. Preliminary observations with scanning electron microscopy. *Am J Obstet Gynecol.* 1985;153(4):358-63.
23. Nicoloso E, d'Ercole C, Cassel N, Azoulay P, Cravello L, Boubli L, et al. Formes graves de l'hypertension artérielle gravidique. *Rev Fr Gynécol Obstet.* 1994;89(10):476-88.
24. Vasconcellos M, Vianna MAL, Rocco R. Avaliação morfológica das hemácias na pré-eclâmpsia. *Rev Bras Ginecol Obstet.* 1996;18(3):139-43.
25. Foerster J. Síndromes da fragmentação de hemácias. In: Lee GR, Bithell TC, Foerster J, Athens JW, Lukens JN, editores. *Wintrobe hematologia clínica.* São Paulo: Manole; 1998. p. 1329-51.
26. Lesesve JF, Salignac S, Lecompte T. Diagnostic des anémies hémolytiques mécaniques: contribution de l'hémogramme. *Ann Biol Clin (Paris).* 2001;59(5):551-8.
27. Salignac S, Campedel C, Bordigoni P, Lecompte T, Lesesve JF. Est-il possible de compter les schizocytes au moyen d'un logiscel d'analyse d'image? *Ann Biol Clin (Paris).* 2001;59(2):165-8.
28. Wilke G, Rath W, Schutz E, Armstrong VW, Kuhn W. Haptoglobin as a sensitive marker of hemolysis in HELLP syndrome. *Int J Gynaecol Obstet.* 1992;39(1):29-34.
29. Pincus MR. Interpreting laboratory results: reference values and decision making. In: Henry JB, editor. *Clinical diagnosis and management by laboratory methods.* 19th ed. Philadelphia: WB Saunders; 1996. p. 79.
30. Curtin WM, Weinstein L. A review of HELLP syndrome. *J Perinatol.* 1999;19(2):138-43.
31. Paternoster DM, Stella A, Simioni P, Mussap M, Plebani M. Coagulation and plasma fibronectin parameters in HELLP syndrome. *Int J Gynaecol Obstet.* 1995;50(3):263-8.