

Pneumonia intersticial em bovinos associada à ingestão de batata-doce (*Ipomoea batatas*) mofada¹

Rafael A. Fighera², Daniela B. Rozza², José V. Piazer³, Marina V. Copetti⁴, Luiz F. Irigoyen⁵ e Claudio S. L. Barros⁵

ABSTRACT.- Fighera R.A., Rozza D.B., Piazer J.V., Copetti M.V., Irigoyen L.F. & Barros C.S.L. 2003. [Interstitial pneumonia in cattle fed moldy sweet potatoes (*Ipomoea batatas*).] Pneumonia intersticial em bovinos associada à ingestão de batata-doce (*Ipomoea batatas*) mofada. *Pesquisa Veterinária Brasileira* 23(4):161-166. Depto Patologia, Universidade Federal de Santa Maria, 97105-900 Santa Maria, RS, Brasil. E-mail: claudioslbarros@uol.com.br

Cases of respiratory disease were diagnosed in five out of 23 cattle (21.7%) after they were fed moldy damaged sweet potatoes (*Ipomoea batatas*) on a small farm in the county of São Vicente do Sul, state of Rio Grande do Sul, Brazil. Of those five cattle, three died spontaneously and another one was euthanatized for necropsy while showing advanced respiratory clinical signs. The disease manifested itself approximately 24 hours after the ingestion of the sweet potatoes and lasted from 1 to 4 days. Clinical signs included dyspnea (labored breathing and abdominal respiration), tachypnea, extended neck with low carriage of the head and rhythmical flaring of the nostrils. Two cows were necropsied. Necropsy findings included distended pale and rubbery lungs which failed to collapse when the thorax was open, and marked pulmonary interstitial emphysema and edema. Lymphoid hyperplasia was observed in the hilar nodes and spleen. Histologically, the lesions were those of interstitial pneumonia. Alveolar septa were thickened by fibroblasts and inflammatory cells, and there was hypertrophy and hyperplasia of type II pneumocytes; the interlobular septa were distended by edema and emphysema. The culture of the moldy sweet potatoes yielded *Fusarium solani* and *Fusarium oxysporum*.

INDEX TERMS: Toxic diseases, mycotoxicoses, respiratory diseases, interstitial pneumonia, diseases of cattle, sweet potatoes, *Ipomoea batatas*.

RESUMO.- Uma doença respiratória foi diagnosticada em cinco dentre 23 bovinos (21,7%) após terem sido alimentados com batata-doce (*Ipomoea batatas*) mofada em uma pequena propriedade rural em São Vicente do Sul, Rio Grande do Sul, Bra-

sil. Três dos cinco bovinos afetados morreram espontaneamente, e o quarto foi sacrificado para necropsia quando mostrava sinais clínicos respiratórios avançados. A manifestação clínica iniciara cerca de 24 horas após a ingestão das batatas-doces e a evolução clínica foi de 1 a 4 dias. Os sinais clínicos incluíam dispnéia (respiração laboriosa e abdominal), taquipnéia, pescoço estendido com cabeça baixa e dilatação ritmada das narinas. Dois bovinos foram necropsiados. Os achados de necropsia incluíam pulmões distendidos, pálidos e de consistência borrachenta, que não colapsavam quando o tórax era aberto; enfisema e edema acentuados eram evidentes no pulmão. Os linfonodos e o baço apresentavam alterações características de hiperplasia linfóide. Histologicamente, as lesões eram típicas de pneumonia intersticial. Os septos alveolares estavam espessados por fibroblastos e células inflamatórias, havia hipertrofia e hiperplasia de pneumócitos tipo II; os septos interlobulares estavam distendidos por edema e enfisema. A cultura de amostras das

¹Recebido em 28 de maio de 2003.

Aceito para publicação em 24 de junho de 2003.

Trabalho financiado pelo Programa de Apoio a Núcleos de Excelência (PRONEX), Proc. nº 7697102600.

²Programa de Pós-Graduação em Medicina Veterinária, Área de Concentração em Patologia Veterinária, Centro de Ciências Rurais, Universidade Federal de Santa Maria (UFSM), 97105-900, Santa Maria, RS.

³Médico Veterinário, Secretaria da Agricultura do Rio Grande do Sul, Rua Pinheiro Machado 72, 97420-000, São Vicente do Sul, RS.

⁴Laboratório de Pesquisas Micológicas (LAPEMI), UFSM.

⁵Departamento de Patologia, Universidade Federal de Santa Maria, 97105-900 Santa Maria, RS, Brasil. Autor para correspondência. E-mail: claudioslbarros@uol.com.br

batatas-doces mofadas produziu *Fusarium solani* e *F. oxysporum*.

TERMOS DE INDEXAÇÃO: Intoxicações, micotoxicoses, doenças respiratórias, pneumonia intersticial, doenças de bovinos, batata-doce, *Ipomoea batatas*.

INTRODUÇÃO

A batata-doce (*Ipomoea batatas*, Convolvulaceae) é utilizada há vários séculos na alimentação humana e animal. Em muitas regiões do mundo, costuma-se oferecer os tubérculos danificados para animais, principalmente suínos e bovinos (Barrera 1989). Uma doença respiratória associada à ingestão de batata-doce mofada é responsável por um grande número de mortes em bovinos no sul dos Estados Unidos. Essa condição, relatada há mais de 70 anos (Hansen 1928), foi designada inicialmente como adenomatose pulmonar (Monlux et al. 1953, Vickers et al. 1960), enfisema pulmonar (Gibbons 1962) e pneumonia intersticial atípica (Peckham et al. 1972). Desde então, a enfermidade já foi descrita em bovinos do Japão (Wilson et al. 1978), Uruguai (Rivero et al. 1989, Rivero & Feed 1993), Austrália (Hill & Wright 1992) e Brasil (Medeiros et al. 2001) e em suínos da Papua Nova Guiné (Low et al. 1993). Na maioria desses relatos, o fungo contaminante das batatas-doces é *Fusarium solani*, mas um surto de pneumonia intersticial atípica foi descrito em bovinos após a ingestão de feno da leguminosa vulgarmente conhecida como feijão-roxo (*Phaseolus vulgaris*) contaminada pelo fungo *F. semitectum* (Linnabary & Tarrier 1988).

A intoxicação por batata-doce mofada causa anorexia (Hansen 1928), taquipnéia (Hill & Wright 1992), hiperpnéia (Smith & Grooms 2002), taquicardia (Hansen 1928), dispnéia (respiração laboriosa e abdominal) (Linnabary & Tarrier 1988) e tosse (Smith & Grooms 2002), com emissão de grunhidos expiratórios e dilatação ritmada das narinas (Wilson 1973, Peckham et al. 1972). Em alguns casos, pode ocorrer diarreia (Hansen 1928, Monlux et al. 1953), febre leve (Monlux et al. 1953) e enfisema subcutâneo na região do pescoço e paletas (Monlux et al. 1953). Os animais afetados adotam uma posição com pescoço estendido e cabeça baixa (Peckham et al. 1972, Medeiros et al. 2001). Na ausculta torácica, podem ser ouvidos estertores secos (Smith & Grooms 2002). Usualmente, os sinais clínicos iniciam após 24 horas da ingestão das batatas-doces, e a morte ocorre após 2 ou 5 dias (Monlux et al. 1953, Wilson 1973, Smith & Grooms 2002). Tanto a morbidade quanto a letalidade são altas, mas alguns animais podem recuperar-se (Monlux et al. 1953, Vickers et al. 1960, Peckham et al. 1972).

Os achados de necropsia são relacionados ao sistema respiratório e consistem basicamente de edema e enfisema pulmonar (Monlux et al. 1953, Peckham et al. 1972, Doster et al. 1978). São observadas numerosas bolhas de ar no mediastino, que, em alguns casos, estendem-se até o tecido subcutâneo do tórax e pescoço (Wilson 1973, Monlux et al. 1953). Os pulmões não colapsam quando a cavidade torácica é aberta, permanecendo acentuadamente distendidos por ar (Hill & Wright 1992) e com consistência borrachenta (Peckham et al. 1972). Na superfície de corte, os lóbulos

pulmonares estão firmes, vermelhos e separados uns dos outros por edema nos septos interlobulares (Gibbons 1962). Uma consistência "cárnea" é descrita em alguns casos (Monlux et al. 1953).

Microscopicamente, os septos interlobulares estão distendidos por edema e enfisema, e os septos alveolares ficam acentuadamente espessados por células inflamatórias, principalmente macrófagos e linfócitos, embora ocorram também alguns neutrófilos (Doster et al. 1983). Há acentuada hiperplasia de pneumócitos tipo II, o que dá ao órgão um aspecto glandular (Gibbons 1962), e formação de membranas hialinas (Monlux et al. 1953). Nos casos mais avançados, pode-se notar fibrose nos septos alveolares (Wilson 1973).

No presente trabalho, descreve-se um surto de intoxicação por batata-doce (*Ipomoea batatas*) mofada em bovinos no Rio Grande do Sul.

MATERIAL E MÉTODOS

Os dados epidemiológicos e clínicos foram obtidos durante três visitas à propriedade onde ocorreu o surto de intoxicação por batatas-doces mofadas. Dois animais foram necropsiados nessas oportunidades, e fragmentos de vários órgãos foram colhidos de cada animal e processados rotineiramente para histopatologia, com coloração pela Hematoxilina e Eosina (HE). Espécimes de batata-doce foram coletados e examinados pelo Laboratório de Pesquisas Micológicas (LAPEMI) da Universidade Federal de Santa Maria. Para isolamento e identificação dos agentes do mofo, seguiu-se metodologia preconizada (Nelson et al. 1983), suspendendo-se porções de batatas contendo colônias fúngicas em água destilada estéril, inoculando-as em meio de Nash-Snyder e incubando-se a 28 graus centígrados.

RESULTADOS

Epidemiologia

Os casos ocorreram em uma pequena propriedade rural do município de São Vicente do Sul, no Rio Grande do Sul, onde havia 23 bovinos (12 vacas, 6 novilhas e 5 terneiros) mestiços ou cruzas de Holandês e de Jersey, utilizados primariamente para a produção de leite. Os bovinos eram mantidos em campo nativo e recebiam diariamente uma pequena suplementação com raízes de mandioca. Em 8 de setembro de 2002, uma carga de batata-doce foi jogada em um piquete para a alimentação dos 23 bovinos. Essas batatas tinham sido julgadas impróprias para consumo humano e eram armazenadas em um galpão. As batatas estavam visivelmente mofadas (Fig. 1), e um cheiro forte característico exalava do interior do galpão. Os 23 bovinos tiveram acesso irrestrito à suplementação de batata-doce, mas o proprietário não soube informar quanto cada um consumiu, embora tivesse notado que, enquanto muitos animais ingeriam a batata avidamente, alguns poucos evitaram seu consumo. No dia seguinte ao fornecimento das batatas-doces (9 de setembro), dois animais apresentaram sinais clínicos respiratórios e morreram em 10 de setembro. Em 19 de setembro, o proprietário forneceu novamente as batatas-doces aos bovinos. Dessa vez, mais três bovinos adoeceram cerca de um dia após o início da ingestão. Uma vaca morreu 4 dias após o início da ingestão

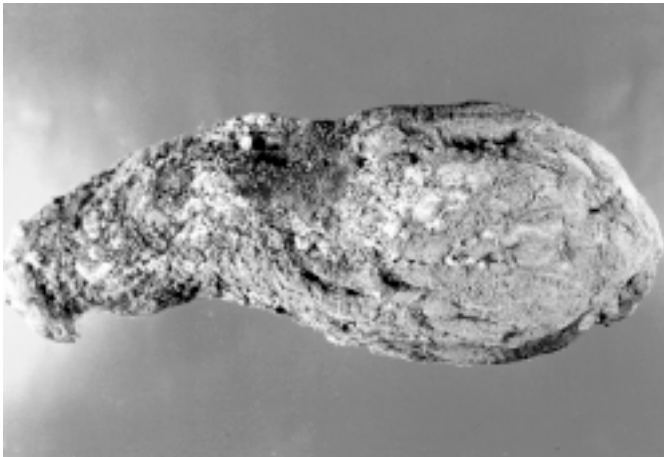


Fig. 1. Espécime de batata-doce (*Ipomoea batatas*) retirada do galpão. Observa-se o mofo, em parte branco e em parte enegrecido, recobrendo a superfície do tubérculo.

(23 de setembro) e foi necropsiada. Em 24 de setembro (5 dias após o início da ingestão das batatas-doces), um bezerro de um ano apresentou acentuados sinais clínicos respiratórios e foi sacrificado para necropsia. Nessa ocasião, foi também examinada uma vaca de 3 anos que apresentava sinais clínicos semelhantes; essa vaca recuperou-se e estava normal quando foi examinada uma semana após.

Sinais clínicos

Os sinais clínicos foram semelhantes para todos os bovinos afetados e incluíam dispnéia (respiração laboriosa e abdominal), taquipnéia (média de 120 movimentos respiratórios por minuto), pescoço estendido com cabeça baixa (Fig. 2) e dilatação ritmada das narinas.

Achados de necropsia e histologia

As alterações encontradas na necropsia foram notavelmente semelhantes. Os pulmões não colapsaram quando a cavidade torácica foi aberta, estavam acentuadamente distendidos por ar e tinham consistência borrachenta. Enfisema subpleural e intersticial era proeminente e caracterizado por fileiras de bolhas de ar que delineavam esses locais. Na superfície de corte, os lóbulos pulmonares eram firmes e vermelhos. Um pontilhado branco multifocal contrastava com a coloração rósea normal, dando um aspecto levemente moteado ao órgão. Os lóbulos eram separados uns dos outros por material gelatinoso amarelo (edema) nos septos interlobulares (Fig. 3). Material semelhante podia ser observado ao redor dos brônquios e bronquíolos, separando essas estruturas do parênquima adjacente. No interior da traquéia e dos brônquios, havia acentuada quantidade de espuma branca.

Os linfonodos mediastínicos estavam aumentados de volume, suculentos ao corte e tinham a cortical espessada por tecido branco-amarelado nodular (hiperplasia reacional). Nódulos brancos de 2 a 3 mm de diâmetro (hiperplasia folicular),



Fig. 2. Bovino com sinais clínicos respiratórios associados à ingestão de batata-doce (*Ipomoea batatas*) mofada. Este animal apresentava dispnéia, taquipnéia e mantinha o pescoço estendido e cabeça abaixada.

salientes na superfície da polpa vermelha, foram também observados no baço.

Microscopicamente, o aspecto do pulmão dos bovinos necropsiados era também praticamente idêntico. Os septos interlobulares estavam distendidos por edema e enfisema (Fig. 4), e os septos alveolares intensamente espessados por fibroblastos, células mononucleares, alguns neutrófilos e edema. O epitélio dos bronquíolos terminais e ductos alveolares estava hiperplásico e hipertrófico: o revestimento dessas últimas estruturas por esse tipo de epitélio dava um aspecto adenomatoso a áreas focais do pulmão (Fig. 5). Grande número de pneumócitos descamados (ocasionalmente formando sincícios) e alguns macrófagos eram observados na luz das vias aéreas e dos alvéolos, e membranas hialinas eram vistas revestindo a luz alveolar. Hiperplasia reacional foi observada nos linfonodos e baço.

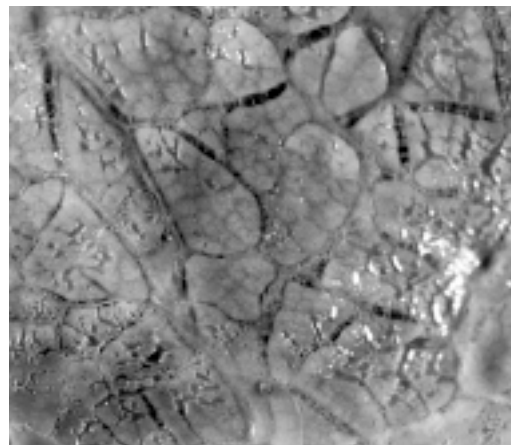


Fig. 3. Superfície de corte do pulmão do bovino com edema e enfisema pulmonar associada à ingestão de batata-doce (*Ipomoea batatas*) mofada. Observe a acentuada distensão dos septos interlobulares por material gelatinoso e amarelo.

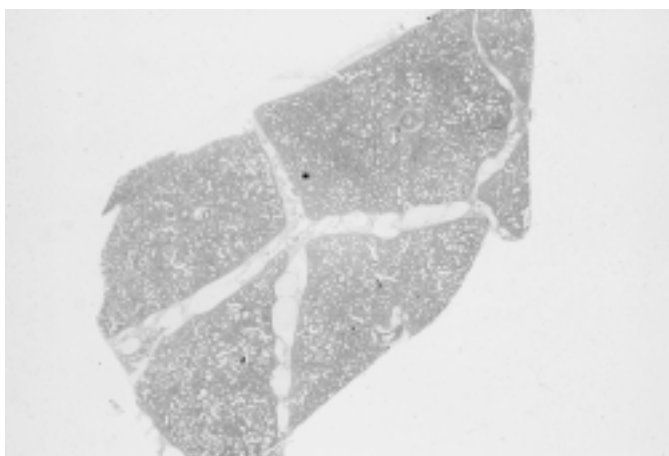


Fig. 4. Aspecto submicroscópico do pulmão do bovino com edema e enfisema pulmonares associados à ingestão de batata-doce (*Ipomoea batatas*) mofada. Observe a acentuada distensão dos septos interlobulares e o aspecto adenomatoso do órgão. HE, obj. 2,5.

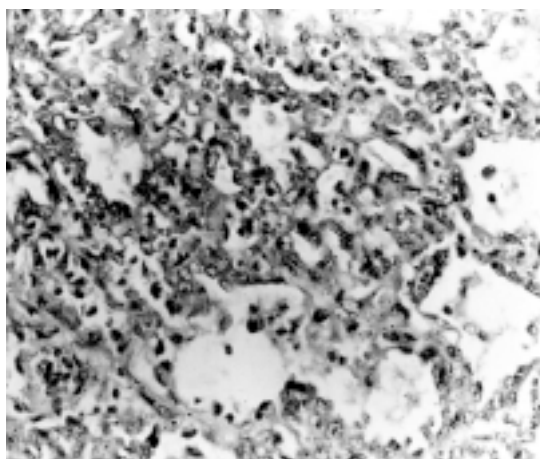


Fig. 5. Aspecto microscópico do pulmão do bovino com edema e enfisema pulmonares associados à ingestão de batata-doce (*Ipomoea batatas*) mofada. Observe os septos alveolares intensamente espessados por células mononucleares, alguns neutrófilos e edema. O epitélio dos ductos alveolares está hiperplásico, o que dá um aspecto adenomatoso ao pulmão. Grande número de pneumócitos descamados e alguns macrófagos são observados na luz dos alvéolos. HE, obj. 25.

Micologia

Desenvolveram-se numerosas colônias de *Fusarium* sp que, após isolamento monospórico, foram transferidas para meio de Ágar-Folhas de Cravo (CLA), para avaliação das características morfológicas da espécie, e concomitantemente para Ágar-Batata (PDA), para observação da velocidade de crescimento e coloração produzida pela colônia. A colônia revelou crescimento rápido em PDA, apresentando abundante micélio aéreo e formação de esporodóquios de coloração creme. Na observação microscópica, a partir da CLA, observaram-se hifas septadas, microconídeos esparsos, monofálides longas e nu-

merosos macroconídeos fusiformes, com parede espessa e célula apical e basal diferenciadas, estruturas compatíveis com *Fusarium solani*. *F. oxysporum* foi também cultivado em menor quantidade.

DISCUSSÃO

A epidemiologia, o quadro clínico, as lesões de necropsia e os achados histopatológicos observados nos animais desse surto são idênticos aos descritos por outros autores para a intoxicação por batata-doce mofada e constituem evidências circunstanciais que permitem o diagnóstico. A reprodução experimental da doença foi tentada em dois bezerros, mas os animais recusaram-se a ingerir os tubérculos. Isso ocorreu porque, por ocasião do início do experimento, as batatas-doces mostravam alto grau de decomposição e exalavam forte odor.

O fornecimento de batatas-doces aos bovinos é um hábito comum em muitas partes do mundo, inclusive na região central do Rio Grande do Sul. Nessa região, que é grande produtora de batata-doce, os animais pastejam em campo nativo e são suplementados periodicamente com raízes (principalmente mandioca) e tubérculos (principalmente batata-doce). Embora essa seja uma prática freqüente, os produtores e os veterinários da região afirmam ser a primeira vez que viram um surto de doença respiratória associada à ingestão de batata-doce. Além disso, os produtores relatam que a contaminação da batata-doce por fungos é um acontecimento raro na região e que provavelmente tenha acontecido em virtude da elevada precipitação pluviométrica ocorrida no município, no inverno de 2002.

A grande maioria dos casos de pneumonia intersticial que ocorre associada à ingestão de batata-doce é causada pela contaminação por *F. solani*. Entretanto, *F. fimbriata* (Wilson 1973) e *F. oxysporum*, dentre vários outros fungos (Wilson 1973, Hill & Wright 1992), já foram isolados de batatas-doces em alguns surtos. Batatas-doces contaminadas por *F. solani* produzem várias toxinas capazes de causar lesão pulmonar em bovinos, ratos, coelhos e cobaias. Essas toxinas são agrupadas sob a denominação "fator de edema pulmonar" ou fitoalexinas e incluem 4-ipomeanol, ipomeamarone e ipomeamaronol (Boyd & Wilson 1972, Wilson 1973, Boyd et al. 1973, Wood & Huang 1975, Hill & Wright 1992, Rivero & Feed 1993). Batatas contaminadas por outros fungos, como *F. fimbriata*, menos comumente isolados de batatas-doces, podem produzir ipomeanine, ácido b-furóico e ácido batático, toxinas que parecem não exercer efeito sobre o pulmão (Wilson 1973). O ipomeamarone têm importante ação antimicrobiana e antihelmíntica (Wilson 1973) e é sintetizado principalmente quando há contato da batata-doce com certas substâncias químicas (p. ex., cloreto de mercúrio e iodoacetato), destruição mecânica do tubérculo ou ataque por insetos (p. ex., *Myzus persicae*) (Wilson et al. 1970, Hill & Wright 1992, Medeiros et al. 2001).

As lesões macroscópicas e histológicas constituem uma característica bastante distinta da intoxicação por batata-doce mofada e, quando associadas aos dados epidemiológicos, permitem o diagnóstico da intoxicação (Dungworth 1993).

Entretanto, existem várias outras causas de pneumonia intersticial que produzem lesões notavelmente semelhantes às aqui descritas. Essas condições são agrupadas sob a denominação geral de “pneumonia intersticial atípica” (PIA). Embora essa alteração tenha sido útil no passado, quando várias causas de PIA ainda não eram conhecidas (Dungworth 1993), o termo tende a ser abandonado, pois essas pneumonias não são mais consideradas atípicas, e não raro se encontram referências de “casos típicos de PIA” (López 1998).

Dentre as várias causas de PIA, que conseqüentemente são os diagnósticos diferenciais da intoxicação por batata-doce mofada, incluem-se: alveolite alérgica extrínseca (pneumonite de hipersensibilidade) (Kerr & Linnabary 1989), edema e enfisema pulmonar agudos dos bovinos (*fog fever*) (Blood 1962, Moulton et al. 1963, Blake & Thomas 1971), síndrome de reinfecção (hipersensibilidade a *Dictyocaulus viviparus*) (Hyslop 1969, Kerr & Linnabary 1989), alergia ao leite (Kerr & Linnabary 1989), intoxicação por hortelã-púrpura (*Perilla frutescens*) (Kerr et al. 1986), madeira-fedorenta (*Zieria arborescens*) (Mundy 1968), *Brassica* spp (López 1998) e *Lolium perenne* contaminado por *Acremonium lolli* (Pearson et al. 1996), inalação de gases de esterco [sulfeto de hidrogênio (H₂S), amônia (NH₃) e dióxido de hidrogênio (NO₂)] (López 1998) e de outros gases (óxido de zinco) (Kerr & Linnabary 1989). Na Austrália, ovinos desenvolvem edema pulmonar acentuado seguido de morte após ingerirem uma espécie de hortelã (*Salvia reflexa*) que contamina lavouras de cevada e trigo (Wilson 1973). Na Nova Guiné, suspeita-se que alguns surtos de pneumonia intersticial idiopática em humanos possam estar relacionadas ao 4-ipomeanol oriundo da ingestão de batata-doce contaminada por *Fusarium solani* (Wilson 1973, Low et al. 1993).

A patogenia da intoxicação por batata-doce mofada é semelhante à das outras causas de pneumonia intersticial e consiste basicamente da geração de radicais livres no interior dos pneumócitos tipo I e das células epiteliais bronquiolares, culminado na morte dessas célula. (Li & Castleman 1990, López 1998). Quando chega ao pulmão, o 4-ipomeanol é ativado em potentes substâncias pneumotóxicas através de enzimas (oxidases) de função mista (Wilson et al. 1978, Hill & Wright 1992). Além da perda dos pneumócitos, 4-ipomeanol causa edema pela destruição das células endoteliais, o que, conseqüentemente, leva à formação de membranas hialinas (Doster et al. 1978, Li & Castleman 1990). Com o passar das horas, os pneumócitos tipo II iniciam a divisão celular, proliferam em grande quantidade e revestem os alvéolos pulmonares, dando o aspecto histológico adenomatoso, típico do pulmão dos animais afetados (Schiefer et al. 1974, Li & Castleman 1990). Nos bovinos que não morrem, ocorre acúmulo de células inflamatórias, predominantemente macrófagos, e proliferação de fibroblastos no espaço intersticial (Monlux et al. 1953). Atualmente, esse tipo de condição é conhecida, em bovinos e em outras espécies, como síndrome da angústia respiratória do adulto (SARA), em uma analogia à condição clínica comumente descrita em seres humanos (López 1998). Na SARA humana, que é considerada o resultado clinicopatológico final da lesão

alveolar aguda, é descrita a seguinte seqüência de eventos. Ocorre dano das paredes dos capilares alveolares mediado por radicais livres liberados pelos leucócitos; a lesão endotelial causa um aumento na permeabilidade vascular, levando a edema intersticial e, posteriormente, alveolar. Em meio ao líquido perdido para luz alveolar, escapam também outras proteínas, incluindo fibrina, que se deposita na parede alveolar, formando as membranas hialinas (Kobzik 1999).

REFERÊNCIAS

- Barrera P. 1989. Batata Doce. 2ª ed. Ícone, São Paulo. 91p.
- Blake J.T. & Thomas D.W. 1971. Acute bovine pulmonary emphysema in Utah. J. Am. Vet. Med. Assoc. 158: 2047-2052.
- Blood D.C. 1962. Atypical interstitial pneumonia of cattle. Can. Vet. J. 3: 40-47.
- Boyd M.R. & Wilson B.J. 1972. Isolation and characterization of 4-ipomeanol, a lung-toxic furanoterpenoid produced by sweet potatoes (*Ipomoea batatas*). J. Agric. Food Chem. 20: 428-430.
- Boyd M.R., Burka, L.T., Harris, T.M. & Wilson B.J. 1973. Lung-toxic furanoterpenoids produced by sweet potatoes (*Ipomoea batatas*) following microbial infection. Biochim. Biophys. Acta 337: 184-195.
- Doster A.R., Mitchell F.E., Farrell R.L. & Wilson B.J. 1978. Effects of 4-ipomeanol, a product from mold-damaged sweet potatoes, on the bovine lung. Vet. Pathol. 15: 367-375.
- Doster A.R., Farrell R.L. & Wilson B.J. 1983. An ultrastructural study of bronchiolar lesions in rats induced by 4-ipomeanol, a product from mold-damaged potatoes. Am. J. Pathol. 111: 56-61.
- Dungworth D.L. 1993. The respiratory system, p. 539-699. In: Jubb K.V.F., Kennedy P.C. & Palmer N. (ed.) Pathology of Domestic Animals. Vol. 2. 4th ed. W.B. Academic Press, San Diego. 747p.
- Gibbons W.J. 1962. Bovine pulmonary emphysema. Mod. Vet. Pract. 43: 34-37.
- Hansen A.A. 1928. Potato poisoning. North Am. Vet. 9: 31-34.
- Hill B.D. & Wright H.F. 1992. Acute interstitial pneumonia in cattle associated with consumption of mold-damaged sweet potatoes (*Ipomoea batatas*). Aust. Vet. J. 69: 36-37.
- Hyslop N.Sr.G. 1969. Bovine pulmonary emphysema. Can. Vet. J. 10: 251-257.
- Kerr L.A., Johnson B.J. & Burrows G.E. 1986. Intoxication of cattle by *Perilla frutescens* (purple mint). Vet. Hum. Toxicol. 28: 412-416.
- Kerr L.A. & Linnabary R.D. 1989. A review of interstitial pneumonia in cattle. Vet. Hum. Toxicol. 31: 247-254.
- Kobzik L. 1999. The lung, p. 697-755. In: Contran R.S., Kumar V. & Collins T. (ed.) Robbins - Pathologic Basis of Disease. 6th ed. W.B. Saunders Company, Philadelphia. 1425p.
- Li X. & Castleman W.L. 1990. Ultrastructural morphogenesis of 4-ipomeanol induced bronchiolitis and interstitial pneumonia in calves. Vet. Pathol. 27: 141-149.
- Linnabary R.D. & Tarrier M.P. 1988. Acute bovine pulmonary emphysema caused by the fungus *Fusarium semitectum*. Vet. Hum. Toxicol. 30: 255-256.
- López A. 1998. Sistema respiratório, p. 132-193. In: Carlton W.W. & McGavin M.D. (ed.) Patologia Veterinária Especial de Thomson. Artmed, Porto Alegre. 672p.
- Low S.G., Grant I.McL., Rodoni, B. & Bryden W.L. 1993. Sweet potato (*Ipomoea batatas*) poisoning of pigs in Papua New Guinea. N. Z. Vet. J. 41: 218.
- Medeiros R.M.T., Simões S.V.D., Tabosa I.M., Nóbrega W.D. & Riet-Correa F. 2001. Bovine atypical interstitial pneumonia associated with the ingestion of damaged (*Ipomoea batatas*) in Northeastern Brazil. Vet. Hum. Toxicol. 43: 205-207.
- Monlux W., Fitte J., Kendrick G. & Dubuisson H. 1953. Progressive pulmonary adenomatosis in cattle. Southwest Vet. 6: 267-269.

- Moulton J.E., Cornelius C.E. & Osburn B.I. 1963. Acute pulmonary emphysema in cattle. *J. Am. Vet. Med. Assoc.* 142: 133-137.
- Mundy B.L. 1968. *Zieria arborescens* (stinkwood) intoxication in cattle. *Aust. Vet. J.* 44: 501-502.
- Nelson P.E., Tousson T.A., Marasas W.F.O. 1983. *Fusarium* species: An Illustrated Manual for Identification. Pennsylvania State University Press, Pennsylvania. 373p.
- Pearson E.G., Andreasen C.B., Blythe L.L. & Craig A.M. 1996. Atypical pneumonia associated with ryegrass staggers in calves. *J. Am. Vet. Med. Assoc.* 209: 1137-1142.
- Peckham J.C., Mitchell F.E., Jones O.H. & Doupnik B.Jr. 1972. Atypical interstitial pneumonia in cattle fed moldy sweet potatoes. *J. Am. Vet. Med. Assoc.* 160: 169-172.
- Rivero R., Quintana S., Féola R. & Haedo F. 1989. Principales enfermedades diagnosticadas en el área de influencia del Laboratorio de Diagnostico Regional Noroeste del C.I. Vet. Miguel C. Rubino. XVII Jornadas Uruguayas de Buiatria. Paysandú, Uruguay, Seção I, p. 1-73.
- Rivero R. & Feed O. 1993. Intoxicação por *Ipomoea batata* contaminada por *Fusarium solani*, p. 195-199. In: Riet-Correa F., Méndez M.C. & Schild A.L. (ed.) Intoxicação por Plantas e Micotoxícoses em Animais Domésticos. Hemisfério Sul do Brasil, Pelotas. 340p.
- Schiefer B., Jayasekara M.U. & Mills J.H.L. 1974. Comparison on naturally occurring and tryptophan-induced bovine atypical interstitial pneumonia. *Vet. Pathol.* 11: 327-339.
- Smith J.A. & Grooms D. 2002. The interstitial pneumonia, p. 571-581. In: Smith B.P. (ed.) Large Animal Internal Medicine. Mosby, St. Louis. 1375p.
- Vickers C.L., Carl W.T., Bierer B.W., Thomas J.B. & Valentine H.D. 1960. Pulmonary adenomatosis in South Carolina cattle. *J. Am. Vet. Med. Assoc.* 137: 507-508.
- Wilson B.J., Yang D.T.C. & Boyd M.R. 1970. Toxicity of mould-damaged sweet potatoes (*Ipomoea batatas*). *Nature* 227: 521-522.
- Wilson B.J. 1973. Toxicity of moldy-damaged sweetpotatoes. *Nutr. Rev.* 31: 73-78.
- Wilson B.J., Garst J.E., & Linnabary R.D. 1978. Pulmonary toxicity of naturally occurring 3-substituted furans, p. 311-323. In: Keeler R.F., Van Kapen, K.R. & James L.F. (ed) Effects of Poisonous Plants on Livestock. Academic Press, New York. 600p.
- Wood G. & Huang A. 1975. The detection and quantitative determination of ipomeamarone in damaged sweet potatoes (*Ipomoea batatas*). *J. Agr. Food Chem.* 23: 239-241.