

Carcinoma de células escamosas perineal em cabras no Pará¹

José D. Barbosa^{2*}, Marcos D. Duarte², Carlos M.C. Oliveira², Alessandra B. Reis², Tiago C. Peixoto³, Paulo V. Peixoto⁴ e Marilene F. Brito⁵

ABSTRACT.- Barbosa J.D., Duarte M.D., Oliveira C.M.C., Reis A.B., Peixoto T.C., Brito M.F. & Peixoto P.V. 2009. [Perineal squamous cell carcinoma in goats in the State of Pará, Brazil.] Carcinoma de células escamosas perineal em cabras no Pará. *Pesquisa Veterinária Brasileira* 29(5):421-427. Escola de Medicina Veterinária, Campus Castanhal, Universidade Federal do Pará (UFPA), Castanhal, PA 68743-080, Brazil. E-mail: diomedes@ufpa.br

Squamous cell carcinoma in goats of two farms in the State of Pará is described. Prevalence, correlation with the pigmentation of the perineal area and macro and microscopic characteristics of the lesions were studied. The tumors on the perineum were of varied development degrees, diameters and forms. On one farm, in the county of Viseu, from a total of 347 goats, 20 presented the neoplasia (5.8%). On the second farm, in the county of Garrafão do Norte, three cases of squamous cell carcinoma in a herd of 400 goats (0.75%) were observed. The tumor was only observed in animals in which the perineal area was despigmented. The high incidence of this tumor appears to be due to lack of pigmentation at the perineo and the high and short tail of the goats, that exposes the area to intense ultraviolet radiation in the tropics.

INDEX TERMS: Squamous cell carcinoma, goats, pathology.

RESUMO.- Descreve-se a ocorrência de carcinoma de células escamosas (CCE) bem diferenciado em caprinos de duas propriedades no Estado do Pará. Foram observadas a prevalência, a correlação com a pigmentação da região perineal e as características macro e microscópica das lesões. As lesões consistiram em tumores no períneo, com grau de desenvolvimento, diâmetro e forma variados. Em uma propriedade no município de Viseu, dos 347 caprinos, 20 apresentaram CCE (5,8%). A neoplasia só foi observada em animais com a região perineal despigmentada. Em outra propriedade, no município de Garrafão do Norte, descreve-se a ocorrência de três ca-

sos em um rebanho de 400 caprinos (0,75%). A elevada ocorrência deste tumor deve-se, provavelmente, à despigmentação do períneo e à cauda curta e elevada das cabras, que expõe a região perineal à alta incidência de radiação ultravioleta naquela região.

TERMS DE INDEXAÇÃO: Carcinoma epidermóide, caprinos, patologia.

INTRODUÇÃO

Nos últimos anos, a caprinocultura vem crescendo no Pará, Estado que possui o maior rebanho da Região Norte, embora alguns fatores desfavoráveis para a espécie como altos índices pluviométricos, alta umidade relativa do ar e manejo sanitário deficiente, predisponham esses animais a enfermidades diversas. Como se trata de região equatorial, lesões de pele devidas à elevada incidência de raios ultravioleta adquirem destaque.

De fato, neoplasias da pele e anexos são comuns em animais que vivem em países de clima tropical como o Brasil, em especial pela exposição crônica dos animais à radiação ultravioleta (Goldschmidt & Hendrick 2002). Os carcinomas de células escamosas (CCE) são tumores epiteliais malignos, que exibem variado grau de diferenciação escamosa (WHO 1998). Esses tumores têm ocor-

¹ Recebido em 11 de janeiro de 2009.

Aceito para publicação em 24 de janeiro de 2009.

² Escola de Medicina Veterinária, Campus Castanhal, Universidade Federal do Pará (UFPA), Rua Maximino Porpino 1000, Castanhal, PA 68743-080. *Autor para correspondência: diomedes@ufpa.br

³ Mestrando do Curso de Pós-Graduação em Medicina Veterinária, Universidade Federal Rural do Rio de Janeiro (UFRRJ), Seropédica, RJ 23890-000, Brasil.

⁴ Departamento de Nutrição Animal e Pastagens, Instituto de Zootecnia, UFRRJ, Seropédica, RJ.

⁵ Departamento de Epidemiologia e Saúde Pública, Instituto de Veterinária, UFRRJ, Seropédica, RJ. E-mail: marilene@ufrj.br

rência comum em bovinos, eqüinos, cães e gatos; são relativamente incomuns em ovinos e raros em caprinos e suínos (Goldschmidt & Hendrick 2002), geralmente têm crescimento lento, localmente invasivo e não-metastático (Goldschmidt & Hendrick 2002, Jubb et al. 2007). Os CCE induzidos por radiação solar metastatizam tardiamente e, em geral, apenas para linfonodos regionais (Scott et al. 1996, Jubb et al. 2007).

Em um estudo retrospectivo da casuística de tumores diagnosticados em bovinos, ovinos e eqüinos, entre 1978 e 2002, pelo Laboratório Regional de Diagnóstico da Faculdade de Veterinária da Universidade Federal de Pelotas, o CCE foi o tumor mais prevalente. Dos 50 casos verificados, 30 tumores foram observados em bovinos, 7 em ovinos e 13 em eqüinos. (Ramos et al. 2007). Nos bovinos, dos tumores do sistema genital (13/98), o CCE vulvar foi o tumor mais prevalente nas fêmeas (7/13) e o único tipo de tumor encontrado na vulva das ovelhas (2/2) (Ramos et al. 2008).

Existem vários fatores predisponentes ou condicionantes associados ao desenvolvimento deste carcinoma, incluindo a prolongada exposição à luz ultravioleta, falta de pigmento na epiderme, falta de pêlos ou a disposição de pêlos muito esparsa na pele (Jones et al. 2000, Goldschmidt & Hendrick 2002).

Bovinos de raças sem pigmentação periocular, tais como Hereford e Simmental, têm maior risco de desenvolver esse tipo de tumor quando expostos à altas altitudes e radiação solar (Goldschmidt & Hendrick 2002). Em vacas com a vulva despigmentada foi observada uma correlação entre o aparecimento do tumor e a exposição solar (Carlton & McGavin 1998, McGavin & Zachary 2007). No Quênia, relata-se elevada incidência do carcinoma epidermóide vulvar em bovinos e correlação negativa com o grau de pigmentação do epitélio local; esta ocorrência foi relacionada à radiação solar (Jones et al. 2000, Jubb et al. 2007). Ovelhas submetidas à operação de Mules (secção excessiva ou radical da cauda) têm a vulva mais exposta aos raios solares e maior incidência do tumor nessa área. O CCE, pelo menos na vaca, origina-se na pele glabra da vulva e tem o mesmo aspecto morfológico e comportamento biológico que o CCE de outros locais. (Carlton & McGavin, 1998, McGavin & Zachary 2007). Esse tumor é incomum na vulva de cadelas (McGavin & Zachary 2007).

Em humanos a causa exógena mais comumente aceita é a mutação decorrente da agressão ao DNA pela exposição aos raios UV (Cotran et al. 1996); essa mutação UV-específica é bem documentada em humanos e tem sido relatada em 54% a 75% dos casos de CCE (Gross et al. 2005). A radiação solar é provavelmente o estímulo carcinogênico mais importante e sua ação pode estar relacionada ao aumento da expressão da proteína p53, devido à mutação induzida pelos raios UV no gene supressor dessa proteína (Jubb et al. 2007), porém, além desse efeito, a radiação solar parece exercer também imunossupressão direta ou, pelo menos, transitória na pele, por

comprometer a função das células de Langerhans, apresentadoras de antígenos na epiderme (Cotran et al. 1996).

O papel etiológico do *Papillomavirus* nesses tumores em humanos ainda é controverso (Gross et al. 2005). Nas mulheres, mais de 90% dos CCE da cérvix uterina contêm cópias integradas do papilomavírus humano no DNA das células neoplásicas (Jones et al. 2000), mas alguns autores também identificaram o vírus em tecidos hígidos e sugerem que esse achado não tenha a importância patogênica a ele atribuída (Gross et al. 2005). Por outro lado, outros trabalhos demonstram um freqüente aumento de anticorpos contra estas cepas oncogênicas específicas em pacientes com dermatose actínica e carcinoma de células escamosas, o que sugere que o vírus pode ser um cofator para o desenvolvimento do tumor (Cotran et al. 1996).

O CCE pode ocorrer em diversas **localizações** da pele nas diferentes espécies, embora predominem nas áreas desprotegidas de pêlos como pálpebras, focinho e região perineal, principalmente em animais de pele despigmentada (Pulley & Stannard 1990). Em bovinos e eqüinos, as localizações mais freqüentes do tumor são as pálpebras e as conjuntivas (Jubb et al. 2007, Evans 1993), nas ovelhas, as orelhas (Dodd 1923, Lloyd 1961, Evans 1993, Jubb et al. 2007) e o focinho (Riet-Correa et al. 1981), nos gatos o plano nasal, as orelhas e as pálpebras, nos cães, o abdômen e o flanco (Gross et al. 2005). Na vulva, a neoplasia ocorre em vacas e ovelhas (Carlton & McGavin 1998, Jubb et al. 2007, McGavin & Zachary 2007), em cabras (Jubb et al. 2007) e em éguas (Carlton & McGavin 1998, McGavin & Zachary 2007). A baixa ocorrência desse tipo de tumor em suínos e ovinos deve-se, provavelmente, ao fato desses animais serem abatidos antes de atingirem a meia-idade, o que diminui a probabilidade de desenvolverem neoplasias (Misdorp 1990). Em humanos, o tumor é comum na pele e sua ocorrência está aumentando mundialmente (Gross et al. 2005); em idosos, é a neoplasia mais comum em áreas expostas da pele (Cotran et al. 1996).

Em todas as espécies de mamíferos, os fatores causais e os **mecanismos patogênicos** da maior parte dos CCE cutâneos invasivos, são muito similares aos envolvidos na ceratose actínica (Gross et al. 2005) ou CCE *in situ* que corresponde à displasia dos ceratinócitos sem invasão para a derme; biologicamente essas alterações são benignas e ocorrem em áreas da pele expostas ao sol. A queratose actínica pode evoluir para CCE, entretanto a incidência dessa transformação é difícil de determinar porque não é fácil reconhecer o limite (*border line*) entre ceratose actínica e o CCE (Elder et al. 2004). Essa progressão pode ocorrer ao longo de vários anos, mas em muitos casos nunca atinge o *status* de carcinoma (Elder et al. 2004, Jubb et al. 2007). Em humanos, observa-se que mais de 80% dos CCE surge diretamente ou muito próximos às áreas de ceratose actínica (Mittelbronn 1998); similarmente, em cães e gatos, a ceratose actínica e o CCE coexistem com freqüência (Gross et al. 2005).

Os gatos brancos desenvolvem esta neoplasia com frequência 13 vezes mais do que outros gatos, devido à maior suscetibilidade à lesão actínica (Scott et al. 1996).

Ao exame **macroscópico**, observa-se eritema, edema e descamação, seguidos pelo desenvolvimento de crostas e posterior ulceração (Goldschmidt & Hendrick 2002). Os tumores podem ser do tipo produtivo ou erosivo. Os produtivos possuem aspecto papilar ou de couve-flor, têm tamanho variado, geralmente ulcerações na superfície e sangram com facilidade. Os erosivos, mais freqüentes, caracterizam-se inicialmente por úlceras rasas cobertas com crostas, que se aprofundam lentamente (Pulley & Stannard 1990). Com freqüência as lesões se complicam com infecções bacterianas secundárias (Goldschmidt & Hendrick 2002) e míases (Riet-Correa & Schild 1995), o que resulta em exsudato purulento na superfície da massa tumoral (Goldschmidt & Hendrick 2002). Ao corte, o tumor possui aspecto granuloso, esbranquiçado ou amarelado (Radostits et al. 2000).

Ao exame **histopatológico**, a lesão caracteriza-se, inicialmente por hiperplasia epidérmica, hiperqueratose, paraqueratose, acantose, proliferação e displasia dos queratinócitos (Goldschmidt & Hendrick 2002) e estende-se através da derme, com ou sem proliferação ou espessamento da epiderme, com formação de ilhas, cordões e trabéculas de células epiteliais neoplásicas com grau variado de diferenciação escamosa (Weiss & Frese 1974). As células tumorais individuais são grandes, ovóides e freqüentemente contêm núcleo vesicular com um único nucléolo central e proeminente; o citoplasma abundante varia do eosinofílico pálido ao brilhante e os bordos das células são evidentes (Goldschmidt & Hendrick 2002). A World Health Organization (WHO 1998) classifica essa neoplasia, em bem diferenciada, moderadamente diferenciada e pobremente diferenciada.

Os CCE que crescem a partir de ceratose actínica raramente dão **mestástases**, embora possam ser profundamente invasivos e destrutivos (Elder et al. 2004).

Dados relativos à **prevalência e freqüência** de CCE em caprinos são escassos na literatura. No Brasil, há um relato da ocorrência do tumor na vulva de 3 cabras da raça Saanen criadas em Belo Horizonte (Melo et al. 1996) e na África do Sul foi descrito um caso da neoplasia no períneo de um caprino, criado em Botswana (Baipoledi 2001). A prevalência dessa enfermidade é desconhecida nas populações caprinas das diversas regiões do Brasil.

O objetivo deste trabalho foi relatar a ocorrência de CCE perineais em dois criatórios de caprinos no Estado do Pará, estudar a prevalência, caracterizar o quadro clínico-patológico desta neoplasia e correlacioná-la com o grau de pigmentação da pele no local do tumor.

MATERIAL E MÉTODOS

A partir de solicitação dos proprietários foram realizadas visitas a duas propriedades do Estado do Pará para estudar a ocorrência de lesões tumorais na vulva e períneo de caprinos e obter os dados clínico-epidemiológicos. As lesões

foram classificadas de acordo com o grau de desenvolvimento em inicial, intermediária ou avançada. O material coletado foi fixado em formalina a 10%, processado rotineiramente para exame histopatológico, incluído em parafina, cortado a 5 μ e corado pela hematoxilina-eosina (HE) e pelo PAS. Os exames foram realizados no Setor de Anatomia Patológica da Central de Diagnóstico Veterinário, CEDIVET da UFPA, e no Setor de Anatomia Patológica do Projeto Sanidade Animal, UFRRJ.

Histórico. Em um criatório de caprinos de corte no município de Viseu, todos os 347 animais do rebanho foram clinicamente examinados. Foi dada maior atenção para inspeção da região perineal, através do qual se verificou grau de pigmentação da região, presença e localização de lesões. As cabras eram mestiças da raça Boer e a idade variava entre três e oito anos. Foi realizada a biópsia em três animais com lesões avançadas e em um com lesão inicial. Em outra propriedade, no município de Garrafão do Norte, o rebanho constituía-se de 400 caprinos, de dupla aptidão com a idade que variava de um mês a seis anos, formado em sua maior parte por caprinos sem raça definida, além de alguns mestiços da raça Saanen. Realizou-se a inspeção da região do períneo em todos os animais do rebanho e se observou a presença e localização de lesões tumorais. Nesta propriedade foi feita a biópsia do animal que apresentava a lesão mais avançada.

RESULTADOS

Os **sinais clínicos** observados nos caprinos acometidos pelo carcinoma de células escamosas (CCE), em ambas as propriedades, foram inquietação e aglutinação de pêlos da cauda e das tuberosidades isquiáticas. Todos os animais que desenvolveram a lesão tinham idade acima de três anos e as regiões perianais e vulvares eram des-pigmentadas.

Em ambas as propriedades, os caprinos acometidos apresentavam **lesões** tumorais na face ventral da cauda, desde a extremidade distal até a base, no períneo, no ânus, na vulva e ou nas junções mucocutâneas, com grau de desenvolvimento inicial, intermediário ou avançado e geralmente do tipo produtivo.

Nos animais com o tumor em **estágios iniciais**, as lesões se caracterizavam por áreas de contorno irregulares, pouco elevadas, por vezes com áreas avermelhadas, com a superfície ulcerada e até hemorrágica. Em alguns casos, observavam-se lesões rugosas ou em pequenas placas, ou ainda, espessamentos localizados ou mais difusos (*spread carcinoma*).

Outros animais com **lesões intermediárias** desenvolveram massas tumorais com cerca 1 a 2 cm de diâmetro, com as mesmas características das lesões consideradas avançadas, porém menos exuberantes.

Nos animais com **lesões avançadas**, a massa tumoral apresentava crescimento localmente invasivo, de consistência firme. O diâmetro dos maiores nódulos variava entre 3 e 4 cm e, em geral, possuíam aspecto de couve-flor e/ou crateriformes, eram avermelhadas, elevadas, arredondadas, multilobulares, com contorno e superfícies irregulares, sangravam com facilidade e apresentavam focos de necrose e crostas. Em alguns casos, ao redor

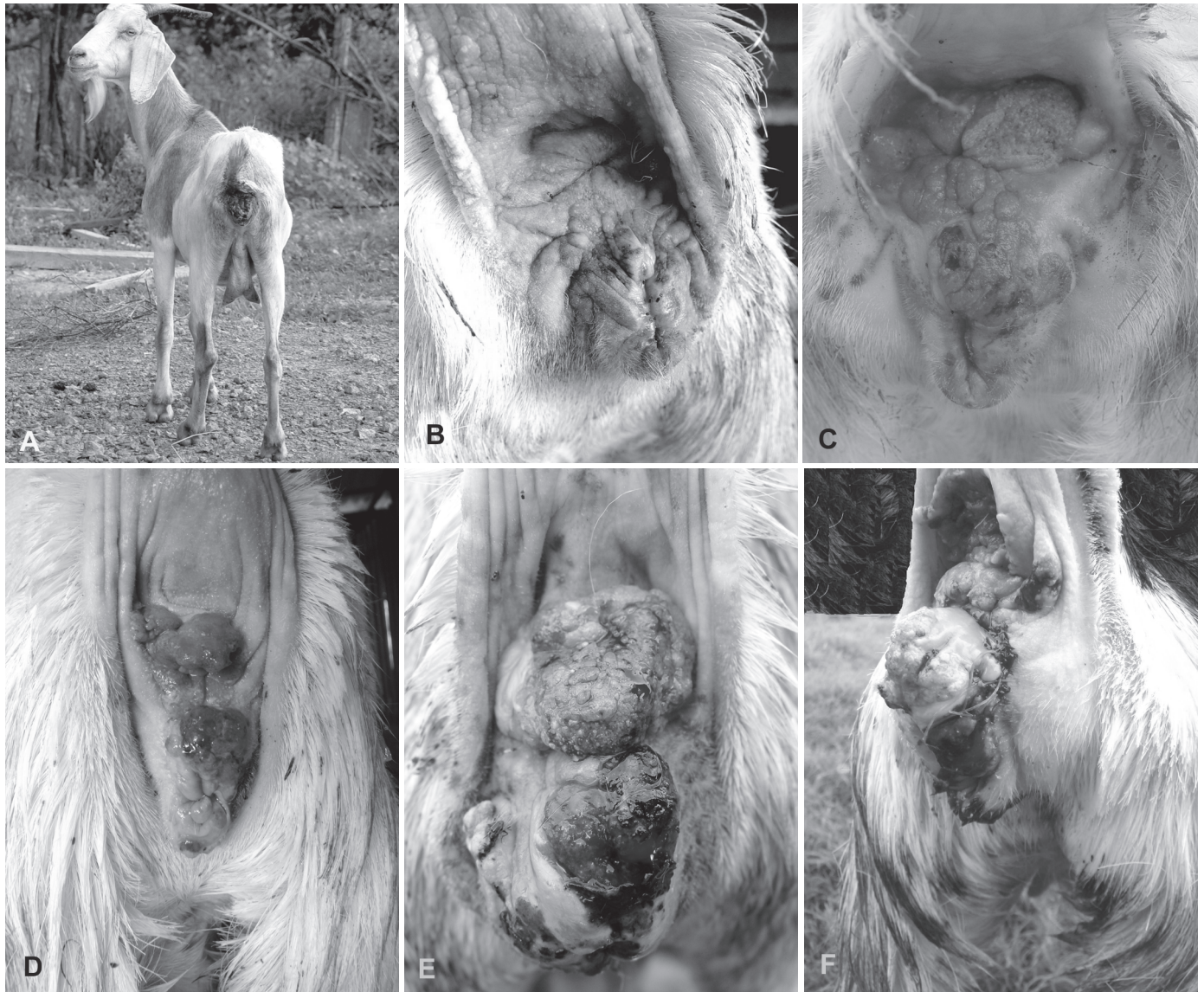

Fig.1. Cabras com carcinoma de células escamosas em vários estágios de evolução, na região perineal despigmentada, Pará, Brasil. (A-C) Propriedade no município de Garrafão do Norte. (D-F) Propriedade no município de Viseu.

dos nódulos mais desenvolvidos observavam-se pequenas placas, nódulos menores ou simplesmente rugosidades. O tamanho e a quantidade de ulcerações eram variados, mas predominavam nas lesões bem desenvolvidas. Na maioria dos casos havia exsudato seroso na superfície da lesão que atraía moscas, porém, em alguns animais, o exsudato era purulento.

A superfície de corte dos tumores submetidos à biópsia apresentava aspecto vítreo com pequenos focos de cor branco-amarelada.

Na **propriedade de Garrafão do Norte**, em um caprino, de 3 anos de idade, as lesões foram detectadas, pela primeira vez, durante uma visita à propriedade; nessa ocasião essas lesões eram iniciais. Em um segundo caprino, também de 3 anos de idade, verificou-se neoplasia perineal com lesões de moderado grau de desenvolvimento e, segundo o proprietário, com evolução de um

mês. Uma terceira cabra com 5 anos de idade, apresentava uma lesão tumoral avançada no períneo, com evolução de 2 meses. Verificou-se que apenas os caprinos mestiços de Saanen ($3/400 = 0,75\%$), que tinham a região perineal despigmentada, desenvolveram lesões neoplásicas, compatíveis com CCE. (Fig.1.A-C)

Na **propriedade de Viseu**, os animais que desenvolveram o tumor tinham em média 4 anos de idade. Observou-se que 5,8% (20/347) dos animais, mestiços Boer, apresentavam lesões macroscópicas compatíveis com CCE. A análise do grau de pigmentação perineal nos 347 caprinos revelou que 70,9% (246/347) deles apresentavam a região pigmentada, 15,6% (54/347) parcialmente pigmentada e 13,5% (47/347) despigmentada. Constatou-se, então, que 42,5% (20/47) dos animais que apresentavam as regiões perianais e vulvares despigmentadas desenvolveram lesões tumorais no local. (Fig.1.D-F)

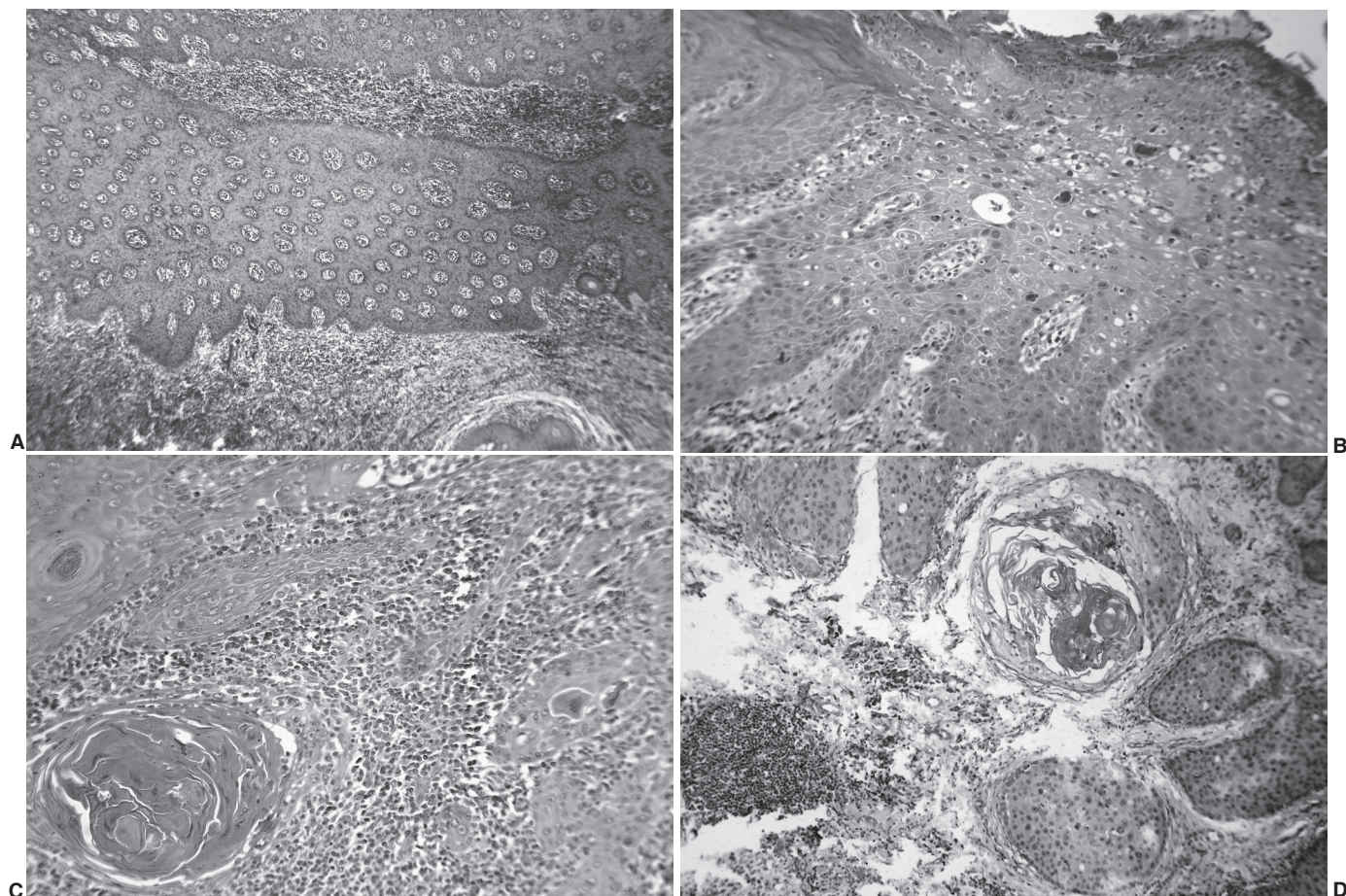


Fig.2. Aspectos histopatológicos do carcinoma de células escamosas em cabras, Pará, Brasil. (A) Proliferação extensiva do tumor na epiderme e derme superficial. HE, obj. 4x. (B) Aspecto ulcerado do tumor com proliferações digitiformes em direção à derme mais profunda. HE, obj. 10x. (C) Formação de “pérolas” de queratina e infiltrado inflamatório por polimorfonucleares de permeio às áreas de proliferação tumoral. HE, obj.10x. (D) Ninhos de células neoplásicas e foco de queratinização ao centro. HE, obj.10x.

Não houve diferença significativa no **aspecto histológico** dos tumores nos cinco caprinos das duas propriedades que foram submetidos à biópsia; todas as lesões tumorais foram classificadas como CCE relativamente bem diferenciado. O exame microscópico revelou proliferação de células epiteliais neoplásicas relativamente bem diferenciadas, volumosas, com núcleos grandes e hiper cromáticos, com um ou mais nucléolos evidentes e de tamanhos variados. Ocasionalmente observaram-se queratinização de células individuais e formação de “pérolas” de queratina, por vezes com evidência de desmossomos. A proliferação tumoral invadia a epiderme extensivamente, bem como a derme e até o tecido subcutâneo. Na maioria dos casos observaram-se moderada reação desmoplásica e infiltrado inflamatório polimorfonuclear nas proximidades das áreas ulceradas junto aos focos de queratinização. Figuras mitóticas eram pouco comuns. Entre os cordões e ninhos de células neoplásicas, especialmente nas porções mais escuras, predominava infiltrado inflamatório mononuclear e leucocitose eosinofílica. Hiperplasia de glândulas sebáceas

e dilatação de glândulas sudoríparas nas adjacências das áreas de proliferação tumoral também foram observadas. A coloração pelo PAS revelou diastese negativa.

Nos demais caprinos que não foram biopsiados e que apresentavam lesões semelhantes na região perineal, o diagnóstico presuntivo de carcinoma de células escamosas foi dado pela semelhança macroscópica das lesões.

DISCUSSÃO

O diagnóstico de carcinoma de células escamosas (CCE) perineal em cabras no Estado do Pará foi baseado nos dados clínico-epidemiológicos e nas características macroscópicas e histopatológicas das lesões.

Relata-se na literatura que em muitos casos há grande dificuldade de se decidir o diagnóstico clínico-patológico em favor de ceratose actínica ou de CCE; nos casos por nós estudados consideramos como diagnóstico clínico CCE, sem que fizéssemos exames histopatológicos de todos os animais, pela semelhança macroscópica das lesões e baseados nos casos anteriormente biopsiados; esses casos apresentavam lesões muito profundas e ex-

tenças, por vezes com aspecto nodular muito proliferativo, que classificamos como lesões de alto grau de evolução, o que difere totalmente da ceratose actínica ou com outras lesões de pele, abaixo mencionadas.

Em relação ao aspecto macroscópico, as lesões de contornos irregulares, pouco elevadas, em alguns casos rugosas e em pequenas placas, ou ainda como espessamentos localizados ou difusos, observadas em alguns caprinos, retratam bem que toda a superfície despigmentada da pele desses animais esteve exposta e reagiu à radiação solar.

Embora as lesões histológicas observadas nos caprinos biopsiados também fossem de distribuição algumas vezes extensiva, semelhante ao que se vê em casos de ceratose actínica do tipo Bowenoid (CCE *in situ*), de doença de Bowen (Elder et al. 2004), de doença de Paget extramamária (Trindade et al. 2004), bem como em "spread" carcinoma e em alguns melanomas, nos quais se observa um crescimento linear e pouca ou nenhuma infiltração para derme, observou-se crescimento infiltrativo em direção à derme mais profunda, achado que consolida o diagnóstico de CCE.

Existem numerosos relatos de doença de Paget vulvar (DPV) em humanos, dos quais em apenas alguns pacientes foi constatada invasão estromal (Trindade et al. 2004). Não encontramos relatos dessa enfermidade na vulva de ruminantes e nem o material por nós examinado revelou as típicas células de Paget.

Vários fatores associados à gênese do CCE são discutidos na literatura. Moore (1993) propõe que a etiologia provavelmente seja multifatorial, com fatores genéticos, ambientais e virais comprovados e ou suspeitos; este autor relata a possibilidade do CCE ocular bovino ser induzido pelo *Papillomavirus*. Este vírus já foi identificado por microscopia eletrônica em lesões papilomatosas nos lábios, focinho, orelha (Vanselow & Spradbrow 1982), pele da extremidade dos membros (Gibbs et al. 1975), lesões pré-tumorais no períneo e carcinoma de vulva em ovelhas (Vanselow & Spradbrow 1982). Não se pode descartar um eventual papel carcinogênico ou predisponente deste vírus nos casos de CCE perineal em caprinos, contudo é preciso ter-se em mente que a simples presença de partículas virais em tecidos (mesmo no caso de retrovírus) não implica que a lesão, neoplásica ou não, seja causada pelo vírus. Além disso, não há como ignorar a óbvia correlação entre incidência solar e grau de pigmentação da pele dos animais que desenvolvem essas neoplasias. De fato, nesse estudo, a neoplasia somente ocorreu em animais com a pele da região perineal despigmentada, similar ao relato por Baipoledi (2001).

No presente estudo, a ocorrência da neoplasia em 5,8% dos animais da propriedade de Viseu com idade superior a quatro anos foi muito superior aos índices relatados na Austrália por Vandergraff (1976), no qual 3,1% de 385 ovelhas com idade superior a quatro anos apresentaram esse carcinoma na vulva; o autor atribui esta alta frequência à operação Mules. No Rio Grande do Sul, Riet-Correa

et al. (1981) observaram a neoplasia na face (focinho, orelha, olho e lábio) em 1,8% dos ovinos com idade também acima de quatro anos.

Na propriedade de Viseu, a prevalência de 5,8% do CCE pode ser considerada alta (20 casos de um total de 347 cabras), quando comparada com os dados disponíveis na literatura em ovinos. Esse alto índice encontrado em nosso estudo pode estar relacionado com a composição etária do rebanho, formado por elevado número de caprinos com idade superior a quatro anos, conforme o descrito por Goldschmidt & Hendrick (2002), pelo grande número de animais com a região perineal despigmentada (13,5%), fator predisponente também citado por Jones et al. (2000), Goldschmidt & Hendrick (2002) e McGavin & Zachary (2007), bem como com a alta incidência de radiação ultravioleta na região onde os animais eram criados.

Em nosso estudo, observou-se que os animais mestiços tanto da raça Boer quanto da raça Saanen desenvolveram a neoplasia, o que diferiu do relatado por Melo et al. (1996) e Fernandes (2007) que descreveram a ocorrência do tumor apenas em animais da raça Saanen. Um fator ligado à raça não pode ser descartado e, é provável que a diferente composição genética do rebanho nas duas propriedades pode justificar, em parte, a maior (7,7 vezes) prevalência do CCE na propriedade de Viseu. A possibilidade de predisposição hereditária, também em caprinos, deve ser considerada. Este tipo de susceptibilidade tem sido observado em ovinos da raça Merino Australiano que desenvolvem cistos epiteliais e carcinoma de células escamosas na pele coberta de lã (Carne et al. 1963, Lloyd 1964). O carcinoma epidermóide ocular é descrito em várias raças bovinas, porém na raça Hereford é mais freqüente, por essa raça ser criada de forma extensiva e por apresentar a face branca, portanto, a seleção para pele periocular pigmentada reduz a ocorrência desse tumor (Moore 1993). A nosso ver, deve ser considerada a herdabilidade do grau de pigmentação na região perineal dos caprinos, pela qual se recomenda a exclusão dos animais com o períneo despigmentado da reprodução, para evitar a perpetuação desta característica indesejada no rebanho, já que nenhum caprino com a região perineal pigmentada apresentou CCE.

REFERÊNCIAS

- Baipoledi E.K. 2001. A case of caprine perineal squamous cell carcinoma in Botswana. *J. South Afr. Vet. Assoc.* 72(3):165-166.
- Carlton W.W. & McGavin M.D. 1998. *Patologia Veterinária Especial de Thomson*. 2ª ed. ArtMed, Porto Alegre. 672p.
- Carne H.R., Lloyd L.C. & Carter H.B. 1963. Squamous carcinoma associated with cysts of the skin in Merino sheep. *J. Path. Bact.* 86:305-315.
- Cotran R.S., Kumar V. & Robbins S.L. 1996. *Robbins' Patologia Estrutural e Funcional*. 5ª ed. Guanabara Koogan, Rio de Janeiro. 1277p.
- Dodd S. 1923. Cancer of the ear of shepp. *J. Comp. Path.* 36:231-242.
- Elder D.E., Elenitsas R., Johnson Jr. B.L. & Murphy G. F. 2004. *Lever's Histopathology of the Skin*. 9th ed. Lippincott Williams and Wilkins, Philadelphia, p.820-835.
- Evans A.G. 1993. Moléstias da pele/dermatopatias, p.1249-1286. In:

- Smith B.P. (Ed.), Tratado de Medicina Interna de Grandes Animais. Manole, São Paulo.
- Fernandes C.G. 2007. Neoplasmas em Ruminantes e Equinos, p.650-656. In: Riet-Correa F., Schild A.L., Lemos A.A. & Borges J.R. (Eds), Doenças de Ruminantes e Eqüídeos. Vol.2. 3^ª ed. Pallotti, Santa Maria.
- Gibbs E.P.J., Smale C.J. & Lawman M.J.P. 1975. Warts in sheep. Identification of a Papilloma Virus and Transmission of Infection to Sheep. *J. Comp. Pathol.* 85(2):327-334.
- Goldschmidt M.H. & Hendrick M.J. 2002. Tumors of the skin and soft tissues, p.45-118. In: Meuten D.J. (Ed.), Tumors in Domestic Animals. 4^ª ed. Iowa State Press, Ames.
- Gross T.L., Ihrke P.J., Walder E.J. & Affolter V.K. 2005. Skin diseases of the dog and cat clinical and histopathologic diagnosis. 2nd ed. Blackwell Science, Ames. 932p.
- Jones T.C., Hunt R.D. & King N.W. 2000. Patologia Veterinária. 6^ª ed. Manole, São Paulo. 1415p.
- Jubb K.V.F., Kennedy P.C. & Palmer N. 2007. Pathology of Domestic Animals. Vol.1-3. 5th ed. Saunders Elsevier, Toronto.
- Lloyd L.C. 1961. Epithelial tumours of the skin of shepp. *Brit. J. Cancer* 15:780-789.
- Lloyd L.C. 1964. The aetiology of cysts in the skin of some families of Merino sheep in Australia. *J. Path. Bact.* 88:219-227.
- McGavin M.D. & Zachary J.F. 2007. Pathologic basis of veterinary disease. 4th ed. Mosby Elsevier, St Louis, Missouri. 1476p.
- Mittelbronn M.A., Mullins D.L., Ramos-Caro F.A. & Flowers F.P. 1998. Frequency of pre-existing actinic keratosis in cutaneous squamous cell carcinoma. *Int. J. Dermatol.* 37(9):677-681.
- Melo M.M., Serakides R., Souza J.C.A., Guedes R.M.C., Nogueira R.H.G. & Alzamora Filho F. 1996. Carcinoma espinocelular de vulva em caprinos: relato de três casos. *Anais XV Encontro de Pesquisa da Escola de Veterinária da UFMG, Belo Horizonte*, p.35-35.
- Misdorp W. 1990. General considerations, p.1-22. In: Moulton J.E. (Ed.), Tumors in Domestic Animals. 3rd ed. University of California, Berkeley.
- Moore C.P. 1993. Moléstias do olho, p.1189-1248. In: Smith B.P. (Ed.), Tratado de Medicina Interna de Grandes Animais. Manole, São Paulo.
- Pulley L.T. & Stannard A.A. 1990. Tumors of the skin and soft tissues, p.23-87. In: Moulton J.E. (Ed.), Tumors in Domestic Animals. University California Press, Los Angeles.
- Radostits E.M., Gay C.C., Blood D.C. & Hinchcliff K.W. 2000. Veterinary Medicine. 9th ed. W.B. Saunders, New York. 1887p.
- Ramos A.T., Souza A.B., Norte D.M., Ferreira J.L.M. & Fernandes C.G. 2008. Tumores em animais de produção: aspectos comparativos. *Ciência Rural* 38(1):148-154.
- Ramos A.T., Norte D.M., Elias F. & Fernandes C.G. 2007. Carcinoma de células escamosas em bovinos, ovinos e eqüinos: estudo de 50 casos no sul do Rio Grande do Sul. *Braz. J. Vet. Res. Anim. Sci.* 44:5-13.
- Riet-Correa F., Cassal A.B., Scarsi R.M., Schild A.L. & Méndez M.C. 1981. Carcinomas epidermóides em ovinos em um estabelecimento do Rio Grande do Sul. *Pesq. Vet. Bras.* 1(2):65-68.
- Riet-Correa F. & Schild A.L. 1995. Doenças diagnosticadas pelo Laboratório Regional de Diagnóstico no ano de 1994 e comentários sobre algumas doenças. *Boletim do Laboratório Regional de Diagnóstico, Pelotas*, 15:8-20.
- Scott D.W., Miller Jr W.H. & Griffin C.E. 1996. Muller and Kirk's Dermatologia de Pequenos Animais. 5^ª ed. Interlivros, Rio de Janeiro. 1130p.
- Trindade E.S., Polcheira P.A., Basílio D.B. Rocha Z.N., Rocha Júnior J.L. & Primo G.R.P. 2004. Doença de Paget invasiva da vulva e região perianal: relato de caso. *Revta Bras. Ginecol. Obstet.* 26(4):329-335.
- Vandergraff R. 1976. Squamous cell carcinoma of the vulva in Merino sheep. *Aust. Vet. J.* 52(1):21-23.
- Vanselow B.A. & Spradbrow P.B. 1982. Papillomaviruses, papillomas and squamous cell carcinomas in sheep. *Vet. Rec.* 12(24):561-562.
- Weiss E. & Frese K. 1974. International Histological Classification of Tumors of Domestic Animals: Tumours of the skin. *Animals Bulletin of the World Health Organization* 50(1/2):79-100.
- WHO 1998. International Histological Classification of Epithelial and Melanocytic Tumors of the Skin of Domestic Animals. *Bulletin of the World Health Organization*, Vol.3, Second Series. 106p.