

Doenças neurológicas de ovinos na região Central do Rio Grande do Sul¹

Daniel R. Rissi², Rafael A. Figuera³, Luiz F. Irigoyen³, Glaucia D. Kommers³
e Claudio S.L. Barros^{3*}

ABSTRACT.- Rissi D.R., Figuera R.A., Irigoyen L.F., Kommers G.D. & Barros C.S.L. 2010. [**Neurological diseases in sheep from central Rio Grande do Sul state, southern Brazil.**] Doenças neurológicas de ovinos na região Central do Rio Grande do Sul. *Pesquisa Veterinária Brasileira* 30(3):222-228. Departamento de Patologia, Universidade Federal de Santa Maria, Av. Roma 1000, Camobi, 97105-900 Santa Maria, RS, Brazil. E-mail: claudioslbarros@uol.com.br

A retrospective study of neurological diseases of sheep in southern Brazil was conducted over an 18-year period (1990-2007). A data base search was carried out in the files of the Laboratory of Veterinary Pathology (LPV) of the Universidade Federal de Santa Maria (UFSM), central Rio Grande do Sul state, Brazil. A total of 586 sheep were examined. These cases corresponded to necropsies performed in the LPV-UFSM or to mailed in samples from practitioners. Out of these, 69 experimental cases were excluded from this study. The remaining 517 cases were composed of 361 (69.8%) cases with conclusive diagnoses and 156 (30.2%) cases with inconclusive diagnoses. In 58 (16%) occasions, sheep died in consequence of neurological disease. Most important diseases included coenurosis (15 cases or 25.8%), listeriosis (9 cases or 15.5%), tetanus (8 cases or 13.7%), vertebral abscesses (4 cases or 6.8%), and cerebral abscesses (3 cases or 5.1%). Poisoning by *Erytroxylum argentinum*, post-caudectomy suppurative myelitis, fibrinosuppurative meningoencephalitis, polioencephalomalacia, rabies (2 cases or 3.4% each) were occasionally diagnosed. Spinal cord demyelination, encephalic white matter edema, focal symmetrical encephalomalacia, hydranencephalia, cerebellar hypoplasia, poisoning by organophosphate, poisoning by *Solanum pseudocapsicum*, fibrinosuppurative myelitis, and presumptive closantel toxicity (1 case or 1.7% each) were rarely seen.

INDEX TERMS: Diseases of sheep, diseases of nervous system, neuropathology.

RESUMO.- Neste trabalho são descritos aspectos epidemiológicos e clínico-patológicos das principais doenças neurológicas de ovinos diagnosticadas no Laboratório de Patologia Veterinária (LPV) da Universidade Federal de Santa Maria (UFSM) no período entre 1990 e 2007. A partir de uma busca nos arquivos do LPV-UFSM foram encontrados 586 exames de ovinos correspondentes a necropsias realizadas no laboratório ou a exames de

amostras remetidas por veterinários de campo. Sessenta e nove casos experimentais foram excluídos do estudo. Os 517 casos restantes eram compostos de 361 casos (69,8%) com diagnóstico conclusivo e 156 casos (30,2%) com diagnóstico inconclusivo. Ovinos morreram em decorrência de doença neurológica em 58 casos (16%) do grupo com diagnóstico conclusivo. As doenças diagnosticadas mais frequentemente foram cenurose (15 casos ou 25,8%), listeriose (nove casos ou 15,5%), tétano (oito casos ou 13,7%), abscessos vertebrais (quatro casos ou 6,8%) e abscessos encefálicos (três casos ou 5,1%). Intoxicação por *Erytroxylum argentinum*, mielite supurativa pós-caudectomia, meningoencefalite fibrino-supurativa, polioencefalomalacia e raiva (dois casos ou 3,4% cada) foram ocasionalmente diagnosticadas. Desmielinização medular, edema da substância branca encefálica, encefalomalacia focal simétrica, hidranencefalia, hipoplasia

¹ Recebido em 9 de setembro de 2009.

Aceito para publicação em 6 de outubro de 2009.

Parte da Tese de Doutorado do primeiro autor (bolsista do CNPq).

² Programa de Pós-Graduação em Medicina Veterinária, área de concentração em Patologia Veterinária, Centro de Ciências Rurais, Universidade Federal de Santa Maria (UFSM), Av. Roma 1000, Camobi, Santa Maria, RS.

³ Departamento de Patologia, UFSM, Santa Maria, RS 97105-900, Brasil. *Autor para correspondência: claudioslbarros@uol.com.br

cerebelar, intoxicação por organofosforado, intoxicação por *Solanum pseudocapsicum*, mielite fibrino-supurativa e provável intoxicação por closantel (um caso ou 1,7% cada) foram raramente observadas.

TERMOS DE INDEXAÇÃO: Doenças de ovinos, doenças do sistema nervoso, neuropatologia.

INTRODUÇÃO

O diagnóstico das doenças neurológicas de ovinos tornou-se alvo de maior importância após o aumento do número de casos autóctones de scrapie no Brasil (Driemeier 2007). Uma compilação de dados sobre as doenças do sistema nervoso de ovinos foi realizada no Nordeste do Brasil (Guedes et al. 2007), mas nenhum estudo similar foi feito em outras áreas do país. Dessa forma, clínicos veterinários precisam se basear em diagnósticos diferenciais de doenças de ovinos descritos em livros-texto e que nem sempre trazem a realidade das doenças que ocorrem em uma determinada região.

O objetivo deste trabalho é descrever a epidemiologia, os sinais clínicos, os achados de necropsia e histopatológicos de 58 casos de doenças neurológicas de ovinos diagnosticadas no Laboratório de Patologia Veterinária (LPV) da Universidade Federal de Santa Maria (UFSM) entre 1990 e 2007.

MATERIAL E MÉTODOS

Foram pesquisados os arquivos do LPV-UFSM e examinados os laudos de necropsia e exames histopatológicos de ovinos que deram entrada no laboratório entre janeiro de 1990 e dezembro de 2007. Esse material era oriundo de necropsias realizadas pela equipe do LPV-UFSM ou de necropsias realizadas no campo por veterinários que enviaram material para exame histopatológico. Foram coletados os dados epidemiológicos e clínico-patológicos desses laudos e os diagnósticos foram classificados em conclusivos e inconclusivos. Casos experimentais e de ovinos provenientes de outros Estados que não o Rio Grande do Sul foram excluídos.

RESULTADOS

Um total de 586 ovinos foi examinado no LPV-UFSM entre 1990 e 2007. Desses, 69 correspondiam a casos experimentais e foram excluídos. Os 517 casos restantes

eram compostos de 361 casos (69,8%) com diagnóstico conclusivo e 156 casos (30,2%) com diagnóstico inconclusivo. Ovinos morreram em decorrência de doença neurológica em 58 casos (16%) do grupo com diagnóstico conclusivo. Várias raças foram afetadas. As doenças neurológicas mais frequentemente diagnosticadas foram cenurose (15 casos ou 25,8%), listeriose (nove casos ou 15,5%), tétano (oito casos ou 13,7%) e abscessos vertebrais (quatro casos ou 6,8%) ou encefálicos (três casos ou 5,1%). Doenças ocasionalmente diagnosticadas incluíram intoxicação por *Erytroxylum argentinum*, mielite supurativa pós-caudectomia, meningoencefalite fibrino-supurativa, polioencefalomalacia e raiva (dois casos ou 3,4% cada). Desmielinização medular, edema da substância branca encefálica, encefalomalacia focal simétrica, hidranencefalia, hipoplasia cerebelar, intoxicação por organofosforado, intoxicação por *Solanum pseudocapsicum*, mielite fibrino-supurativa e provável intoxicação por closantel (um caso ou 1,7% cada) foram raramente observadas. Os dados epidemiológicos das principais doenças neurológicas diagnosticadas no período estão no Quadro 1. Os achados clinicopatológicos das principais doenças observadas estão no Quadro 2 e nas Figuras 1-10. Nenhum caso de scrapie foi diagnosticado.

DISCUSSÃO

Os resultados deste estudo demonstram que a cenurose, a listeriose, o tétano e os abscessos do sistema nervoso central foram as doenças de ovinos mais frequentemente diagnosticadas na rotina do LPV-UFSM entre 1990 e 2007. Intoxicação por *Erytroxylum argentinum*, mielite supurativa pós-caudectomia, polioencefalomalacia (PEM) e raiva foram doenças incomuns e as outras doenças ou condições (Quadro 1) foram raramente observadas. Doenças neurológicas sempre tiveram importância destacada na medicina veterinária. Essas doenças adquiriram ainda maior destaque em ruminantes após o diagnóstico da encefalopatia espongiiforme bovina na Inglaterra no final da década de 1980 (Wells et al. 1987) e da sua provável ligação com a nova variante da doença de Creutzfeldt-Jakob, uma doença neurodegenerativa, progressiva e fatal de humanos (Will et al. 1996). Nesse cenário, o diagnóstico das doenças neurológicas de ovinos também tem

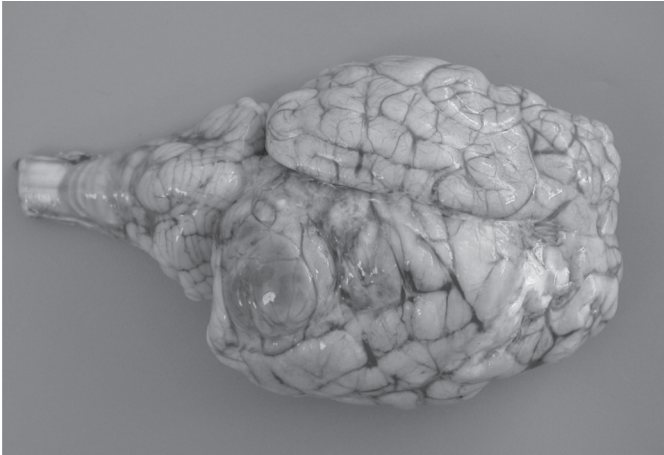
Quadro 1. Dados epidemiológicos das principais doenças do sistema nervoso de ovinos, diagnosticadas no Laboratório de Patologia Veterinária da Universidade Federal de Santa Maria entre 1990 e 2007

Doença	Total	%	M ^a	F ^b	NI ^c	Idade ^d
Cenurose	15	25,8	7	5	3	6-30
Listeriose	9	15,5	2	6	1	6-60
Tétano	8	13,7	6	2	-	<1-5
Abscessos vertebrais	4	6,8	2	2	-	3-36
Abscessos encefálicos	3	5,1	1	1	1	4
Intoxicação por <i>Erytroxylum argentinum</i>	2	3,4	2	-	-	3
Mielite supurativa pós-caudectomia	2	3,4	1	1	-	2-5
Polioencefalomalacia	2	3,4	1	1	-	3-6
Raiva	2	3,4	1	1	-	3

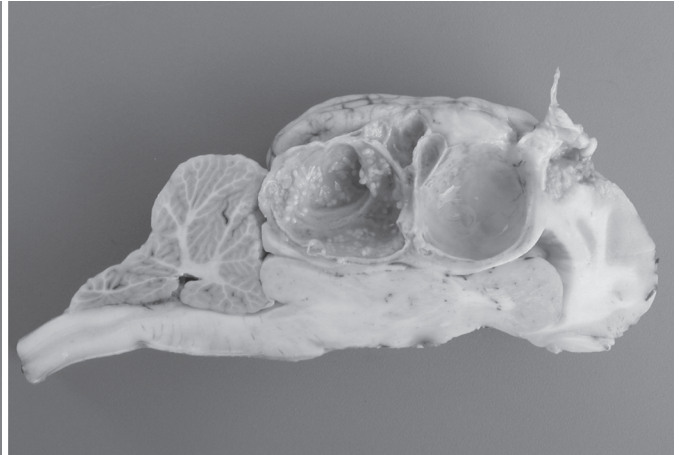
^aMachos, ^bfêmeas, ^cnão informado, ^dem meses.

Quadro 2. Dados clínico-patológicos das principais doenças neurológicas de ovinos diagnosticadas no Laboratório de Patologia Veterinária da Universidade Federal de Santa Maria entre 1990 e 2007

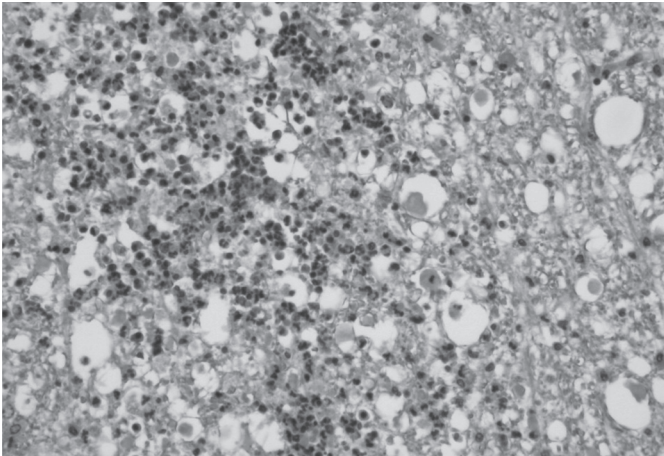
Doença	Sinais clínicos	Achados de necropsia	Histopatologia
Cenurose	Depressão, isolamento do rebanho, andar cambaleante, cegueira, desvio da cabeça, incoordenação, movimentos de pedalagem, quedas, andar em círculos, deficiência proprioceptiva nos membros torácicos e pélvicos, estrabismo, midríase, opistótono, tremores e rigidez dos membros.	Achatamento das circunvoluções do telencéfalo, herniação subtentorial ou cerebelar, com atrofia do parênquima adjacente e hidrocefalia nos ventrículos laterais. Ao corte eram observados cistos com 2-9 cm de diâmetro que eram revestidos por uma fina cápsula transparente. Esses cistos eram repletos por líquido translúcido e apresentavam numerosas estruturas brancas levemente alongadas de aproximadamente 1 mm (escólices) aderidas à face interna da cápsula. Os cistos causavam compressão e deslocamento do parênquima nervoso adjacente. Em um ovino havia diminuição da espessura e amolecimento dos ossos frontais do crânio.	Os cistos eram compostos por duas membranas fracamente eosinofílicas (externa e interna). Numerosos escólices esféricos evaginavam da membrana interna. Adjacente à parede do cisto eram observadas áreas focalmente extensas de necrose e infiltrado composto de macrófagos epitelióides e células gigantes multinucleadas tipos Langhans e corpo estranho, com áreas de deposição de material granular amorfo basofílico (mineralização). Nas áreas perilesionais foram observados infiltrado linfo-histioplasmocitário perivascular leve a acentuado em meio a fibroblastos e vasos, compressão e edema do parênquima adjacente. Um ovino apresentou infiltração perilesional por células gitter (malacia).
Listeriose	Desvio da cabeça, andar em círculos, decúbito, cegueira, taquipnéia, febre e sialorréia.	Exsudato purulento na articulação atlanto-occipital em um caso.	Meningoencefalite não-supurativa (predominantemente no tronco encefálico e cerebelo), com microabscessos e infiltração de células gitter (malacia) em dois casos. Em um caso havia meningoencefalite piogranulomatosa. Raros cocobacilos intracitoplasmáticos em macrófagos e neutrófilos intralesionais foram observados nas seções coradas pela hematoxilina-eosina. Nenhum.
Tétano	Andar rígido, opistótono, marcada rigidez muscular, posição em base ampla, sialorréia, decúbito, movimentos de pedalagem, hiperexcitabilidade e ranger de dentes. Em três casos havia histórico de castração e em dois casos os ovinos haviam sido caudectomizados.	Um ovino tinha o baço rompido.	Nenhum.
Abscessos vertebrais	Paresia dos membros pélvicos (posição de cão sentado).	Fratura com coleção de pus no corpo da vértebra afetada. Em três casos não havia outras lesões e os abscessos eram localizados, respectivamente, em T13, C3, C2. Em um caso havia sinal de caudectomia. Nesse caso o abscesso estava entre T6 e T7.	Não examinado.
Abscesso encefálico	Desvio lateral da cabeça, andar em círculos, movimentos de pedalagem, ranger de dentes, cegueira, opistótono e decúbito. Em um caso havia histórico de trauma e contaminação na região cervical; em outro caso havia migração de <i>Oestrus ovis</i> pela placa cribriforme.	Abscessos únicos preenchidos por material purulento no telencéfalo em dois casos (em um desses havia ainda um abscesso cardíaco). Em um caso havia numerosos abscessos de 3-8 mm de diâmetro disseminados pelo telencéfalo.	Área única ou múltiplas áreas de necrose de liquefação, com infiltrado de neutrófilos degenerados, agregados basofílicos bacterianos e focos de mineralização. Essas áreas eram circundadas por uma cápsula de tecido fibrovascular e infiltrado inflamatório linfo-histioplasmocitário. Havia ainda tumefação endotelial edema do neuropilo adjacente.
Intoxicação por <i>Eryroxylum argentinum</i>	Letargia, tremores, posição em base ampla, incoordenação e relutância em se movimentar. Quando exercitados apresentavam sialorréia, dispnéia, cianose e morte.	Grande quantidade de frutos de <i>E. argentinum</i> no rúmen.	Nenhum.
Mielite supurativa pós-caudectomia	Paresia dos membros pélvicos (posição de cão sentado). Havia marcado edema e hemorragia na região caudectomizada.	Material purulento preenchendo o canal medular na região lombar da medula espinhal.	Acúmulo de neutrófilos e agregados bacterianos no canal medular e se estendendo ao tecido nervoso adjacente. Nessas áreas havia infiltrado inflamatório linfo-histiocitário perivascular e de células gitter.
Polioencefalomalacia	Marcada depressão, andar em círculos, incoordenação, cegueira e opistótono.	Áreas castanho-amareladas no córtex telencefálico. Em um caso havia uma fenda de separação entre a substância cinzenta e branca.	Necrose neuronal, com tumefação endotelial e infiltrado linfo-histiocitário perivascular. A fenda observada macroscopicamente continha infiltrado de células gitter.
Raiva	Incoordenação, decúbito, convulsões, opistótono e febre.	Nenhum.	Meningoencefalomielite e ganglionite (gânglio de Gasser) não-supurativa com inclusões eosinofílicas intracitoplasmáticas em neurônios (corpúsculos de Negri).



1



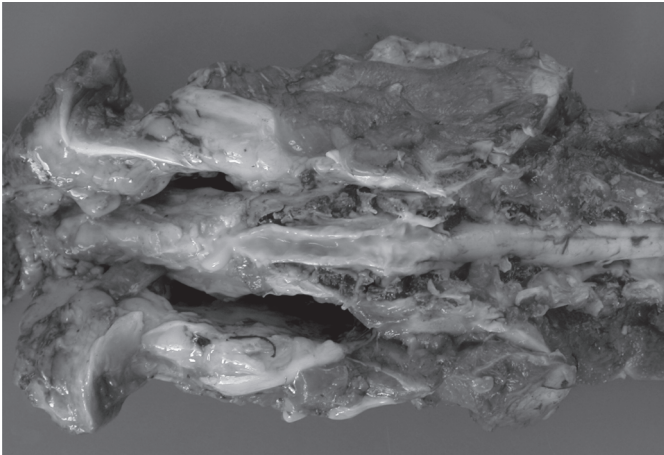
2



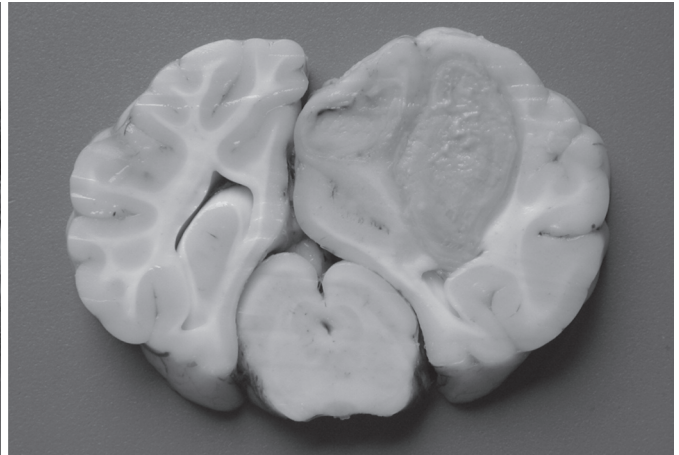
3



4



5



6

Fig. 1. Encéfalo de ovino afetado por cenurose. Há um cisto ocupando o telencéfalo occipital e parietal, que provoca marcada assimetria entre os hemisférios, achatamento das circunvoluções e herniação cerebelar.

Fig. 3. Seção histológica de ponte de ovino afetado por listeriose. Há acúmulo de neutrófilos (microabscesso) e numerosos esferóides axonais e vacuolização (edema) nas áreas perilesionais. HE, obj. 20x.

Fig. 5. Mielite supurativa pós-caudectomia. O canal medular está preenchido por material purulento.

Fig. 2. Corte sagital de encéfalo de um ovino com cenurose. Observe os cistos revestidos por uma fina membrana onde são observados numerosos escólices brancos. Há marcada atrofia do parênquima adjacente, obstrução dos ventrículos e herniação do cerebelo.

Fig. 4. Ovino com mielite supurativa pós-caudectomia apresentando típica posição de cão sentado.

Fig. 6. Abscesso encefálico decorrente de trauma na região cervical. Corte sagital do encéfalo na altura do mesencéfalo. São observados dois abscessos com espessa cápsula branca de tecido conjuntivo no hemisfério esquerdo. Há marcada compressão e deslocamento do parênquima adjacente.

sido alvo de maior atenção por conta do aumento do número de casos autóctones de scrapie no país (Driemeier 2007). Devido à aparente recuperação da ovinocultura no Estado (Viana & Silveira 2009), é importante que os clínicos veterinários reconheçam as principais doenças neurológicas de ovinos na sua área de atuação. Serão comentadas a seguir as principais doenças do sistema nervoso de ovinos que foram diagnosticadas no nosso laboratório durante os 18 anos abrangidos por este estudo.

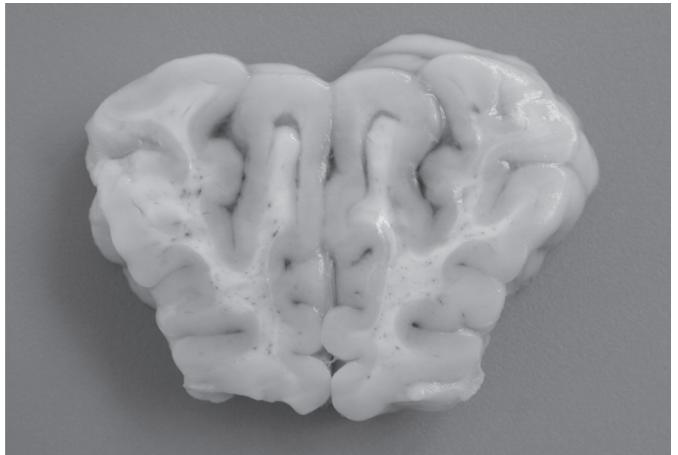
A cenurose foi a principal doença neurológica de ovinos na área de abrangência do LPV-UFSM durante o período estudado. A descrição detalhada desses casos pode ser consultada em outra publicação (Rissi et al. 2008). O diagnóstico foi realizado com base nos achados epidemiológicos, clínicos e de necropsia. A confirmação pode ser feita pelo exame histopatológico, mas o diagnóstico macroscópico de cenurose é bastante seguro e permite que o proprietário ou veterinário encarregado prontamente tome medidas de controle e prevenção adequadas para a

doença. Essas medidas se baseiam na interrupção do ciclo do parasita (pelo não fornecimento de vísceras de ovinos a cães) e na everminação periódica dos cães da propriedade (Ghazaei 2006). Os sinais clínicos apresentados pelos ovinos afetados foram semelhantes aos descritos por outros autores (Ozmen et al. 2005). Esses sinais não apresentaram relação direta com a localização do cisto parasitário nesses casos. Isso se deve ao fato de que os sinais clínicos observados não correspondiam somente a alterações decorrentes à localização do cisto no sistema nervoso, mas também aos efeitos da ocupação de espaço secundária à presença dos cistos (compressão, edema e atrofia do parênquima nervoso adjacente) (Rissi et al. 2008). Por esse motivo, não nos parece seguro determinar a localização do cisto em casos de cenurose somente pela observação dos sinais clínicos.

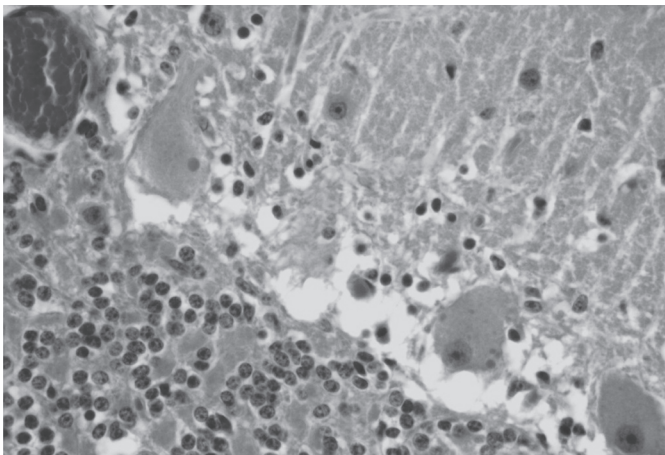
Os dados epidemiológicos dos casos de listeriose aqui relacionados foram apresentados em outra publicação (Rissi et al. 2009). Esses casos ocorreram principalmente



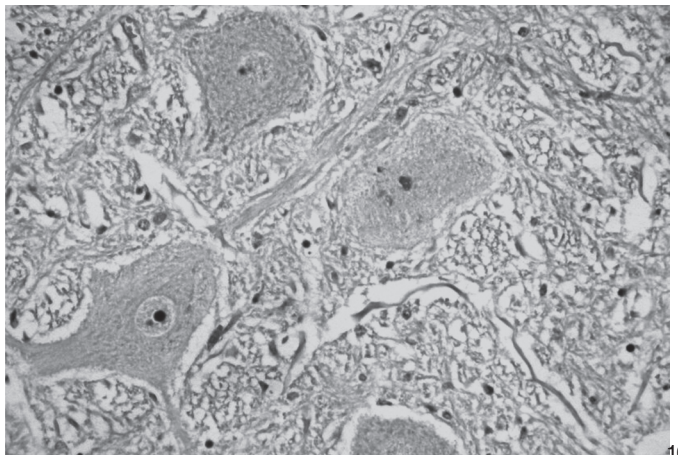
7



8



9



10

Fig. 7. Ovinos com polioencefalomalacia apresentando marcada depressão e posição em base ampla.

Fig. 9. Cerebelo de ovino afetado pela raiva com inclusões eosinofílicas intracitoplasmáticas em neurônios de Purkinje. HE, obj.40x.

Fig. 8. Corte sagital do encéfalo na altura do córtex frontal. Há separação multifocal entre as substâncias branca e cinzenta, caracterizada pela formação de uma fenda repleta de líquido claro (edema).

Fig. 10. Seção de ponte de ovino afetado pela raiva mostrando marcação positiva no citoplasma de um neurônio pela técnica de imuno-histoquímica. Avidina-biotina, obj.100x.

no verão e na primavera e em ovinos que não eram alimentados com silagem. Essas características são tipicamente descritas em casos de listeriose em ruminantes no Brasil (Sanchez et al. 2000, Rissi et al. 2006, Schild 2007) e diferem do que é descrito na maior parte da literatura internacional, que relata casos de listeriose ocorrendo mais frequentemente no inverno e em animais alimentados com silagem (Vandegraaff et al. 1981, Wilesmith & Gitter 1986). Nessas condições, a infecção é atribuída às condições climáticas desfavoráveis, à menor qualidade da silagem e à maior aglomeração de animais (Wilesmith & Gitter 1986). Por outro lado, *Listeria monocytogenes* é um microorganismo encontrado no ambiente e pode ser isolado de fezes ou mesmo secreção nasal de animais domésticos e selvagens sadios (Killinger & Mansfield 1970, Low & Linklater 1985, George 2002). Isso indica que, semelhantemente ao que também pode ocorrer em outras partes do mundo (George 2002), a contaminação ambiental pode ser um fator determinante na epidemiologia da listeriose no Brasil e o contato com outras espécies deve ser levado em consideração quando se determina a fonte de infecção numa propriedade. Os sinais clínicos desenvolvidos pelos ovinos afetados por listeriose são bastante característicos e usualmente são relacionados à distribuição das lesões no tronco encefálico e no cerebelo (Constable 2004). Esses sinais usualmente cursam com desvio da cabeça, andar em círculos e sialorréia (secundária à paralisia de nervos cranianos), semelhante ao que foi observado nos casos da nossa rotina. O diagnóstico pode ser realizado com base nesses achados e confirmado pelas alterações histopatológicas características da doença. A imuno-histoquímica tem se mostrado bastante útil na confirmação do diagnóstico de listeriose na nossa rotina, principalmente em casos onde os achados histopatológicos são diferentes ou não apresentam as características típicas da doença (Rissi et al. 2006, Rissi et al. 2009).

Casos de tétano em pequenos ruminantes usualmente ocorrem após castração, caudectomia, descorna, parto e contaminação de sítios vacinais (Driemeier et al. 2007, Guedes et al. 2007). Os casos de tétano aqui descritos ocorreram após castração (três casos) ou caudectomia (dois casos) e todos os ovinos tinham menos de um ano de idade. A ocorrência da doença em ovinos jovens esteve obviamente relacionada à época da realização desses procedimentos. A lesão primária (onde ocorreu a contaminação) nem sempre pode ser observada na ocasião da necropsia (Guedes et al. 2007), como foi descrito em três casos deste estudo. O diagnóstico deve ser realizado com base no histórico e nos achados clínico-patológicos. A confirmação laboratorial pode ser feita pela inoculação em camundongos, cultura bacteriana, identificação direta do bacilo em esfregaços de baço ou das feridas contaminadas e imunofluorescência (Aslani et al. 1998).

Abscessos no sistema nervoso central ocorrem predominantemente em animais jovens e ocasionalmente em animais adultos (Radostits et al. 2007, Fernandes & Schild 2007). Essas lesões são decorrentes de septicemia (principalmen-

te em casos de onfaloflebite e caudectomia), de extensão de lesões em tecidos adjacentes (sinusite por *Oestrus ovis* e descorna), de implantação direta por lesões penetrantes ou migração centrípeta do agente por nervos periféricos. Os casos de abscessos vertebrais (que na verdade são casos de osteomielite e, portanto, casos de doença óssea) tipicamente causam sinais neurológicos por comprometimento medular e por isso foram incluídos neste trabalho. Nesses casos havia fratura do corpo vertebral, com compressão medular e sinais clínicos típicos ("posição de cão sentado"). Essa condição é frequentemente observada em decorrência de onfaloflebite, castração ou caudectomia (Loretti et al. 1999). Não foi possível estabelecer a via de infecção em três dos quatro casos de abscessos vertebrais. Em um caso a infecção foi secundária ao corte da cauda. Os abscessos encefálicos aqui descritos resultaram da extensão de lesões em tecidos adjacentes (como no caso de sinusite por *O. ovis*) ou de disseminação hematogênica (como no caso do ovino com lesão cutânea cervical, no qual ainda foi observado um abscesso cardíaco). Em um dos casos nenhuma lesão primária pode ser evidenciada. O diagnóstico de abscessos vertebrais e encefálico foi realizado com base na macroscopia.

As duas necropsias realizadas em ovinos intoxicados por *E. argentinum* (cocão) correspondem a quatro surtos ocorridos no verão de 2003-2004 (Barros et al. 2004). Na época, uma doença semelhante foi descrita em outras áreas do Estado como consequência da ingestão de *E. deciduum* (Colodel et al. 2004). Nenhum achado macroscópico ou histopatológico foi descrito nas duas ocasiões.

Nos casos de mielite supurativa pós-caudectomia não havia envolvimento vertebral. Nesses casos havia somente preenchimento do canal medular por conteúdo purulento que se estendia da lesão infectada decorrente de caudectomia. O sinal clínico de "posição de cão sentado", no entanto, era idêntico ao desenvolvido pelos ovinos com abscessos vertebrais.

Os ovinos afetados por PEM desenvolveram sinais clínicos característicos de lesões telencefálicas corticais (Constable 2004), como marcada depressão e cegueira. Os achados de necropsia e histopatológicos foram semelhantes aos descritos em casos de PEM em pequenos ruminantes (Ligios et al. 2004, Lima et al. 2005, Guedes et al. 2007). A PEM é uma enfermidade de etiologia multifatorial (Gould 1998) e, semelhante ao que ocorreu nos casos deste estudo, a maioria dos casos da doença descritos no Brasil permanece sem causa estabelecida (Schild et al. 2005). Histologicamente, a PEM pode ser confirmada pela presença de necrose laminar dos neurônios corticais do telencéfalo, caracterizada por aumento dos espaços perineuronais, encarquilhamento e eosinofilia citoplasmática e picnose nuclear (neurônio vermelho). Há ainda tumefação endotelial e infiltração de células inflamatórias mononucleares. Em casos avançados pode haver infiltração de macrófagos com citoplasma espumoso (células gitter).

Diferente do que ocorre em bovinos no Rio Grande do

Sul, a raiva ovina não se mostrou uma doença importante, com somente dois casos diagnosticados em 18 anos. A descrição detalhada desses casos foi publicada em outro trabalho (Rissi et al. 2008). As razões que levam ao baixo número de casos de raiva em ovinos em uma região onde surtos de raiva bovina são frequentemente observados não é bem compreendido. O controle da raiva urbana no Rio Grande do Sul desde a década de 1980 (condição que diminui a possibilidade de um ovino ser atacado por um cão infectado), a preferência de morcegos por bovinos (Baer 1991) e a espessura da cobertura de lâ são fatores que podem explicar essa baixa frequência de diagnósticos de raiva ovina (Rissi et al. 2008). Os sinais clínicos foram inespecíficos e fortalecem a afirmação de que a raiva deve ser um diagnóstico potencial em qualquer caso de doença neurológica. As alterações histopatológicas foram mais marcadas no tronco encefálico e medula espinhal. O diagnóstico foi realizado com base nos achados histopatológicos e confirmado por imunohistoquímica em seções de tronco encefálico dos dois ovinos afetados.

As doenças neurológicas de ovinos diagnosticadas nesses 18 anos abrangidos por este estudo não diferenciaram substancialmente das doenças diagnosticadas em estudos similares realizados em outras regiões do Brasil (Guedes et al. 2007) e do mundo (Ligios et al. 2004). As características dessas doenças, no entanto, podem apresentar variações dependendo da região de ocorrência (como ocorre com a listeriose e a raiva). O conhecimento dessas doenças e das particularidades entre elas em determinadas regiões auxilia na elaboração do diagnóstico e consequentemente no estabelecimento de medidas de controle e prevenção de novos casos da doença no rebanho.

REFERÊNCIAS

- Aslani M.R., Bazargani T.T., Ashkar A.A., Movasaghi A.R., Raofi A. & Atiabi N. 1998. Outbreak of tetanus in lambs. *Vet. Rec.* 142:518-519.
- Baer G. 1991. Vampire bat and bovine paralytic rabies, p.389-404. In: *Ibid.* (Ed.), *The natural history of rabies*. CRC, Boca Raton.
- Barros R.R., Teixeira F.R., Oliveira F.N., Rissi D.R., Rech R.R. & Barros C.S.L. 2004. Poisoning in sheep from the ingestion of fruits of *Erythroxylum argentinum*. *Vet. Human Toxicol.* 46:173-175.
- Colodel E.M., Seitz A.L., Schmitz M., Borba M.R., Raymundo D.L. & Driemeier D. 2004. Intoxicação por *Erythroxylum deciduum* (Erythroxylaceae) em ovinos. *Pesq. Vet. Bras.* 24:165-168.
- Constable P.D. 2004. Clinical examination of the ruminant nervous system. *Vet. Clin. Food. Anim.* 20:185-214.
- Driemeier D. 2007. Scrapie, p.475-484. In: Riet-Correa F., Schild A.L., Lemos R.A.A. & Borges J.R. (Eds), *Doenças de Ruminantes e Eqüídeos*. Vol.1. Equali, Campo Grande, MS.
- Driemeier D., Schild A.L., Fernandes J.C., Colodel E.M., Corrêa A.M., Cruz C.E. & Barros C.S.L. 2007. Outbreaks of tetanus in beef cattle and sheep in Brazil associated to disophenol injection. *J. Vet. Med.* 54:333-335.
- Fernandes C.G. & Schild A.L. 2007. Abscessos do sistema nervoso central, p.202-207. In: Riet-Correa F., Schild A.L., Lemos R.A.A. & Borges J.R. (Eds), *Doenças de Ruminantes e Eqüídeos*. Vol.1. Equali, Campo Grande, MS.
- Ghazaei C. 2006. Evaluation therapeutic effects of antihelminthic agents albendazole, fenbendazole and praziquantel against coenurosis in sheep. *Small Rum. Res.* 71:48-51.
- George L.W. 2002. Listeriosis, p.946-949. In: Smith B.P. (Ed.), *Large Animal Internal Medicine*. 3rd ed. Mosby, St Louis.
- Gould D. 1998. Polioencephalomalacia. *J. Anim. Sci.* 76:309-314.
- Guedes K.M.R., Riet-Correa F., Dantas A.F.M., Simões S.V.D., Neto E.G.M., Nobre V.M.T. & Medeiros R.M.T. 2007. Doenças do sistema nervoso central em caprinos e ovinos no semi-árido. *Pesq. Vet. Bras.* 27:29-38.
- Killinger A.H. & Mansfield M.E. 1970. Epizootiology of listeric infection in sheep. *J. Am. Vet. Med. Assoc.* 157:1318-1324.
- Ligios C., Viglietti A., Carta P., Dexter G., Agrimi U. & Simmons M.M. 2004. Clinicopathological findings in sheep from Sardinia showing neurological signs of disease. *Vet. Rec.* 154:365-370.
- Lima E.F., Riet-Correa F., Tabosa I.M., Dantas A.F., Medeiros J.M. & Júnior G.S. 2005. Polioencefalomalacia em caprinos e ovinos na região semi-árida do Nordeste do Brasil. *Pesq. Vet. Bras.* 25:9-14.
- Loretti A.P., Cerva C., Gutierrez R., Cademartori A. & Driemeier D. 1999. Abscessos na medula espinhal de cordeiros secundários ao corte de cauda. 9^o Enapave, Belo Horizonte, p.1. (Resumo)
- Low J.C. & Linklater K. 1985. Listeriosis in sheep. In *Practice* March:66-67.
- Ozmen O., Sahinduran S., Haligur M. & Sezer. K. 2005. Clinicopathologic observations on *Coenurus cerebralis* in naturally infected sheep. *Schweiz. Arch. Tierheilkunde* 147:129-134.
- Radostits O.M., Gay C.C., Hinchcliff K.W. & Constable P.D. 2007. Diseases of the nervous system, p.575-620. In: *Ibid.* (Eds), *Veterinary Medicine: A textbook of the diseases of cattle, horses, sheep, pigs, and goats*. Elsevier, Philadelphia.
- Rissi D.R., Kommers G.D., Marcolongo-Pereira C., Schild A.L. & Barros C.S.L. 2010. Meningoencefalite por *Listeria monocytogenes* em ovinos. *Pesq. Vet. Bras.* 30(1):51-56.
- Rissi D.R., Rech R.R., Barros R.R., Kommers G.D., Langohr I.M., Pierezan F. & Barros C.S.L. 2006. Forma nervosa de listeriose em caprinos. *Pesq. Vet. Bras.* 26:14-20.
- Rissi D.R., Pierezan F., Kommers G.D. & Barros C.S.L. 2008. Ocorrência de raiva em ovinos no Rio Grande do Sul. *Pesq. Vet. Bras.* 28:495-500.
- Rissi D.R., Rech R.R., Pierezan F., Gabriel A.L., Trost M.E. & Barros C.S.L. 2008. Cenurose em ovinos no Sul do Brasil: 16 casos. *Ciência Rural* 38:1044-1049.
- Sanches A.W.D., Langohr I.M., Stigger A.L. & Barros C.S.L. 2000. Doenças do sistema nervoso central em bovinos no sul do Brasil. *Pesq. Vet. Bras.* 20:113-118.
- Schild A.L. 2007. Listeriose, p.352-357. In: Riet-Correa F., Schild A.L., Lemos R.A.A. & Borges J.R. (Eds), *Doenças de Ruminantes e Eqüídeos*. Vol.1. Equali, Campo Grande, MS.
- Schild A.L., Ferreira J.L.M. & Soares M.P. 2005. Boletim do Laboratório Regional de Diagnóstico n.25, Pelotas.
- Vandegraaff R., Borland N.A. & Browning J.W. 1981. An outbreak of listerial meningo-encephalitis in sheep. *Aust. Vet. J.* 57:94-96.
- Viana J.G.A. & Silveira V.C.P. 2009. Análise econômica da ovinocultura: estudo de caso na Metade Sul do Rio Grande do Sul, Brasil. *Ciência Rural* 39:1176-1181.
- Wells G.A.G., Scott A.C., Johnson C.T., Gunning R.F., Hancock R.D., Jeffrey M., Dawson M. & Bradley R. 1987. A novel progressive spongiform encephalopathy in cattle. *Vet. Rec.* 121:419-420.
- Wilesmith J.W. & Gitter M. 1986. Epidemiology of ovine listeriosis in Great Britain. *Vet. Rec.* 119:467-470.
- Will R.G., Ironside J.W., Zeidler M., Cousens S.N., Estibeiro K., Alperovitch A., Poser S., Pocchiarri M., Hofman A. & Smith P.G. 1996. A new variant of Creutzfeldt-Jakob disease in the UK. *Lancet* 347:921-925.