

Resposta tecidual a implantes de discos de poliuretana de mamona nas formas pré-moldada ou biomassa moldada¹

Samanta Aires Celeste², Sheila Canevese Rahal^{3*}, Oduvaldo Câmara Marques Pereira-Júnior⁴, Julio Lopes Sequeira⁵ e Simone Macedo Melo⁶

ABSTRACT.- Celeste S.A., Rahal S.C., Pereira-Junior O.C.M., Sequeira J.L. & Melo S.M. 2010. [Tissue reaction to premolded or molded biomass disks of polyurethanes containing castor oil.] Resposta tecidual a implantes de discos de poliuretana de mamona nas formas pré-moldada ou biomassa moldada. *Pesquisa Veterinária Brasileira* 30(12):1089-1095. Departamento de Cirurgia e Anestesiologia Veterinária, Faculdade de Medicina Veterinária e Zootecnia, Universidade Estadual Paulista, Campus de Botucatu, Distrito de Rubião Junior s/n, Botucatu, SP 18650-000, Brazil. E-mail: sheilacr@fmvz.unesp.br

The aim of this study was to histologically evaluate the tissue reaction to implantation of polyurethane disks containing castor oil produced in premolded form, supplied commercially, and biomass molded at the moment of application; since a late tissue reaction may occur during the total hardening process of the biomaterial. Twenty female Wistar rats, about 3 months of age, weighing 300-350g, and polyurethane disks 0.8cm in diameter and 0.5cm in thickness were used. The premolded disk was implanted into the subcutaneous tissue at the right flank and the molded biomass disk at the left flank. Five rats each were submitted to euthanasia at 3, 7, 15 and 30 days after surgery, and the polyurethane disks and surrounding tissue were collected. The specimens were processed for HE staining and examined microscopically. A moderate inflammatory reaction was primarily composed of polymorphonuclear cells and macrophages. The lymphocytes varied from absent to discreet. The intensity of the inflammatory reaction decreased at the same time the formation of fibrous conjunctive tissue increased around the implants. However, the numbers of macrophages remained the same. In conclusion, both polyurethane disks induce the same type of inflammatory reaction that varies from slight to moderate according to evaluation time.

INDEX TERMS: Castor oil, biomaterial, polyurethane, histology.

RESUMO.- O trabalho teve por objetivo avaliar a resposta tecidual à implantação de discos de poliuretana derivada do óleo de mamona confeccionados de duas formas distintas, na forma pré-moldada fornecida pela indústria e em biomassa moldada no momento da aplicação, de forma a observar

se haveria algum tipo de reação local tardia associada à possível continuidade do processo de endurecimento final do biomaterial. Foram utilizados 20 ratos, linhagem Wistar, fêmeas, com peso de 300-350g, nos quais foi inserido o disco pré-moldado no tecido subcutâneo do flanco direito e o de biomassa moldada no flanco esquerdo. Ambos os discos tinham 0,8cm de diâmetro por 0,5cm de espessura. Para o procedimento histológico, cinco ratos foram submetidos à eutanásia aos 3, 7, 15 e 30 dias de pós-cirúrgico. Os implantes e tecidos circundantes foram colhidos, processados e corados pela técnica de hematoxilina-eosina. Foi observada inicialmente uma reação inflamatória moderada, composta especialmente por células polimorfonucleares e macrófagos. Os linfócitos variaram de ausentes a discretos. A reação inflamatória diminuiu de intensidade à medida que se intensificou a formação de tecido conjuntivo fibroso ao redor dos implantes, porém sem modificação dos números de macrófagos. Sendo assim, conclui-se que ambos os

¹Recebido em 14 de abril de 2009.

Aceito para publicação em 3 de novembro de 2010.

² Universidade Estadual Paulista (Unesp), Faculdade de Medicina Veterinária e Zootecnia (FMVZ), Departamento de Cirurgia e Anestesiologia Veterinária, Cx. Postal 560, Distrito de Rubião Junior s/n, Botucatu, SP 18650-000, Brasil. Bolsista PIBIC CNPq.

³ Departamento de Cirurgia e Anestesiologia Veterinária, FMVZ, Unesp-Botucatu. *Autor para correspondência: sheilacr@fmvz.unesp.br

⁴ Programa de Pós-Graduação em Medicina Veterinária, FMVZ, Unesp-Botucatu.

⁵ Departamento de Clínica Veterinária, FMVZ, Unesp-Botucatu.

⁶ Departamento de Cirurgia e Anestesiologia Veterinária, FMVZ, Unesp-Botucatu.

discos de poliuretana induzem uma reação inflamatória similar, que varia de moderada a discreta na dependência do momento de avaliação.

TERMOS DE INDEXAÇÃO: Óleo de mamona, biomaterial, poliuretana, histologia.

INTRODUÇÃO

A poliuretana derivada do óleo de mamona é um polímero formado pela reação uretana dos seus dois componentes básicos, o polioliol (*OH*) e o pré-polímero (*NCO*) (Bioosteo 2008). Essa possui diversas formulações que permitem diferentes flexibilidades (Ohara et al. 1995, Ignácio et al. 1996, Leonel et al. 2003). A composição pré-moldada, por exemplo, pode ser obtida em formatos de “plug”, cunha, “chip”, “top”, bloco com furo e meia-cana. Na forma de biomassa, a poliuretana deve ser preparada pela mistura de duas frações - polioliol e pré-polímero - e pode ser ainda acrescida de carbonato de cálcio (Ignácio et al. 1997, Bioosteo 2008). Essa apresentação permite que a poliuretana seja moldada, conforme a necessidade, no momento do ato cirúrgico (Leonel et al. 2003, Jacques et al. 2004). Uma vez misturada as frações, após 3 a 5 minutos, o produto encontra-se em estado adesivo e pode ser empregado para fixação, por exemplo, de próteses ou mesmo de blocos pré-moldados. No período de 5 a 10 minutos obtém-se o estado de modelagem, que é adequado para o preenchimento de espaços (Bioosteo 2008).

O tempo de endurecimento da biomassa ocorre entre 15 e 20 minutos, havendo uma reação exotérmica que, no estado de modelagem, atinge 60°C no interior e 40°C na superfície da biomassa (Bioosteo 2008). Conforme Claro Neto (1997), o tempo de finalização total de endurecimento da poliuretana ocorre em aproximadamente 48 horas. Durante a mistura dos componentes, bolhas de ar são incorporadas ao produto, causando expansão da massa devido ao aumento da temperatura (Claro Neto 1997, Bioosteo 2008). Após a implantação de um biomaterial em determinado hospedeiro, há o desencadeamento de uma resposta que é dependente das propriedades físicas e químicas do mesmo (Cholvin e Bayne 1999). Contudo, quanto maior o grau de tolerância dos tecidos, melhor será o desempenho desse biomaterial. Sendo assim, o trabalho teve por objetivo avaliar a resposta tecidual à implantação no tecido subcutâneo de discos de poliuretana derivada do óleo de mamona confeccionados de duas formas distintas, na forma pré-moldada fornecida pela indústria e em biomassa, moldada no momento da aplicação, de forma a observar se haveria algum tipo de reação local tardia associada à possível continuidade do processo de endurecimento final do biomaterial.

MATERIAL E MÉTODOS

Biomaterial. Foram utilizados discos de poliuretana nas dimensões de 0,8cm de diâmetro por 0,5cm de espessura,

⁷ BIOOSTEO® - Biomecânica Ind. e Com. de Produtos Ortopédicos Ltda, Jaú, São Paulo.

sendo o pré-moldado fornecido pela indústria Biomecânica⁷ e o em biomassa confeccionado no momento da aplicação (Fig.1a). Esse último foi produzido pela mistura do polioliol, pré-polímero e carbonato de cálcio, respectivamente na proporção de 5.1, 6.0 e 6.0 gramas, que foi aplicada em uma forma de polietileno, onde permaneceu por um período de aproximadamente 8 a 10 minutos até que ocorresse a reação de polimerização. Após a polimerização, o disco foi removido e implantado. As duas apresentações dos biomateriais empregados foram previamente esterilizadas por óxido de etileno.

Animais e procedimento cirúrgico. Os métodos empregados durante o desenvolvimento do presente trabalho foram aprovados pela Câmara de Ética em Experimentação Animal da Faculdade de Medicina Veterinária e Zootecnia da Universidade Estadual Paulista (Unesp), Botucatu (no.04/2007-CEEA).

Foram utilizados 20 ratos, linhagem Wistar, fêmeas, com aproximadamente 3 meses de idade e peso médio de 300-350g, que foram numerados, por sorteio, de 1 a 20. Esses foram alocados em caixas de polietileno 40x60x18, respeitando o limite máximo de três ratos por caixa, onde receberam água e ração comercial *ad libitum*.

Para se realizar os procedimentos cirúrgicos, os ratos foram anestesiados com cloridrato de xilazina 2% (5mg/kg) e hidrocloreto de quetamina 5% (75mg/kg) aplicados por via intramuscular. Após a tricotomia de toda a região lombar, os animais foram posicionados em decúbito ventral e realizou-se a anti-sepsia da área cirúrgica com álcool iodado. Com os panos de campo operatório dispostos foi efetuada uma incisão longitudinal de pele e tecido subcutâneo, de aproximadamente 2cm de comprimento, na linha média dorsal na região da coluna lombar. Com auxílio de pinça e tesoura romba foi efetuada a divulsão do tecido subcutâneo nas regiões dos flancos direito e esquerdo, o suficiente para que os discos de poliuretana de mamona pudessem ser inseridos. No flanco direito foi implantado o disco pré-moldado e no flanco esquerdo o de biomassa

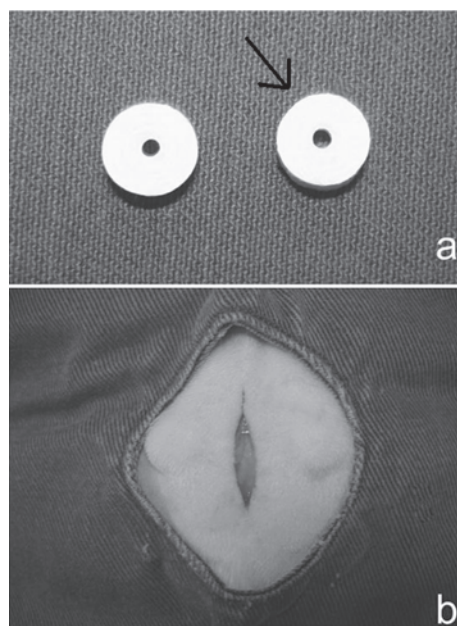


Fig.1. (a) Discos de poliuretana de mamona nas formas pré-moldada e de biomassa moldada (seta). (b) Aspecto após implantação dos discos de poliuretana nos flancos direito e esquerdo.

moldada (Fig.1b). O tecido subcutâneo das bordas da incisão foi aproximado com sutura contínua simples e a pele com pontos simples isolados, ambos com fio de náilon 3-0.

Enrofloxacina (5mg/kg SC) foi administrada no momento da anestesia e 24 horas após a cirurgia. A analgesia foi realizada com buprenorfina, na dose de 0,01mg/kg, aplicada por via subcutânea no momento da indução anestésica e a cada 8 horas durante 24 horas. Os pontos cutâneos foram removidos no 7º dia de pós-operatório.

Processamento histológico e análise histomorfométrica.

Para a realização do procedimento histológico, foram submetidos à eutanásia cinco animais aos 3, 7, 15 e 30 dias de pós-cirúrgico, utilizando o pentobarbital sódico (180mg/kg) por via intraperitoneal, até obtenção de parada cardíaco-respiratória.

Os implantes e os tecidos circundantes foram colhidos e fixados em solução de formol tamponado a 10% e pH 7,2 por 10 dias. Após este período, o material foi mantido em solução de formol tamponado a 10% e ácido acético a 10%, a qual foi trocada a cada 15 dias até a obtenção da descalcificação. Na seqüên-

cia foram efetuados os processamentos de desidratação, diafanização e inclusão em Paraplast. Cortes longitudinais semi-seriados de 0,9µm de espessura foram então corados pela técnica de Hematoxilina-Eosina (HE) e observados à microscopia de luz (Leica DMLB). As imagens foram digitalizadas por uma câmera digital DC300FX (Leica). A contagem dos tipos celulares foi realizada manualmente, com o auxílio do software de captura de imagens Leica QWin Standard Version 3.1.0.

A análise descritiva avaliou a densidade vascular, inflamação e presença de tecido fibroso ao redor dos implantes. Análise semi-quantitativa dos implantes e dos tecidos da área ao redor deste foram conduzidas de acordo com um escore previamente determinado: 0 = ausente (sem célula), 1 = discreto (15 células por campo), 2 = moderado (30 células por campo), 3 = abundante (acima de 30 células por campo), similar ao estabelecido Mendes et al. 2009. Foi avaliada a quantidade de tecido fibroso produzido ao redor do implante, a presença de células polimorfonucleares, linfócitos, macrófagos e a quantidade de vasos neoformados ao redor do implante. Além dis-

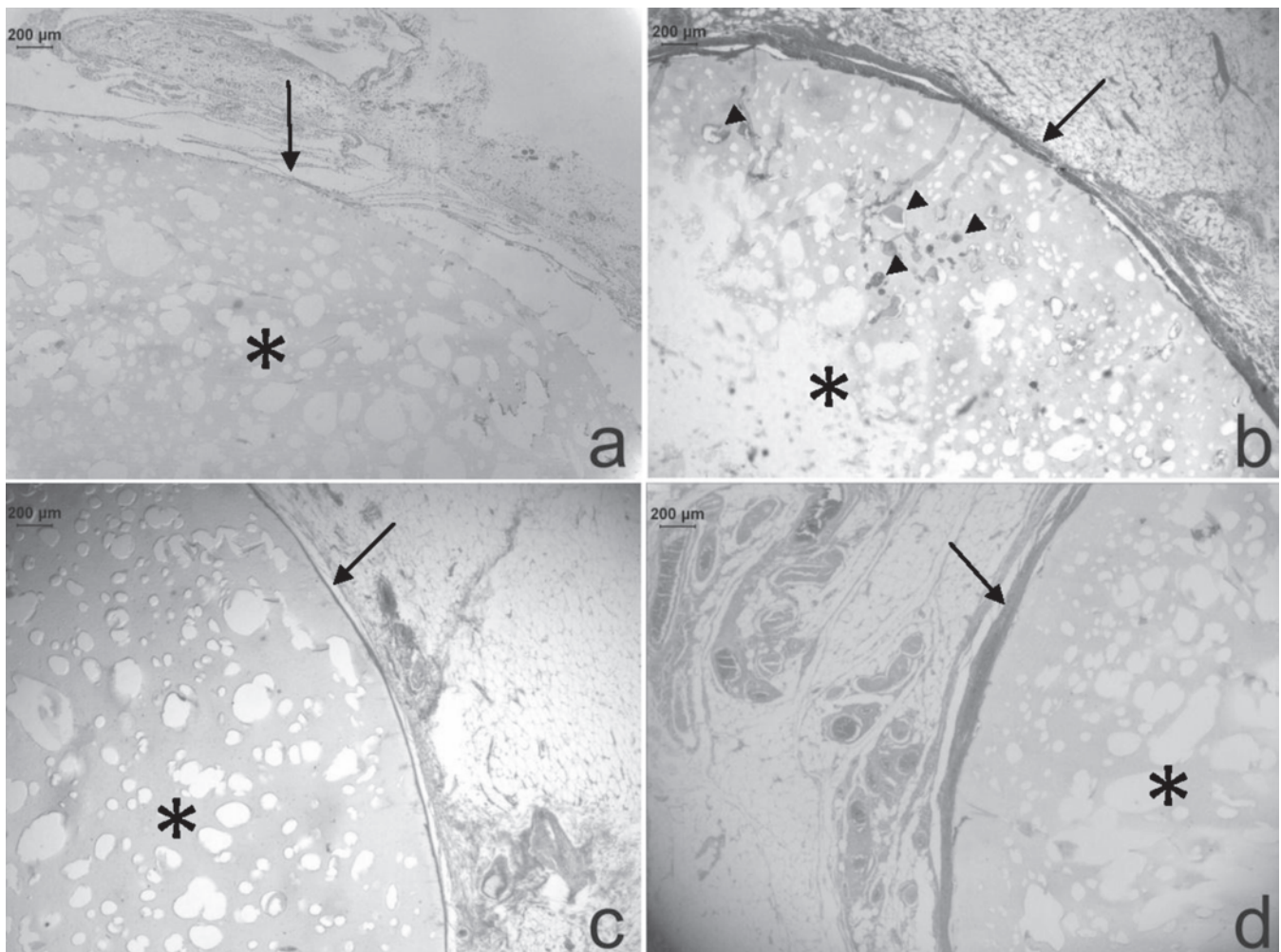


Fig.2. Aspecto histológico do disco pré-moldado de poliuretana implantado no tecido subcutâneo de ratos e da reação tecidual circundante, aos 3 (a), 7 (b), 15 (c) e 30 (d) dias de pós-operatório. Observe a presença do disco de poliuretana (*) circundado por tecido de granulação imaturo discreto (seta) aos 3 dias de pós-operatório (a). Aos 7 dias de pós-operatório (b) um aumento na reação fibroblástica é evidenciado pela maior deposição de fibras colágenas (seta) ao redor do disco. Note o infiltrado fibroblástico nos poros do disco de poliuretana (cabeças de seta). Diminuição da reação fibroblástica é observada aos 15 (c) e 30 (d) dias de pós-operatório, quando os discos de poliuretana encontram-se envoltos por camada de tecido conjuntivo denso (seta). HE, obj.4x.

so, foram contados os poros dos discos de poliuretana, com área igual ou acima de $400\mu\text{m}^2$, de forma a quantificar a capacidade de infiltração tecidual.

Análise estatística. Os dados obtidos da análise histomorfométrica foram submetidos à análise de variância (ANOVA), seguido pelo teste de Tukey-Kramer. Para a comparação da porcentagem de tecido infiltrado nos poros entre os dois grupos foi utilizado o teste *t* de Student. Todas as análises estatísticas foram realizadas usando-se o software GraphPad InStat. Diferenças foram consideradas significativas com $p < 0,05$.

RESULTADOS

Não foram observadas complicações pós-operatórias. Pela análise histológica, embora de maneira geral os discos de poliuretana não se corassem pela Hematoxilina-Eosina, esses puderam ser identificados em todos os momentos de avaliação (3, 7, 15 e 30 dias de pós-operatório) à microscopia de luz, como uma estrutura amorfa de coloração amarelada. Adicionalmente, os discos apresentavam

poros de diâmetros não uniformes, que em sua maioria estavam infiltrados por um tecido amorfo acidófilo. Ressalta-se que aos 3 dias de avaliação, os polímeros se desprendiam com facilidade dos tecidos circunjacentes, dificultando o processamento do material.

Aos 3 dias de avaliação, os discos pré-moldados encontravam-se inseridos no tecido subcutâneo e envolvidos por camadas de exsudato fibrinoso e infiltrado inflamatório difuso composto predominantemente por polimorfonucleares neutrófilos (Fig.2a). Essa reação inflamatória mostrou grau de intensidade variando entre discreto e moderado e também preencheu os poros periféricos da maioria dos discos. Os linfócitos apresentavam-se de forma discreta. O tecido subcutâneo adjacente mostrava vasos hiperêmicos e edema intersticial moderado. No sétimo dia (Fig.2b), os discos estavam circundados por camadas sobrepostas concêntricas de fibroblastos, associadas a um discreto infiltrado inflamatório misto difuso, composto predominantemente por poli-

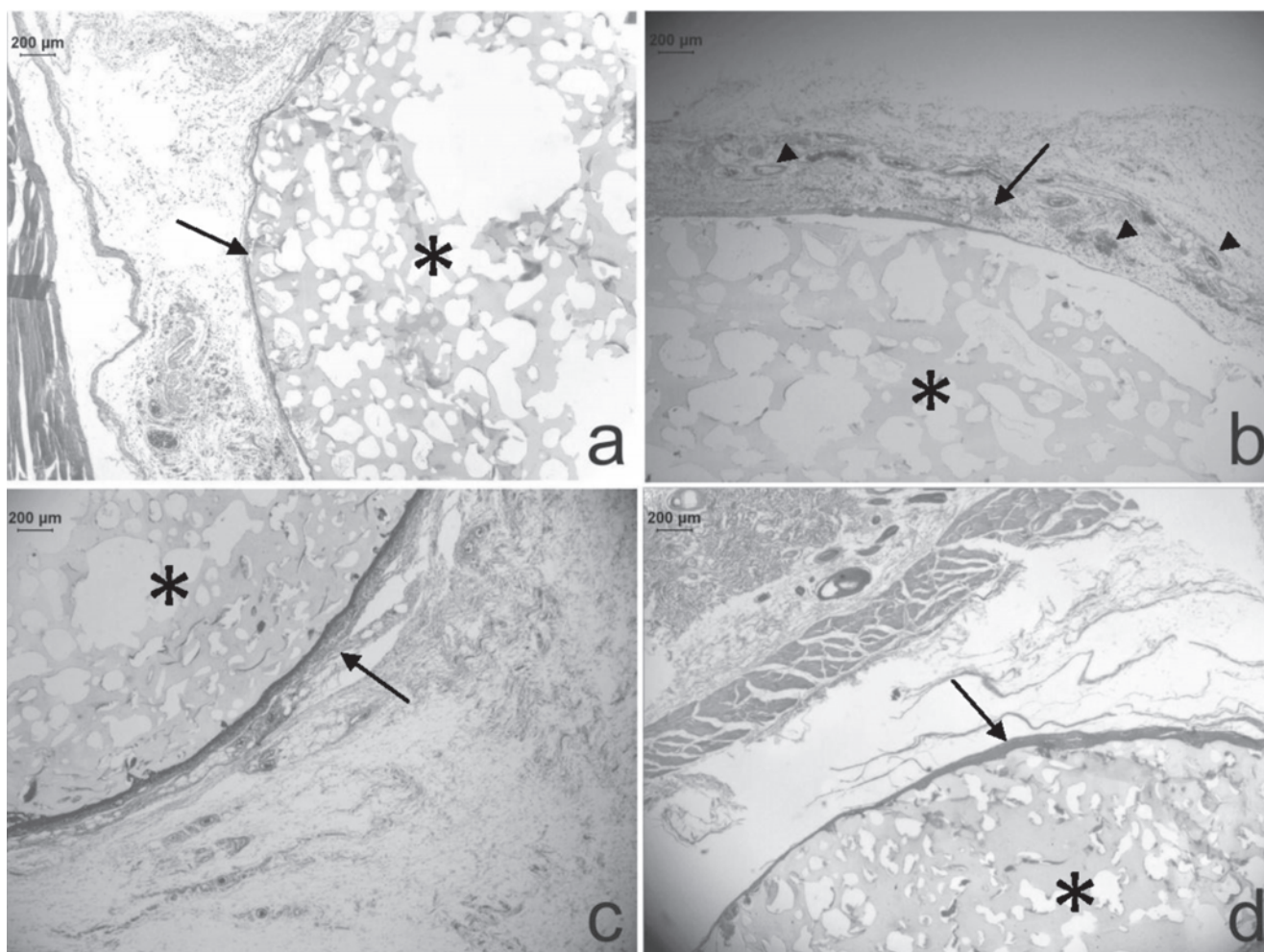


Fig.3. Aspecto histológico do disco de biomassa moldada de poliuretana implantado no tecido subcutâneo de ratos e da reação tecidual circundante, aos 3 (a), 7 (b), 15 (c) e 30 (d) dias de pós-operatório. Observe a presença do disco de poliuretana (*) circundado por tecido de granulação imaturo discreto (seta) após 3 dias de pós-operatório (a). Aos 7 dias de pós-operatório (b) um aumento na reação fibroblástica é evidenciado pela maior deposição de fibras colágenas (seta) ao redor do disco e do aumento na formação de vasos sanguíneos (cabeças de seta). Diminuição da reação fibroblástica semelhante ao observado nos implantes de discos pré-moldados é notada aos 15 (c) e 30 (d) dias de pós-operatório, quando os discos de poliuretana encontram-se envolvidos por camada de tecido conjuntivo denso (seta). HE, obj.4x).

morfonucleares neutrófilos e macrófagos. No limite externo da reação fibroblástica, a orientação dos fibroblastos não foi mais concêntrica e sim randômica. Os poros mais periféricos dos discos mostravam-se invadidos por fibroblastos e macrófagos, ao passo que alguns dos poros mais internos estavam total ou parcialmente preenchidos por polimorfonucleares neutrófilos. Esses tipos celulares e também macrófagos infiltravam discretamente o tecido subcutâneo adjacente, que tinha redução acentuada da hiperemia e do edema inflamatório. Dois animais apresentaram pequenos granulomas do tipo corpo-estranho em meio à reação fibroblástica que envolvia os discos. No centro desses granulomas encontravam-se fragmentos de material semelhante ao dos discos.

Com 15 (Fig.2c) e 30 dias (Fig.2d) de avaliação, os discos pré-moldados estavam circundados por camadas sobrepostas concêntricas de fibroblastos associados a discreto infiltrado inflamatório difuso composto predominantemente por mononucleares. A reação fibroblástica foi mais densa que a do período anterior, sendo evidente a presença de fibras colágenas. Na maioria dos animais, observou-se o preenchimento dos poros periféricos por macrófagos e fi-

broblastos, que ocorreu de forma discreta e limitada aos poros contíguos à camada fibroblástica que circundava os discos, percebendo-se em algumas regiões sua continuidade com a reação fibroblástica circundante. Em apenas um dos animais a reação fibroblástica foi mais intensa e preencheu aproximadamente um terço dos poros, inclusive obscurecendo seus limites do disco.

Aos 3 dias de avaliação (Fig.3a), a reação aos discos em biomassa moldada foi mais discreta em comparação à reação aos discos pré-moldados, ou seja, havia camadas de fibrina menos espessas, infiltrado neutrofilico menos intenso e menor invasão dos poros periféricos dos discos pelo exsudato inflamatório. Contudo, o tecido subcutâneo adjacente apresentou alterações semelhantes às descritas para os discos pré-moldados. No 7º dia (Fig.3b), os discos em biomassa moldada encontravam-se circundados por camadas sobrepostas concêntricas de fibroblastos, porém de forma mais densa do que com os discos pré-moldados. Essa reação fibroblástica estava acompanhada de discreto infiltrado inflamatório misto difuso, composto predominantemente por polimorfonucleares neutrófilos e macrófagos. Os poros mais periféricos dos discos mostravam-se invadidos por fibroblastos e macrófagos, ao passo que os mais internos estavam total ou parcialmente preenchidos por polimorfonucleares neutrófilos. O número de poros preenchidos por essa reação foi menor do que o observado com os discos pré-moldados. Infiltrado inflamatório misto difuso, em grau discreto, também estava presente no tecido subcutâneo adjacente, que ainda mostrava redução acentuada da hiperemia e do edema inflamatório. Apenas um animal apresentou angiogênese importante associada à reação fibroblástica que circundava o disco.

Aos 15 (Fig.3c) e 30 dias (Fig.3d) de estudo os discos em biomassa moldada encontravam-se circundados por camadas sobrepostas concêntricas de fibroblastos, porém essas mostravam maior densidade do colágeno e espessura menor do que as verificadas com os discos pré-moldados. Notou-se ainda discreto infiltrado inflamatório composto predominantemente por mononucleares em meio à reação fibroblástica. Em alguns animais, observou-se o preenchimento dos poros periféricos por macrófagos e fibroblastos, de forma discreta e limitada aos poros contíguos à camada fibroblástica que circundava os discos. Percebeu-se em algumas regiões sua continuidade com a reação fibroblástica circundante.

Estatisticamente notou-se que aos 7 dias de pós-operatório, os polimorfonucleares reduziram significativamente em quantidade quando comparado ao período anterior, porém não foi detectada variação entre os períodos subsequentes ou entre os tipos de discos de poliuretana (Quadros 1 e 2). O número de macrófagos e a angiogênese não variou entre os tipos de discos ou entre os momentos (Quadros 1 e 2). O tecido fibroso somente mostrou diferença estatística aos 30 dias de pós-operatório para o disco pré-moldado (Quadro 1). Quanto à infiltração dos poros por tecido, somente ocorreu diferença estatística aos 15 e 30 dias de pós-operatório no disco de biomassa moldada, que apresentou menor porcentagem de poros infiltrados (Quadro 3).

Quadro 1. Escores atribuídos à intensidade de células polimorfonucleares, macrófagos, angiogênese e tecido fibroso para o disco pré-moldado de poliuretana de mamona aos 3, 7, 15 e 30 dias de pós-operatório

Células / evento	Dias de pós-operatório			
	03	07	15	30
Polimorfonucleares	2 (1/3) ^a	0.6 (0/1) ^b	0.2 (0/1) ^b	0.2 (0/1) ^b
Macrófagos	2 (1/3) ^a	1.4 (1/3) ^a	1.6 (1/3) ^a	1.4 (1/2) ^a
Angiogênese	2.4 (2/3) ^a	2.6 (1/3) ^a	2.4 (2/3) ^a	2 (1/3) ^a
Tecido fibroso	1 (1/1) ^a	1.2 (1/2) ^{ab}	1.6 (1/2) ^{ab}	1.8 (1/2) ^b

Letras diferentes entre colunas: $p < 0,05$.

Quadro 2. Escores atribuídos à intensidade de células polimorfonucleares, macrófagos, angiogênese e tecido fibroso para o disco de biomassa moldada de poliuretana de mamona aos 3, 7, 15 e 30 dias de pós-operatório

Células / evento	Dias de pós-operatório			
	03	07	15	30
Polimorfonucleares	2 (1/3) ^a	0.2 (0/1) ^b	0.2 (0/1) ^b	0 (0/0) ^b
Macrófagos	2.4 (2/3) ^a	1.6 (1/2) ^a	2.2 (1/3) ^a	1.4 (1/2) ^a
Angiogênese	2.8 (2/3) ^a	1.8 (1/3) ^a	1.6 (1/3) ^a	2 (1/3) ^a
Tecido fibroso	1 (1/1) ^a	1.2 (1/2) ^a	1.2 (1/2) ^a	1.6 (1/2) ^a

Letras diferentes entre colunas: $p < 0,05$.

Quadro 3. Porcentagem de poros infiltrados por exsudato inflamatório ou células aos 3, 7, 15 e 30 dias de pós-operatório

Dias de pós-operatório	Amostra	
	Disco pré-moldado	Biomassa moldada
3	42.15 ± 22.98 ^a	29.54 ± 12.24 ^a
7	57.84 ± 30.91 ^a	40.76 ± 20.40 ^a
15	65.76 ± 10.08 ^a	11.19 ± 6.07 ^b
30	65.29 ± 21.51 ^a	14.05 ± 16.96 ^b

Letras diferentes entre as colunas: $p < 0,05$.

DISCUSSÃO

Apesar de não se corar pela Hematoxilina-Eosina o polímero pode ser facilmente identificado pela microscopia óptica, fato citado por outros autores que ainda o observaram pela microscopia de polarização (Pereira-Júnior et al. 2007).

A resposta do hospedeiro à implantação local da poliuretana derivada do óleo mamona, seja em defeitos ósseos segmentares ou não, defeitos intra-articulares, alvéolos ou tecido subcutâneo, foi geralmente associada à reação inflamatória, de baixa intensidade (Cavaliere 2000, Bolson et al. 2005) ou ausente (Ohara et al. 1995, Konig Júnior et al. 1999, Leonel et al. 2004, Pereira-Júnior et al. 2007), e com proliferação de tecido conjuntivo ao redor do implante (Carvalho et al. 1997, Cavaliere 2000, Calixto et al. 2001, Ignácio et al. 2002, Del Carlo et al. 2003). Esses achados se assemelham ao observado no presente experimento, ou seja, a reação inflamatória inicialmente moderada progrediu para de baixa intensidade à medida que se intensificou a formação de tecido conjuntivo fibroso bem organizado ao redor do implante, indicando assim uma boa tolerância dos tecidos circundantes ao material. Um fato a ser citado é que a cápsula de tecido conjuntivo foi mais densa ao redor do disco de biomassa moldada, porém essa aumentou em densidade e reduziu em espessura com a evolução temporal, o que sugere que a biomassa moldada teve um desenvolvimento mais rápido do tecido conjuntivo comparado ao disco pré-moldado. Adicionalmente, a ausência de células gigantes, como referido por outros autores (Ohara et al. 1995, Ignácio et al. 1997, Ignácio et al. 2002, Pereira-Júnior et al. 2007), pode ser considerado um indicativo de biocompatibilidade.

A fixação do material aos tecidos circundantes foi proporcional à quantidade de tecido conjuntivo, sendo esse facilmente despreendido aos 3 dias de pós-operatório. Em pesquisa sobre a biocompatibilidade da poliuretana implantada intra-ósseo e intra-articular em coelhos, Ohara et al. (1995) também verificaram que o implante foi mobilizado com facilidade de seu leito aos 3 dias de observação, havendo maior fixação no período subsequente, ou seja aos 15 dias de pós-operatório. O formato, o tamanho e a rugosidade da superfície são algumas características que podem influenciar no comportamento do biomaterial implantado (Cholvin & Bayne 1999, Calixto et al. 2001, Pereira-Júnior et al. 2007). Considerando que no presente experimento ambos os discos tinham as mesmas dimensões e superfícies lisas, a reação de polimerização e os poros seriam alguns dos fatores a serem considerados. Contudo, como a biomassa moldada foi aplicada logo após o endurecimento, os tecidos provavelmente não sofreram influência da reação exotérmica, que segundo o fornecedor atinge 60°C no interior e 40°C na superfície da biomassa (Bioosteo 2008). Isso seria uma vantagem, visto que para o cimento ósseo a temperatura na interface ossocimento tem sido reportada entre 40°C e 110°C, conforme o volume do material aplicado (Calandruccio 1989, Belkoff & Molloy 2003). Além disso, diferente do cimento ósseo, a poliuretana aparentemente não emite vapores tóxicos ou irritantes (Ohara et al. 1995, Bioosteo 2008).

Durante a mistura dos componentes do polímero de mamona há uma reação exotérmica com incorporação de bolhas de ar, que são responsáveis pela porosidade do material (Claro Neto 1997, Lima 2008, Bioosteo 2008). Como o preparo do produto é efetuado por meio de método manual, visto não haver ainda outros tipos de sistemas de misturas como os desenvolvidos para o cimento ósseo (Lima 2008), a expansão e a porosidade são altamente dependentes da forma de manipulação. O fato de o disco pré-moldado possuir maior número de poros infiltrados aos 15 e 30 dias de pós-operatório sugeriu que a expansão do mesmo foi maior em relação ao disco em biomassa moldada. Além disso, esse último pode ter sido mais compactado durante a confecção para os períodos tardios. Sendo assim, o controle por parte do cirurgião no momento da confecção do produto pode influenciar diretamente os resultados.

Além disso, tanto os discos pré-moldados como os em biomassa moldada apresentavam poros não uniformes, que foram inicialmente invadidos pelo exsudato inflamatório e tardiamente pela reação fibroblástica. Na maioria dos animais essa invasão foi periférica, sugerindo uma possível incorporação do polímero ao tecido. Segundo Lu et al. (1999), 20µm de diâmetro é o tamanho mínimo para um poro facilitar a penetração celular, porém poros maiores que 50µm diâmetro são necessários para promover a formação de novo osso. Sendo assim, no presente estudo somente foram aferidos os poros acima de 400µm² de área. Salienta-se que mais estudos precisam ser realizados com o intuito de promover produtos com uma média de tamanho de poros adequados para a infiltração celular.

No período total de avaliação não foi possível comprovar sinais de absorção dos materiais implantados, fato igualmente observado por outros autores (Ignácio et al. 1997, Ignácio et al. 2002, Bolson et al. 2005, Pereira-Júnior et al. 2007), apesar da presença de macrófagos e formação de granuloma tipo corpo estranho detectado em dois animais de um mesmo grupo. Por outro lado, em estudo de reconstrução do arco zigomático de ratos com bloco pré-polimerizado de polímero de mamona, os macrófagos foram as únicas células encontradas em todos os momentos analisados (15, 30, 60, 90 e 120 dias) e consideradas como responsáveis pela degradação do material implantado, fibroplasia e neoangiogênese (Leonel et al. 2004). Há outras pesquisas que também referem a capacidade de reabsorção da poliuretana (Konig Júnior et al. 1999, Cavaliere 2000, Martinez et al. 2006, Laureano Filho 2007), porém nota-se uma grande variação quanto a origem do produto, o tempo de observação e os locais de implantação, o que dificulta a comparação.

CONCLUSÃO

Baseado nos resultados obtidos conclui-se que discos de poliuretana pré-moldados ou na forma de biomassa moldada induzem uma reação inflamatória similar, que varia de moderada a discreta na dependência do momento de avaliação.

Agradecimentos.- Ao Conselho Nacional de Desenvolvimento Científico e Tecnológico (CNPq) pela bolsa de Iniciação Científica.

REFERÊNCIAS

- Belkoff S.F. & Molloy S. 2003. Temperature measurement during polymerization of polymethylmethacrylate cement used for vertebroplasty. *Spine* 28:1555-1559.
- Bioosteo®: substitutivo ósseo natural. 2008. Disponível em <http://www.biomecanica.com.br> Acesso em 20 junho 2008.
- Bolson J., Schossler J.E., Ornes R.C., Mottin V. & Alberti T. 2005. Clinical, radiological, macroscopical and histological analysis of domestic quail (*Coturnix japonica*) humerus submitted to implant of polyurethane from castor oil polymer (*Ricinus communis*). *Ciência Rural* 35(5):1123-1130.
- Calandruccio R.A. 1989. Artroplastia do quadril, p.1265-1564. In: Crenshaw A.H. (Ed.), *Cirurgia Ortopédica de Campbell*. Manole, São Paulo.
- Calixto R.F.E., Teófilo J.M., Brentegani L.G. & Carvalho T.L.L. 2001. Implantation of flakes of castor oil resin in rat dental alveolus. *Pesq. Odontol. Bras.* 15(3):257-262.
- Cavaliere I. 2000. Process osseous reparation studies between the implants of mamona polymer, acrylic resin thermo activate and osseous cement in rabbit's tibias. Dissertação de Mestrado, Faculdade de Odontologia, Universidade Estadual Paulista, São José dos Campos, SP. 110p.
- Carvalho T.L., Teófilo J.M., Araújo C.A. & Brentegani L.G. 1997. Histologic and histometric evaluation of rat alveolar wound healing around polyurethane resin implants. *Int. J. Oral Maxillofac. Surg.* 26(2):149-152.
- Claro Neto S. 1997. Caracterizações físico-química de um poliuretano derivado de óleo de mamona utilizado para implantes ósseos. Tese de Doutorado, Instituto de Química, Universidade de São Paulo, São Carlos. 127p.
- Cholvin N.R. & Bayne N.R. 1999. General compatibility, p.507-521. In: von Recum A.F. (Ed.), *Handbook of Biomaterials Evaluation*. 2nd ed. Taylor and Francis, Philadelphia, 915p.
- Del Carlo R.J., Kawata D., Vitoria M.I.V., Oliveira D.R., Silva A.S., Marchesi D.R., Galvão S.R., Azevedo P. & Monteiro B.S. 2003. Castor oil plant polymer and calcium associated or not to autogenous bone marrow in bone gaps repair. *Ciência Rural* 33(6):1081-1088.
- Ignácio H., Mazzer N., Barbieri C.H. & Chierici G.O. 1996. Estudos sobre a aplicabilidade médica da poliuretana derivada da mamona. *Resenha Ortop.* 6:10-12.
- Ignácio H., Mazzer N., Barbieri C.H. & Chierici G.O. 1997. Uso da poliuretana derivada do óleo de mamona para preencher defeitos ósseos diafisários segmentares do rádio. *Revta Bras. Ortop.* 32(10):815-822.
- Ignácio H., Mazzer N., Barbieri C.H. & Chierici G.O. 2002. Use of compact and porous castor oil polyurethane in the filling of bone defects. Experimental study in dogs. *Revta Bras. Ortop.* 37(5):187-194.
- Jacques J.W., Fagundes D.J., Figueiredo A.S., Inouye C.M., Scapulatempo R.P. & Sassioto M.C.P. 2004. The role of the ricin polyurethane as substitute of the bone autogenous graft in rabbits. *Revta Col. Bras. Cir.* 31(4):236-241.
- Konig Júnior B., Forger S.E., Mascaro M.B. & Beck T.J. 1999. Biocompatibility of the polyurethane resin of the castor bean inserted into the alveolar bone of the dog. *Ann. Anat.* 181(6):581-584.
- Laureano Filho J.R., Castelo Branco B.L., Andrade E.S.S. & Barbosa J.R.A. 2007. Comparação histológica entre o osso desmineralizado e polímero de mamona sobre a regeneração óssea. *Revta Bras. Otorrinolaringol.* 73(2):186-192.
- Leonel E.C.F., Mangilli P.D., Ramalho L.T.O. & Andrade Sobrinho J. 2003. The importance of the internal porosity of the castor bean polymer in the bone neof ormation: Study in rats. *Ciênc. Odontol. Bras.* 6(3):19-25.
- Leonel E.C.F., Porciúncula H.F., Andrade Sobrinho J., Ramalho L.T.O., Mangilli P.D. & Rapoport A. 2004. The action of the castor bean polymer during the bone neof ormation. *Acta Cir. Bras.* 19(4):342-349.
- Lima A.F.M., Rahal S.C., Muller S.S., Correa M.C.E. & Padovani C.R. 2008. Propriedades mecânicas do cimento ósseo e da poliuretana de mamona com e sem catalisador. *Arq. Bras. Med. Vet. Zootec.* 60(5):1061-1068.
- Lu J.X., Flautre B., Anselme K., Hardouin P., Gallur A., Descamps M. & Thierry B. 1999. Role of interconnections in porous bioceramics on bone recolonization *in vitro* and *in vivo*. *J. Mater. Sci. Mater. Med.* 10(2):11-120.
- Martinez S.A., Lincoln J.D., Shih M.S., Padilha Filho J.G. & Chierice G.O. 1996. A comparison of the osteoconductive potential of a castor bean-based polymer to autogenic cancellous bone graft in dogs: a pilot study. *Proc. 33th World Veterinary Orthopaedic Congress, 2nd Annual Veterinary Orthopaedic Society Meeting, Keystone, Colorado*, p.227.
- Mendes P.N., Rahal S.C., Pereira-Junior O.C.M., Fabris V.E. Lenharo S.L.R., Lima-Neto J.F. & Landim-Alvarenga F.C. 2009. In vivo and in vitro evaluation of an *Acetobacter xylinum* synthesized microbial cellulose membrane intended for guided tissue repair. *Acta Vet. Scand.* 51(12). Doi:10.1186/1751-0147-51-12.
- Ohara G.H., Kojima K.E., Rossi J.C., Telles M., Soares T.V.C., Salomão C. & Sanda M. 1995. Estudo experimental da biocompatibilidade do polímero poliuretano da mamona implantada intra-óssea e intra-articular em coelhos. *Acta Ortop. Bras.* 3(2):62-68.
- Pereira-Junior O.C.M., Rahal S.C., Felisbino S.L., Iamaguti P., Pavan P.T. & Vulcano L.C. 2007. Comparison between polyurethanes containing castor oil (soft segment) and cancellous bone autograft in the treatment of segmental bone defect induced in rabbits. *J. Biomater. Appl.* 21(3):283-297.