

Surtos de intoxicação por salinomicina em chinchilas (*Chinchilla lanigera*)¹

Ricardo B. Lucena², Rafael A. Figuera³, Bianca Tessele⁴, Paula R. Giaretta⁴
e Claudio S.L. Barros^{3*}

ABSTRACT.- Lucena R.B., Figuera R.A., Tessele B., Giaretta P.R. & Barros C.S.L. 2012. [**Outbreaks of salinomycin toxicosis in Chinchillas (*Chinchilla lanigera*).**] Surtos de intoxicação por salinomicina em chinchilas (*Chinchilla lanigera*). *Pesquisa Veterinária Brasileira* 32(1):43-48. Departamento de Patologia, Universidade Federal de Santa Maria, Camobi, Santa Maria, RS 97105-900, Brazil. E-mail: claudioslbarros@uol.com.br

Four outbreaks of ionophore toxicosis are described in chinchillas from four commercial farms located in three municipalities in the state of Rio Grande do Sul, southern Brazil. Approximately 2,000 chinchillas showed decrease in food intake one week after start ingesting a ration containing 37 ppm of salinomycin. Four hundred and twenty seven chinchillas showed apathy. Of those 277 develop sternal and lateral recumbence, dyspnea and coma followed by death. First deaths occurred eight days after the start on the salinomycin containing ration; clinical course was 2-5 days. Serum chemistry carried out in four chinchillas revealed increased levels of alanine transaminase, aspartate transaminase, alkaline phosphatase, creatininin kinase, glucose, triglicerids and total cholesterol. Forty five affected chinchillas were necropsied; consistent necropsy findings were marked hepatic lipidosis; additionally twelve pregnant chinchillas had dead decomposing fetuses. Microscopically skeletal muscles had multifocally swollen hypereosinophilic myofibers with loss of cross striations. In those chinchillas that survived longer than a few days, microscopic features in the skeletal muscle included segmental fragmentation of dead fibers (focular necrosis) and myofiber regeneration. Marked fatty degeneration was observed in the livers of all affected chinchillas. No microscopic changes were observed in other organs. Chemical analysis in the feed consumed by the chinchillas did not detect aflatoxins or pesticides residues; bacterial culture performed in samples of liver and intestinal contents from necropsied chinchillas yielded no significant bacterial growth. Analysis by thin layer chromatography performed in the ration consumed by the chinchillas detected 37 ppm of salinomycin. The suspected ration was fed to 12 chinchillas three of which (25%) died with similar lesions to those observed in the natural cases. The diagnosis of salinomycin toxicosis was based in the epidemiology, histology of the lesions, on the detection of significant amounts of salinomycin in the ration used to feed the chinchillas in the four involved farms and on the reproduction of disease by feeding the suspected ration to susceptible chinchillas.

INDEX TERMS: Diseases of chinchilla, pathology, ionophore, poisoning, muscle necrosis, intoxications.

¹ Recebido em 16 de agosto de 2011.

Aceito para publicação em 5 de outubro de 2011.

² Programa de Pós-Graduação em Medicina Veterinária, área de concentração em Patologia Veterinária, Centro de Ciências Rurais (CCR), Universidade Federal de Santa Maria (UFSM), Camobi, Santa Maria, RS 97105-900, Brasil.

³ Departamento de Patologia, Centro de Ciências da Saúde, UFSM, Santa Maria, RS. *Autor para correspondência: claudioslbarros@uol.com.br

⁴ Graduação em Medicina Veterinária, Laboratório de Patologia Veterinária, CCR-UFSM, Santa Maria, RS.

RESUMO.- Quatro surtos de intoxicação por salinomicina são descritos em chinchilas de três municípios do Estado do Rio Grande do Sul. Uma semana após a ingestão de ração contendo 37 ppm de salinomicina, aproximadamente duas mil chinchilas de quatro fazendas expostas diminuíram o consumo da ração. Quatrocentos e vinte sete chinchilas demonstraram apatia. Dessas, duzentos e setenta e sete desenvolveram decúbito esternal e lateral, dispneia e coma, seguidos de morte. As primeiras mortes ocorreram oito

dias após a ingestão da ração. A evolução dos sinais clínicos até a morte ou eutanásia foi de 2-5 dias. Os exames bioquímicos do soro sanguíneo em quatro chinchilas revelaram níveis aumentados da alanina aminotransferase, aspartato transaminase, fosfatase alcalina, creatina cinase, glicose, triglicerídeos e colesterol total. Quarenta e cinco chinchilas foram submetidas à necropsia. Os achados macroscópicos consistiam de marcada lipidose hepática em todas as chinchilas necropsiadas; fetos em estado de decomposição em doze chinchilas que estavam prenhes. Microscopicamente, múltiplas fibras musculares esqueléticas estavam hipereosinofílicas, tumefeitas e com perda das estriações. Nas chinchilas que sobreviveram por mais dias era possível observar segmentos fragmentados de miofibras afetadas (necrose flocular) e regeneração de miofibras. No fígado foi observada marcada degeneração gordurosa. Não foram observadas anormalidades microscópicas nos demais órgãos analisados. Análises à procura de aflatoxinas, resíduos de pesticidas e isolamento bacteriano foram negativos. A análise da ração por cromatografia líquida revelou 37ppm de salinomicina na ração. A ração suspeita foi administrada a 12 chinchilas, três das quais (25%) morreram apresentando lesões semelhantes às observadas nas chinchilas com a doença natural. O diagnóstico de intoxicação por salinomicina foi baseado na epidemiologia, lesões histológicas características e na presença de salinomicina na ração administrada nas quatro criações envolvidas.

TERMOS DE INDEXAÇÃO: doenças de chinchilas, patologia, intoxicação por ionóforos, necrose muscular, intoxicações.

INTRODUÇÃO

Salinomicina sódica é um antibiótico poliéter monocarboxílico do grupo ionóforo sintetizado pelo do fungo *Streptomyces albus* (Miyazaki et al. 1974). Tem propriedades antimicrobianas e anticoccídicas (Kinashi et al. 1973, Miyazaki et al. 1974), e é também, utilizado como promotor de crescimento em frangos, suínos, e bovinos (Novilla 1992). Salinomicina atua diretamente nas membranas biológicas, incluindo membranas plasmática e mitocondrial, como um ionóforo com estreita seletividade para íons alcális e uma forte preferência para potássio. Dessa forma, promove efluxo celular e mitocondrial de potássio e inibe a fosforilação oxidativa mitocondrial (Mitani et al. 1976). Atualmente pesquisas indicam que salinomicina induz apoptose de células cancerígenas humanas de diferentes origens, em cânceres agressivos e resistentes a outras drogas. Esse ionóforo supera os mecanismos de resistência a apoptose das células neoplásicas decorrentes da perda de p53, superexpressão de Bcl-2, P-glicoproteína ou proteossoma 26S (Naujokat et al. 2010).

A intoxicação por antibióticos ionóforos ocorre quando há ingestão de altas doses da droga por erros de cálculos ou contaminação de rações, administração da droga a espécies sensíveis ou potencialização da toxidade decorrente do uso em combinação com outras drogas (Miller et al. 1986, Novilla 1992, Bezerra et al. 1999, Van der Linde-Spiman et al. 1999, Novilla et al. 2007). Casos de intoxicação por salinomicina são descritos em equinos (Rollinson et al. 1987),

suínos (Plumlee et al. 1995), perus (Stuart 1983), bovinos (Gava et al. 1997), gatos (Van der Linde-Spiman et al. 1999), coelhos (Peixoto et al. 2009), cabras (Agaoglu et al. 2002) e humanos (Li et al. 2010). Salinomicina induz principalmente degeneração e necrose de músculos esqueléticos em diferentes espécies (Barros 2007), mas afeta principalmente o músculo cardíaco em bovinos (Gava et al.), e tem sido relatada como causa de polineuropatia em gatos (Van der Linde-Spiman 1999). No nosso conhecimento, não há descrição de intoxicação por antibióticos ionóforos em chinchilas.

O propósito deste artigo é descrever a investigação epidemiológica, os sinais clínicos e a morfologia das lesões observadas em importantes surtos de doença muscular em chinchilas em 2009 no Estado do Rio Grande do Sul, Brasil.

MATERIAL E MÉTODOS

Dados relacionados à epidemiologia e aos sinais clínicos de 277 chinchilas que morreram de doença muscular aguda ou subaguda foram coletados através de entrevistas com os proprietários. Foi realizado exame clínico detalhado e coletadas amostras de sangue de quatro chinchilas, que foram subsequentemente submetidas a eutanásia e necropsiadas. Foi realizado hemograma. Atividades séricas de aspartato aminotransferase (AST), alanina aminotransferase (ALT), g-glutamyltransferase (GGT) e creatinina cinase (CK) os níveis séricos de triglicerídeos, glicose, colesterol total, e valores de proteína total foram determinados de acordo a técnicas anteriormente publicadas (Schmid & von Forstner 1986); valores de referência para células sanguíneas e parâmetros bioquímicos de chinchilas foram baseados em dados previamente estabelecidos (Quesenberry et al. 2003, Silva et al. 2005).

Exames *postmortem* e histológico foram realizados em 45 chinchilas afetadas. Destas, 25 morreram espontaneamente; as demais foram eutanasiadas devido à acentuada dificuldade respiratória e decúbito lateral. Durante a necropsia foram colhidas amostras de fígado e conteúdo intestinal de quatro chinchilas para exame bacteriológico. Foram colhidos em formalina a 10% fragmentos de diferentes músculos esqueléticos, sistema nervoso central e periférico (nervos ciáticos e plexo braquial), coração, rim, baço, fígado, sistema digestivo, pulmão, útero e testículo. Os tecidos foram rotineiramente processados e embebidos em parafina. Após serem cortados a 3µm, os tecidos foram corados com hematoxilina e eosina; adicionalmente fragmentos de sistema nervoso central e periférico foram corados por *luxol fast blue*.

A determinação qualitativa e quantitativa de antibióticos ionóforos na ração foi realizada por cromatografia líquida de alta eficiência com base em método previamente publicado (Kamphues et al 1990). Foram determinados os níveis de aflatoxinas na ração, conteúdo intestinal e fígado de quatro chinchilas por cromatografia líquida de alta eficiência e *cromatografia líquida* acoplada à *espectrometria de massa* (LC-MS-MS) de acordo com método anteriormente publicado (Mallmann et al. 2000). Adicionalmente, verificou-se a presença de resíduos de pesticidas na ração usando *cromatografia gasosa* acoplada à *espectrometria de massa* com modo de ionização química negativa e monitorando íons selecionados (GC-MS (NCI-SIM)) de acordo com método já estabelecido (Kolberg et al. 2011).

Para comprovar sua toxicidade, a ração foi administrada a três grupos de chinchilas no Laboratório de Patologia Veterinária da Universidade Federal de Santa Maria. O Grupo 1 era constituído de quatro chinchilas com idade de oito a dez anos, o Grupo 2 por quatro chinchilas com oito meses de idade e o Grupo 3 por quatro chinchilas com um mês de idade. Foram utilizadas quatro chinchilas controle para cada grupo.

RESULTADOS

Durante as três primeiras semanas de setembro de 2009 foi observada grande mortalidade de chinchilas em criadouros comerciais no Estado do Rio Grande do Sul. As mortes ocorreram principalmente em quatro fazendas, após o fornecimento de uma nova partida de ração para chinchilas. A ração fornecida em todas as fazendas foi adquirida de um mesmo fabricante e pertenciam ao mesmo lote de fabricação. Aproximadamente 2.000 chinchilas foram expostas nas quatro fazendas. A partir do quarto dia do fornecimento, praticamente todas as chinchilas diminuíram o consumo da ração; dessas 427 demonstraram marcada apatia, e 277 morreram ou foram submetidas à eutanásia *in extremis*. As primeiras mortes ocorreram aproximadamente oito dias após o início da alimentação com essa nova partida de ração. Na Propriedade 1, a ração foi suspensa logo após as primeiras mortes, mas ainda ocorreram mortes após uma semana de suspensão do alimento suspeito. Nas outras três propriedades, as chinchilas consumiram a ração por até 15 dias e, nesses estabelecimentos, observou-se mortes de chinchilas até 15 dias após a suspensão da ração. Foi observada maior susceptibilidade dos animais mais jovens (50% dos filhotes desmamados que ingeriram a ração morreram).

Devido a suspeita de contaminação da ração como causa dos surtos, foi investigado a presença de contaminantes bacterianos, coccidiostáticos, pesticidas, e micotoxinas na ração e em órgãos de quatro animais. Os testes foram negativos para todas substâncias testadas, exceto para a droga coccidiostática salinomicina. Amostras da ração revelaram uma concentração de 37ppm de salinomicina.

Os primeiros sinais clínicos se iniciaram a partir do sexto dia após a ingestão da ração e incluíram perda do apetite, anorexia, apatia, diminuição da ingestão de água, relutância em se movimentar, decúbito esternal, seguido por decúbito lateral, dispneia e coma. Algumas fêmeas abortaram. No exame clínico de 15 chinchilas foi observada intensa dor muscular à palpação e apatia. Os reflexos espinhais estavam presentes e não foram observados sinais de disfunção cerebral. O exame de sangue realizado em quatro chinchilas não revelou anormalidades hematológicas. A bioquímica do soro dos mesmos animais revelou atividade elevada de AST (477 UI/L; 452 IU/L; 482 UI; 465 UI), ALT (89 UI; 102 UI; 75 UI; 68 UI), CK (633 IU/L; 580 IU/L; 608 IU/L; 540 IU/L), fosfatase alcalina (203 IU/L; 180 IU/L; 199 IU/L; 201 IU/L), glicose (520mg/dL; 303mg/dL; 455mg/dL; 503mg/dL) e elevação nos níveis de triglicerídeos (2.000mg/dL; 1.500mg/dL; 800mg/dL; 1.800mg/dL) e colesterol total (322 IU/L; 269 IU/L; 180 IU/L; 310 IU/L). A evolução dos sinais clínicos até a morte ou eutanásia foi de 2-5 dias.

Na necropsia de 45 chinchilas (17 machos e 28 fêmeas, doze delas prenhes), todas apresentavam boa condição nutricional. No interior do útero das 12 chinchilas prenhes havia conteúdo viscoso e escuro, os fetos estavam enfisematosos e friáveis (sugerindo que a morte dos fetos havia ocorrido algum tempo antes da morte das mães). O fígado de todas as chinchilas afetadas estava aumentado de vo-

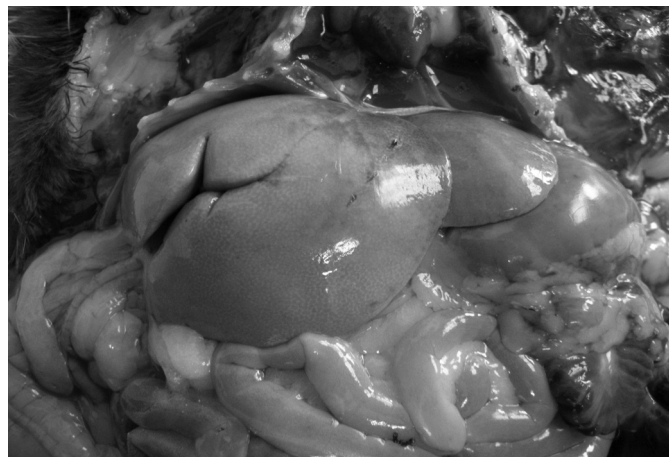


Fig.1. Acentuada lipidose hepática em uma chinchila intoxicada por salinomicina. Observe que o fígado está aumentado de volume, pálido, com as bordas arredondadas. A lipidose hepática é uma consequência do quadro de anorexia desenvolvido pela chinchila e não da ação direta do tóxico.

lume, com bordas arredondadas, pálido e friável (Fig.1). Não foram observadas lesões macroscópicas nos demais órgãos. Microscopicamente, foi observada marcada degeneração e necrose dos músculos dos membros pélvicos e torácicos, músculos lombares, masseter, músculos abdominais e diafragma. Múltiplas fibras musculares estavam hipereosinofílicas, aumentadas de diâmetro, com perda das estriações (Fig.2). Nas chinchilas que sobreviveram por mais dias era possível observar fibras fragmentadas, e as porções fragmentadas tomavam um aspecto de flocos (necrose flocular) (Fig.3 e 4). Em alguns casos o segmento necrótico estava infiltrado por macrófagos e, em menor quantidade, por linfócitos. Eram observadas ainda raras fibras em regeneração (Fig.5). No fígado foi observada marcada vacuolização dos hepatócitos de todas as zonas hepáticas, interpretado como degeneração gordurosa (Fig.6). Não foram observadas anormalidades microscópicas nos demais órgãos analisados.

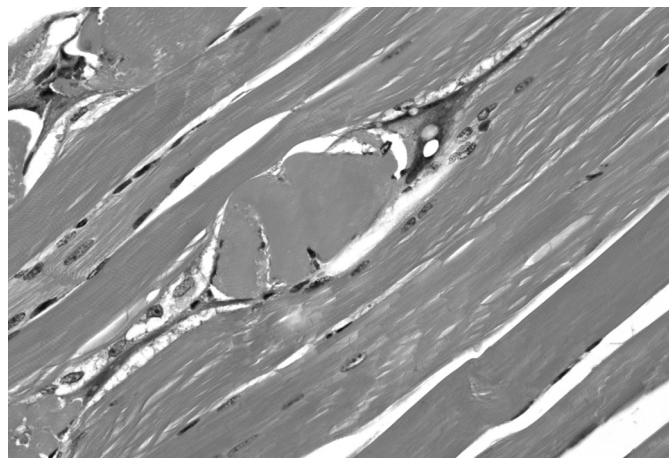


Fig.2. Músculo esquelético de uma chinchila intoxicada por salinomicina. Uma fibra muscular está hipereosinofílica, tumefeita e com perda das estriações. Note que há infiltração de macrófagos nas duas extremidades do segmento de fibra degenerado. HE, obj.20x.

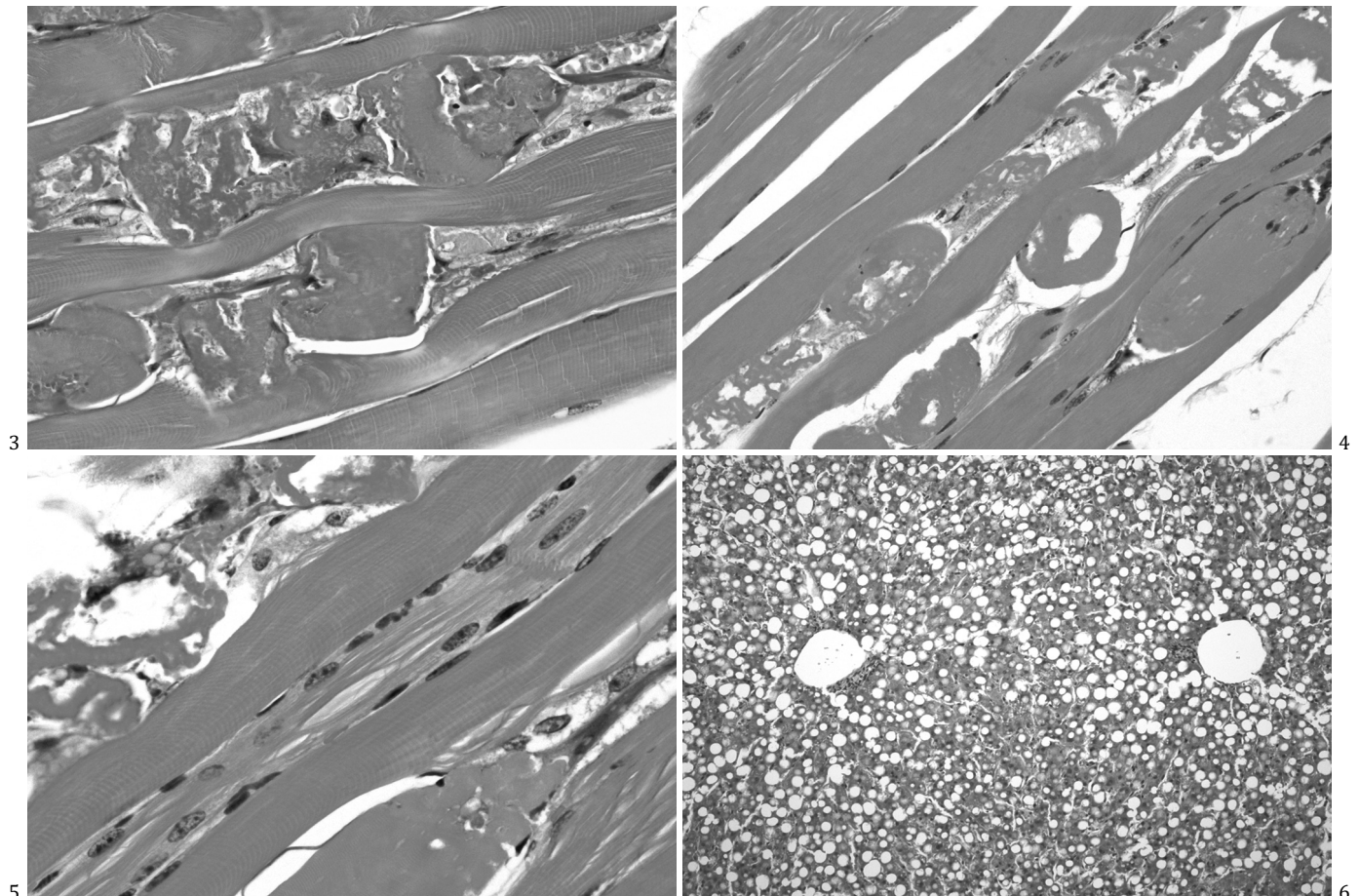


Fig. 3. Necrose segmentar no músculo esquelético de uma chinchila intoxicada por salinomicina. Segmentos de miofibras estão tumefeitos e hipereosinofílico; em outras fibras há segmentos com fragmentação do sarcoplasma (necrose flocular). HE, obj. 20x.

Fig. 4. Secção longitudinal do músculo de uma chinchila intoxicada por salinomicina. O sarcoplasma separou-se da membrana basal, fragmentou-se e está granulado (necrose flocular ou granular). HE, obj. 40x.

Fig. 5. Secção longitudinal do músculo esquelético de uma chinchila que sobreviveu por maior período de tempo consumindo a ração contaminada por salinomicina. Note que as miofibras apresentam lesões em diferentes estágios. Na parte superior há uma fibra com necrose flocular; no centro há invasão de mioblastos numa tentativa de regeneração; no canto inferior direito observe uma fibra tumefeita, com marcada eosinofilia e perda das estriações. HE, obj. 40x.

Fig. 6. Acentuada vacuolização do citoplasma dos hepatócitos (lipidose hepática) em uma chinchila intoxicada por salinomicina. Essa lesão é consequência da restrição alimentar nas chinchilas debilitadas e não resulta de uma ação direta da droga sobre o fígado. HE, obj. 10x.

Os efeitos tóxicos da ração foram comprovados pela sua administração a chinchilas. Três de 12 chinchilas que ingeriam a ração suspeita (25%) morreram; dessas uma era adulta jovem e outras duas eram filhotes (50%). Os sinais clínicos e as lesões microscópicas foram semelhantes aos observados nas quatro fazendas em que as chinchilas ingeriram a mesma ração do mesmo lote.

DISCUSSÃO

O diagnóstico de toxicose por salinomicina nestes surtos foi baseado nos dados epidemiológicos, sinais clínicos, bioquímica sérica e achados histopatológicos. A causa foi confirmada pela detecção de salinomicina na ração fornecida para as chinchilas em todas as propriedades envolvidas e pela reprodução da doença com a ração suspeita. Fatores determinantes para a ocorrência de toxicose por ionóforos incluem erros na formulação de rações, super dosagem, mistura inadequada do premix e administração da ração

para espécies não-alvo (Novilla 2007). A fábrica onde foi processada a ração envolvida no presente surto realiza mistura de rações para outras espécies animais, como bovinos, aves, suínos e coelhos. No entanto, não foi possível determinar a fonte de contaminação da ração. Possivelmente ocorreu contaminação da ração das chinchilas com ração de outra espécie animal, ou adição de *premix* indicado para outra espécie animal.

Na literatura não há referências quanto à susceptibilidade de chinchilas aos ionóforos, assim como dose terapêutica recomendada. No conhecimento dos autores, esta é a primeira descrição de intoxicação por salinomicina em *Chinchilla lanigera*. Há marcada variação na toxicidade dos antibióticos ionóforos entre as diferentes espécies animais. Os cães, gatos, equinos e perus aparentam serem as espécies mais sensíveis aos ionóforos (Stuart et al. 1983, Novilla & Owen 1997, Rollinson et al. 1987, Van der Linde-Spiman et al. 1999). A avaliação da ração peletizada envolvida nos

surtos aqui relatados demonstrou 37 ppm de salinomicina, valores semelhantes ou inferiores de salinomicina foram observados nos surtos em perus (Stuart 1983), equinos (Rollinson et al. 1987) e gatos (Van der Linde-Sipman et al. 1999). Parece claro que chinchilas são vulneráveis aos efeitos tóxicos de antibióticos ionóforos, em dose relativamente baixas. Considerando que uma chinchila adulta com peso médio de 800g consome aproximadamente 80g/dia de uma ração contendo 37ppm de salinomicina, pode-se inferir que no presente surto foi ingerido uma dose de 3.7mg de salinomicina/kg peso vivo/dia.

Os exames bioquímicos do soro sanguíneo em quatro chinchilas revelaram níveis aumentados da ALT, AST, fosfatase alcalina, CK, glicose, triglicerídeos e colesterol total. Altos níveis de AST, ALT e CK foram descritos em outras espécies animais intoxicadas por ionóforos (Rollinson et al. 1987, Novilla 2007, Rajaian et al. 2009). ALT é uma enzima citoplasmática, e AST é uma enzima tanto citoplasmática quanto mitocondrial. O aumento do nível de AST no soro pode indicar dano hepático e/ou muscular. A atividade de CK aumentada no soro é um indicativo característico de lesão muscular, comprovada pela avaliação histológica das chinchilas neste surto. Todas as chinchilas necropsiadas demonstraram degeneração hepática em grau moderado ou acentuado. Essa alteração tem sido observada em chinchilas que morrem por diferentes causas (Newberne 1953). Na nossa experiência, vacuolização hepática é também observada em associação a várias doenças de chinchilas e mesmo em chinchilas mantidas em restrição alimentar antes do abate (dados não publicados). Em razão disso lipídose hepática, mesmo acentuada, não deve ser considerada característica de aflatoxicose como foi anteriormente sugerido (Pereyra et al. 2008) nem de qualquer intoxicação específica.

A intensidade e a distribuição das lesões na intoxicação por ionóforos variam de acordo com a espécie animal. Lesões miocárdicas geralmente predominam sobre as lesões do músculo esquelético em bovinos e o inverso é verdadeiro para suínos; em frangos a intensidade é equivalente de lesões em ambos os tipos de músculos (Salles et al. 1994). Lesões miocárdicas nas chinchilas do presente surto não foram observadas na macroscopia ou na histologia. Em outras espécies, sugeriu-se que a intensidade de lesões macroscópicas e varia com a dose e duração de exposição ao antibiótico ionóforo (Salles et al. 1994, Bezerra et al. 1999). Em surtos de intoxicação por salinomicina em gatos a doença se manifestou de forma diferente, foram observadas lesões microscópicas neurodegenerativas periféricas e lesão muscular leve a ausente (Van der Linde-Sipman et al. 1999), doença clínica semelhante foi sugerida em cães possivelmente intoxicados por ionóforos (Safran et al. 1993). Neste surto os cães sobreviveram após o tratamento de suporte, e não foram realizadas avaliações patológicas. Colorações com *luxol fast blue* nos nervos periféricos de todas as chinchilas necropsiadas no presente surto descartou a ocorrência de lesões neurodegenerativas.

No nosso conhecimento, não há na literatura relatos de miopatia necrosante em chinchilas. Em outras espécies animais, degeneração e necrose muscular têm sido associadas

à ingestão de agentes tóxicos ou deficiência de vitamina E/selênio e esses devem ser considerados no diagnóstico diferencial na intoxicação por ionóforos (Barros 2007). No Sul do Brasil *Senna occidentalis* é uma importante causa de miopatia tóxica em bovinos em casos de contaminação da ração com sementes da planta ou ingestão da planta em pastoreio (Carmo et al. 2011). No presente surto, a investigação epidemiológica, não indicou a contaminação por sementes dessa planta na ração. A deficiência de vitamina E/selênio descrita em outras espécies, afeta geralmente animais jovens, a maioria das vezes na fase de lactação, dias ou meses após a introdução da ração deficiente (Barros 2007). No presente surto, as mortes ocorreram poucos dias após a administração da ração, foi afetado grande número de animais de todas as idades e a taxa de mortalidade diminuiu à medida que foi suspensa a administração da ração.

Agradecimentos.- Os autores agradecem ao Conselho Nacional de Desenvolvimento Científico e Tecnológico (CNPq) pelo apoio financeiro.

REFERÊNCIAS

- Agaoglu Z.T, Akgul Y, Keles I, Ugras S., Aksoy A. & Cinar A. 2002. Accidental salinomycin intoxication of Angora goats in Turkey. *Small Rum. Res.* 45:159-161.
- Barros C.S.L. 2007. Intoxicação por antibióticos ionóforos, p.45-49. In: Riet-Correa F, Schild A.L., Lemos R.A.A. & Borges J.R. (Eds), *Doenças de Ruminantes e Eqüídeos*. Vol.2. 3ª ed. Pallotti, Santa Maria.
- Bezerra P.S, Loretti A.P, Riet-Correa F, Kamphues J. & Barros C.S.L. 1999. Monensin poisoning Brazilian horses. *Vet. Human Toxicol.* 41:383-385.
- Carmo P.M.S., Irigoyen L.F., Lucena R.B., Figuera R.A., Kommers G.D. & Barros, C.S.L. 2011. Spontaneous coffee senna poisoning in cattle: Report on 16 outbreaks. *Pesq. Vet. Bras.* 31:139-146.
- Gava A., Wouters A.T.B., Wouters F, Nizgoski L. & Barros C.S.L. 1997. Intoxicação por salinomicina em bovinos. *Pesq. Vet. Bras.* 17:127-130.
- Li Y, Frang J., Wu S., Ma K, Li H, Yan X. & Dong, F. 2010. Identification and qualification of salinomycin in intoxication human plasm by liquid chromatography-electrospray tandem mass spectrometry. *Anal. Bioanal. Chem.* 398:955-961.
- Kamphues J, Meyer H., Liebler E.M. & Johannsen A. 1990. Animal nutrition for veterinarians – recent cases of clinical disorders in horses after intake of ionophore containing feed. *Dtsch. Tierärztl. Wochenschr.* 97:537-539.
- Kinashi H., Ôtake N., Yonehara H., Sato S. & Saito S. 1973. The structure of salinomycin, a new member of the polyether antibiotics. *Tetrahedron Lett.* 49:4955-4958.
- Kolberg D.I., Prestes O.D., Adaime M.B. & Zanella R. 2011. Development of a fast multiresidue method for the determination of pesticides in dry samples (wheat grains, flour and bran) using QuEChERS based method and GC-MS. *Food Chem.* 125:1436-1442.
- Miller D.J.S, O'Connor J.J. & Roberts, N.L. 1986. Tiamulin/salinomycin interactions in pigs. *Vet. Rec.* 118:173-175.
- Mallmann C. A., Santurio J. M., Caade A., Fontana F. Z., Mostardeiro C. P. & Stefanon, E. B. 2000. Automation of the analytical procedure for the simultaneous determination of aflatoxins AFB1, AFB2, AFG1 and AFG2. 10th International IUPAC Symposium on Mycotoxins and Phycotoxins, Guarujá, SP, p.25. (Abstracts) Instituto Adolfo Lutz, Guarujá.
- Mitani M., Yamanishi T., Miyazaki Y. & Otake, N. 1976. Salinomycin effects on mitochondrial ion translocation and respiration. *Antimicrob. Agents Chemother.* 9:655-660.
- Miyazaki Y, Shibuya M., Hideo S., Kawaguchi O., Hirose C., Nagatsu J. & Esumi S. 1974. Salinomycin, a new polyether antibiotic. *J. Antibiot.* 27:814-821.
- Naujokat C., Fuchs D. & Opelz G. 2010. Salinomycin in cancer: A new mission for an old agent. *Mol. Med. Report* 3:555-559.

- Newberne P.M. 1953. An outbreak of bacterial gastroenteritis in the South American chinchilla. *North. Am. Vet.* 34:187-188.
- Novilla M.N. 1992. The veterinary importance of the toxic syndrome induced by ionophores. *Vet. Human Toxicol.* 34:66-70.
- Novilla M.N. 2007. Ionophores, p.1021-1041. In: Gupta R.C. (Ed.), *Veterinary Toxicology: basic and clinical principles*. Elsevier-AP, Amsterdam.
- Peixoto P.V., Nogueira V.A., González A.P., Tokarnia C.H. & França T.N. 2009. Accidental and experimental salinomycin poisoning in rabbits. *Pesq. Vet. Bras.* 29:695-699.
- Pereyra M.L.G., Carvalho E.C.Q., Tissera J.L., Keller K.M., Magnoli C.E., Rosa C.A.R., Dalcerro A.M. & Cavaglieri, L.R. 2008. An outbreak of acute aflatoxicosis on a chinchilla (*Chinchilla Lanigera*) farm in Argentina. *J. Vet. Diagn. Invest.* 20:853-856.
- Plumlee K.H., Johnson B. & Gale, F.D. 1995. Acute salinomycin toxicosis of pigs. *J. Vet. Diagn. Invest.* 7:419-420.
- Quesenberry K.E., Donnelly T.M. & Hillyer E.V. 2003. Biology, husbandry, and clinical techniques of guinea pigs and chinchillas, p.231-244. In: Quesenberry K.E. & Carpenter J.W. (Eds), *Ferrets, Rabbits, and Rodents: Clinical medicine and surgery*. 2nd ed. W.B. Saunders, St Louis, Missouri.
- Rajaian H., Nazifi S., Fazeli M., Poobaghi S.L., Sepehrimanesh M. & Ghezlbash A. 2009. Effects of various oral doses of salinomycin on serum biochemical parameters in calves. *Comp. Clin. Pathol.* 18:233-237.
- Rollinson J., Taylor F.G.R. & Chesney J. 1987. Salinomycin poisoning in horses. *Vet. Rec.* 121:126-128.
- Safran N., Aizenberg J. & Bark H. 1993. Paralytic syndrome attributed to lasalocid residues in a commercial ration fed to dogs. *J. Am. Vet. Med. Assoc.* 202:1273-1275.
- Silva T.O., Kreutz L.C., Barcellos L.J.G., Borella J., Soso A.B. & Souza C. 2005. Reference values for Chinchilla (*Chinchilla laniger*) blood cells and serum biochemical parameters. *Ciência Rural* 35:602-606.
- Schmid M & von Forstner M. 1986. *Laboratory Testing in Veterinary Medicine: Diagnosis and clinical monitoring*. Boehringer, Mannheim, Germany, p.77-92.
- Stuart J.C. 1983. Salinomycin poisoning in turkeys. *Vet. Rec.* 113:597.
- Salles M.W.S., Barros C.S.L. & Barros S.S. 1994. Ionophore antibiotic (narsin) poisoning in rabbits. *Vet. Hum. Toxicol.* 36:437-444
- Van der Linde-Sipman J.S., Van den Ingh T.S.G.A.M., Van Nes J.J., Verhagen H., Kersten J.G.T.M., Beynen A.C. & Plekkringa R. 1999. Salinomycin-induced Polyneuropathy in cats: Morphologic and epidemiologic data. *Vet. Pathol.* 36:152-156.