

Melanoma amelanótico em cães: estudo retrospectivo de 35 casos (2004-2010) e caracterização imuno-histoquímica¹

Veronica M. Rolim², Renata A. Casagrande², Tatiane T. Watanabe², Angelica T. Wouters², Flademir Wouters², Luciana Sonne³ e David Driemeier^{2*}

ABSTRACT- Rolim V.M., Casagrande R.A., Watanabe T.T., Wouters A.T., Wouters F., Sonne L. & Driemeier D. 2012. [**Amelanotic melanoma in dogs: A retrospective study of 35 cases (2004-2010) and immunohistochemical characterization.**] Melanoma amelanótico em cães: estudo retrospectivo de 35 casos (2004-2010) e caracterização imuno-histoquímica. *Pesquisa Veterinária Brasileira* 32(4):340-346. Setor de Patologia Veterinária, Faculdade de Veterinária, Universidade Federal do Rio Grande do Sul, Av. Bento Gonçalves 9090, Porto Alegre, RS 91540-000, Brazil. E-mail: davetpat@ufrgs.br

Melanomas are aggressive tumors of melanocytes. They are common in dogs and involve mainly the oral cavity, mucocutaneous junction, and skin. Furthermore, these tumors could be highly pigmented or lack pigment. The biopsies archives from SPV-UFRGS, 2004 to 2010, were retrieved and melanocytic neoplasms in dogs were revised. A retrospective study of 35 cases of amelanotic melanomas (AM) was performed, also immunohistochemistry (IHC) characterization was evaluated. The dogs more affected were mixed breed followed by Poodle, Dachshund and Cocker Spaniel. The average age of the dogs was 10.7 years (5-18 years in age) and there was no sex predilection. The locations of the neoplasms were the oral cavity (57.1%) and digits (17.1%). Histologically, 40% were classified as epithelioid, 34.3% mixed and 25.7% spindle. The positive immunostaining for vimentin, S-100 protein and melan-A were 86.6%, 70%, and 56.6% respectively. These results indicated the most affected dogs with AM were elderly. Epithelioid classification was the most observed histologically. It is important to perform IHC, due to lacking of differentiation of AM, mainly, anti S-100 protein that showed to be the best option of positive marker, even better to Melan-A.

INDEX TERMS: Amelanotic melanoma, melanocytic tumor, immunohistochemistry, dog.

RESUMO.- Melanomas são tumores agressivos de melanócitos que ocorrem principalmente na cavidade oral, nas junções mucocutâneas e na pele de cães. Este tipo de neoplasma pode apresentar diversos graus de pigmentação melânica, incluindo total ausência (melanomas amelanóticos [MA]). Os arquivos de biópsia do SPV-UFRGS, que compreendem o período de 2004 a 2010, foram revisados e levantados os casos de neoplasias melanocíticas em cães. Realizou-se estudo retrospectivo de 35 casos de MA e ca-

racterização pela imuno-histoquímica (IHQ). As principais raças acometidas foram o Poodle, Dachshund e Cocker Spaniel, mas o maior número de casos foi observado em cães sem raça definida (SRD). A idade média desses cães foi de 10,7 anos (variação de 5 a 18 anos) e não houve predileção por sexo. As principais localizações incluíram cavidade oral (57,1%) e dígitos (17,1%). Histologicamente, 40% dos MA foram classificados como epitelioides, 34,3% como mistos e 25,7% como fusiformes. Na avaliação IHQ, 86,6% dos casos foram positivos para a vimentina, 70% para a proteína S-100 e 56,6% para o melan-A. Os resultados obtidos neste trabalho possibilitam concluir que os cães com MA caracterizavam-se por serem velhos. A forma celular mais observada foi a epitelióide. Devido a pouca diferenciação desses tumores, ressalta-se a importância da realização do painel imuno-histoquímico, sobretudo da proteína S-100, que apresentou melhor marcação que o melan-A.

¹ Recebido em 2 de maio de 2011.

Aceito para publicação em 23 de agosto de 2011.

² Departamento de Patologia Clínica Veterinária, Faculdade de Veterinária, Universidade Federal do Rio Grande do Sul (UFRGS), Av. Bento Gonçalves 9090, Porto Alegre, RS 95320-000, Brasil. *Autor para correspondência: davetpat@ufrgs.br

³ Laboratório de Patologia Veterinária da Universidade de Brasília (UnB). Campus Universitário Darcy Ribeiro, Brasília, DF 70910-900, Brasil.

TERMOS DE INDEXAÇÃO: Melanoma amelanótico, tumores melanocíticos, imuno-histoquímica, cão.

INTRODUÇÃO

Neoplasmas melanocíticos são formados a partir de melanoblastos e melanócitos, células capazes de produzir melanina, os quais tem origem no neurectoderma (Garma-Aviña et al. 1981, Cangul 2001, Goldschmidt & Hendrick 2002, Smith et al. 2002). Em medicina veterinária, a forma benigna dos tumores melanocíticos é denominada melanocitoma e a maligna de melanoma (Goldschmidt et al. 1998). Ambas as formas são consideradas frequentes em cães e o melanoma é responsável por aproximadamente 7% das neoplasias malignas que acometem a espécie (Garma-Aviña et al. 1981, Bolon et al. 1990, Cangul 2001, Koenig et al. 2001, Laprie et al. 2001, Goldschmidt & Hendrick 2002, Smith et al. 2002).

O diagnóstico de melanoma pode ser desafiante, uma vez que existem diversos graus de pigmentação melânica, chegando a casos de total ausência de pigmento (Sandusky et al. 1985, Ramos-Vara et al. 2000, Sulaimon et al. 2002). Nos melanomas amelanóticos, as células neoplásicas não sintetizam melanina intracitoplasmática (Sulaimon et al. 2002) e, devido a esta característica, podem induzir um diagnóstico errôneo, pois histologicamente podem mimetizar outros neoplasmas, como linfomas, carcinomas pouco diferenciados, tumores neuroendócrinos, sarcomas pouco diferenciados e tumores de células germinativas (Ramos-Vara et al. 2000, Smith et al. 2002, Ohsie et al. 2008).

Adicionalmente, o comportamento biológico do neoplasma não está correlacionado com a aparência histológica em 10 a 40% dos casos. Assim, a utilização apenas do diagnóstico morfológico pode ser inapropriada (Bolon et al. 1990). Alguns estudos relatam que a mensuração da atividade mitótica pode ser um importante critério de valor prognóstico para os melanomas, pois fornece uma estimativa da taxa de proliferação celular (Cangul 2001, Laprie et al. 2001).

O diagnóstico mais preciso nos casos de melanoma amelanótico é a associação da histopatologia com a imuno-histoquímica (IHQ), visto que a confirmação da IHQ é frequentemente necessária para estabelecer o prognóstico e a terapêutica mais adequados (Ramos-Vara et al. 2000, Cangul 2001, Smith et al. 2002, Ohsie et al. 2008). Portanto, alguns estudos têm demonstrado a utilização de marcadores úteis na diferenciação dos melanomas dos demais tumores, como a vimentina, a proteína S-100 e o melan-A (Sandusky et al. 1985, Ramos-Vara et al. 2000, Koenig et al. 2001, Ramos-Vara et al. 2002, Smith et al. 2002).

O objetivo deste trabalho foi descrever, através de um estudo retrospectivo, as características histológicas, bem como realizar imuno-histoquímica dos melanomas em cães classificados como amelanóticos diagnosticados no Setor de Patologia Veterinária (SPV) da Universidade Federal do Rio Grande do Sul (UFRGS), no período de 2004 a 2010.

MATERIAL E MÉTODOS

Os arquivos de biópsia do período de 2004 a 2010 do SPV-UFRGS foram revisados e levantados os casos de neoplasias melanocíti-

cas em cães. Dados referentes às características dos cães acometidos foram registrados, agrupados e analisados. Dos casos diagnosticados como melanoma amelanótico realizou-se a busca dos blocos de parafina e posteriormente os cortes e coloração pelo método de hematoxina e eosina (HE). Realizou-se o estudo morfológico do melanoma amelanótico e sua classificação de acordo com Goldschmidt et al. (1998), incluindo a contagem das figuras mitóticas por visualização de 10 campos microscópicos (Obj.40x) do tumor, calculando-se a média encontrada.

As amostras foram submetidas à técnica de IHQ pelo método estreptavidina-biotina ligada à peroxidase. O bloqueio da atividade da peroxidase endógena foi realizado com a incubação dos cortes dos tecidos em solução a 10% de peróxido de hidrogênio (30 vol.) em metanol durante 10 minutos. Para a recuperação antigênica utilizou-se tampão citrato pH 6 por três minutos a 125°C (vimentina), tampão Tris-EDTA, pH 9, dois ciclos de cinco minutos cada em microondas com potência de 750W (melan-A) e tampão citrato, pH 6 por 40 minutos a 96°C (S-100). Os anticorpos monoclonais antivimentina (clone V9, 18-0052, Zymed), antimelan-A (clone A103, M7196, DakoCytomation) e anticorpo policlonal antiproteína S-100 (clone Z0311, DakoCytomation) foram diluídos em 1:200, 1:500 e 1:200, respectivamente, em solução salina tamponada com fosfato (PBS). As lâminas foram incubadas em câmara úmida por 14-16 horas (*overnight*) a 4°C como anticorpo primário e, após esta etapa, os cortes foram incubados com anticorpo secundário biotilado ligado a estreptavidina-peroxidase (kit LSAB-HRP, K0690, DakoCytomation) por 20 minutos cada etapa. O cromógeno utilizado para a revelação foi o 3-amino-9-etilcarbazol (AEC, K3469, DakoCytomation) e foi utilizada hematoxilina de Mayer na contracoloração, seguida de montagem em meio aquoso (S1964, DakoCytomation). Como controle positivo utilizou-se um corte histológico de melanocitoma. Para as diferentes intensidades de marcação foram atribuídos os graus de (-) ausência de marcação, (+) intensidade discreta, (++) intensidade moderada e (+++) intensidade acentuada. Com relação à área positivamente marcada da neoplasia pela IHQ foi dividido em dois subgrupos; menos de 50% de células positivas (<50%) e mais de 50% de células positivas (>50%), respectivamente.

RESULTADOS

Caracterização dos casos

No período de 2004 a 2010, foram realizados 161 diagnósticos de neoplasias melanocíticas, 86,3% (139/161) eram melanomas e 13,7% (22/161) melanocitomas. Dos melanomas, 74,8% (104/139) classificou-se como melanóticos e 25,2% (35/139) eram amelanóticos.

As características dos cães acometidos por melanoma amelanótico encontram-se na Tabela 1. Aproximadamente vinte e dois por cento (8/35) dos cães não tinham raça definida (SRD), dos cães com raça, 14,2% (5/35) eram Poodles; 11,4% (4/35) eram Dachshund e 11,4% (4/35) eram Cockers. De acordo com o sexo, 57,1% (20/35) eram fêmeas, 42,9% (15/35) machos. A idade média dos cães afetados foi de 10,7 anos, variando entre 5 e 18 anos. Com relação à localização dos tumores, 57,1% (20/35) encontravam-se na cavidade oral, 17,1% (6/35) nos dígitos, 5,8% (2/35) na orelha, 2,9% (1/35) no prepúcio e 17,1% (6/35) na pele, porém, com localização não informada nas fichas clínicas.

Caracterização histológica

Na avaliação histológica dos melanomas amelanóticos, procedeu-se a classificação de acordo com o tipo celular

Quadro 1. Caracterização dos cães acometidos por melanoma amelanótico, incluindo localização, classificação do neoplasma e contagem mitótica

Caso	Sexo	Idade (anos)	Raça/SRD	Localização	Classificação	Contagem mitótica (média)
1	M	13	SRD	Cav. oral	Misto	1,8
2	F	16	Pit Bull	Cav. oral	Misto	1,7
3	F	10	Dachshund	Cav. oral	Misto	3,4
4	F	NI	Poodle	Cav. oral	Epitelióide	0,8
5	M	13	Setter irlandês	Cav. oral	Epitelióide	2,4
6	F	13	Poodle	Cav. oral	Misto	6,3
7	M	9	Cocker	Dígito	Epitelióide	2
8	M	15	SRD	Dígito	Fusiforme	2,9
9	F	13	Cocker	Cav. oral	Fusiforme	1,7
10	M	7	Rottweiler	Pele*	Epitelióide	0,9
11	F	5	Boxer	Pele*	Epitelióide	0,4
12	F	5	Shar-Pei	Pele*	Misto	2,9
13	M	NI	Beagle	Cav. oral	Misto	1,1
14	M	14	Yorkshire	Cav. oral	Fusiforme	2,6
15	M	10	SRD	Cav. oral	Fusiforme	0,3
16	M	11	Dachshund	Cav. oral	Misto	3,8
17	M	5	Beagle	Pele*	Misto	1
18	F	8	Pinscher	Orelha	Misto	1,5
19	F	11	Dachshund	Dígito	Epitelióide	2,8
20	F	NI	Akita	Cav. oral	Fusiforme	0,1
21	M	10	SRD	Dígito	Epitelióide	0,7
22	M	6	Shar-Pei	Orelha	Fusiforme	0,6
23	F	13	Pinscher	Cav. oral	Epitelióide	0,8
24	M	14	Cocker	Cav. oral	Epitelióide	2,2
25	F	11	SRD	Dígito	Epitelióide	1
26	M	12	Fila Brasileiro	Prepúcio	Misto	1,2
27	F	8	SRD	Pele*	Epitelióide	2,1
28	F	9	Cocker	Cav. oral	Misto	2,9
29	F	8	Rottweiler	Dígito	Epitelióide	3,2
30	F	6	Poodle	Cav. oral	Epitelióide	9
31	M	8	SRD	Pele*	Fusiforme	6,2
32	F	15	Poodle	Cav. oral	Fusiforme	4,9
33	F	14	SRD	Cav. oral	Misto	5
34	F	13	Dachshund	Cav. oral	Epitelióide	4,8
35	F	18	Poodle	Cav. oral	Fusiforme	8,9

F = fêmea; M = macho; NI = não informado; SRD = sem raça definida; Cav. = cavidade.

* Localização não informada.

(Quadro 1). Dos 35 casos, 40% (14/35) apresentaram proliferação predominante de células redondas e foram classificados como epitelióide (Fig.1A); 34,3% (12/35) eram composto por células redondas e fusiformes, caracterizando melanoma misto (Fig.1B); e 25,7% (9/35) apresentaram proliferação predominante de células alongadas, denominado fusiforme (Fig.1C).

Quanto ao arranjo das células neoplásicas, 78,5% (11/14) dos tumores epitelióides apresentaram arranjo sólido (Fig.1A) e 21,5% (3/14) em ninhos; 77,7% (7/9) dos fusiformes tinham arranjo em feixes celulares com diferentes direções (Fig.1C) e 22,3% (2/9) predominantemente em ninhos, mas também em feixes com diferentes direções. Dos melanomas mistos em 58,3% (7/12) visualizou-se as células epitelióides arranjadas em ninhos (Fig.1B) e, as alongadas, em feixes com diferentes direções (Fig.1B); 16,7% (2/12) com células redondas em arranjo sólido e as fusiformes em feixes de diferentes direções. Em 16,7% (2/12) dos melanomas mistos ambos tipos celulares eram sólidos; e em 8,3% (1/12) ambos os tipos celulares estavam em redemoinhos e feixes em diferentes direções. O estroma neoplásico era fibrovascular; escasso em 71,4% (25/35) dos casos, moderado em 25,7% (9/35) e abundante em 2,9% (1/35).

Quanto à morfologia celular, as células neoplásicas apresentavam citoplasma eosinofílico abundante em 42,9% (15/35), moderado em 45,7% (16/35) (Fig.1A,C) e escasso em 11,4% (4/35) dos casos. O núcleo era excêntrico em 48,6% (17/35) (Fig.1A,C), concêntrico em 45,7% (16/35) e, em 5,7% (2/35), os dois tipos estavam presentes. Quanto à forma do núcleo, 31,4% (11/35) era alongada (Fig.1C), 20% (7/35) arredondada a ovoide (Fig.1A), 17,1% (6/35) arredondada a poliédrica, 14,3% (5/35) arredondada, 14,3% (5/35) arredondada a fusiforme e 2,9% (1/35) poliédrica. A cromatina apresentava-se dispersa em 68,6% (24/35) das amostras (Fig.1A e 1C) e condensada em 31,4% (11/35). Com relação aos nucléolos, em 42,8% (15/35) foi possível visualizar de 1 a 2 nucléolos (Fig.1A,C), em 20% (7/35) de 1 a 3 nucléolos, em 11,4% (4/35) 1 a 4 nucléolos, em 2,9% (1/35) 1 a 5 nucléolos e 22,8% (8/35) eram inconspícuos.

O pleomorfismo celular foi considerado de alta intensidade em 20% (7/35) dos casos; moderado em 40% (14/35) (Fig.1A,C) e discreto em 40% (14/35). Células de núcleos bizarros foram observadas em 28,5% dos casos (10/35).

Na avaliação das figuras de mitose, cujos dados por cão são apresentados na Tabela 1, 71,4% (25/35) dos casos

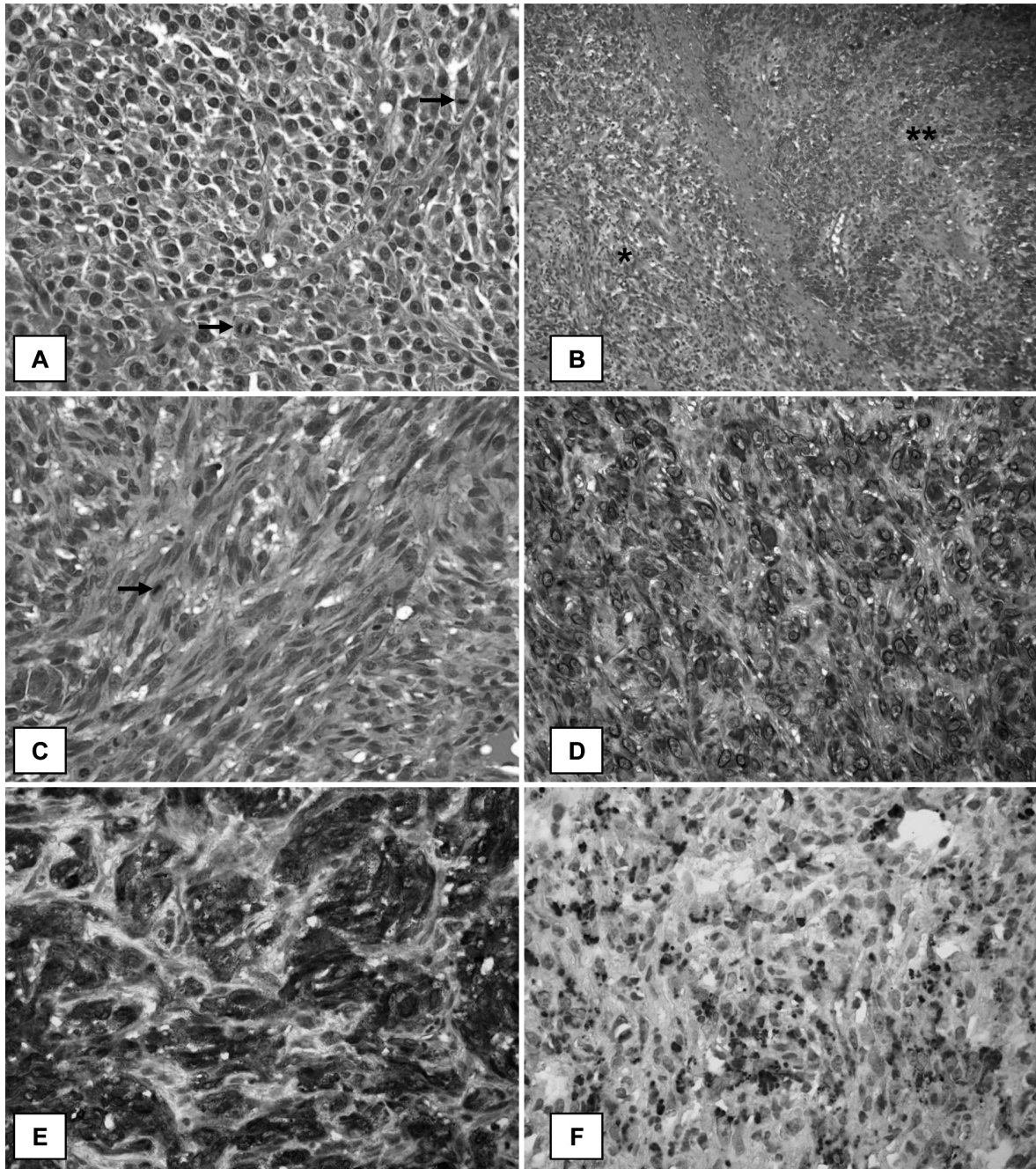


Fig.1. Melanoma amelanótico em cães. (A) Epitelióide: proliferação de células redondas com arranjo sólido, pleomorfismo moderado e evidência de figuras de mitoses (setas). HE, obj.40x. (B) Misto: células fusiformes arranjadas em feixes em diferentes direções (*) e células redondas arranjadas em ninhos (**). HE, obj.20x. (C) Fusiforme: células alongadas arranjadas em feixes em diferentes direções, pleomorfismo moderado e evidência de figura de mitose (seta). HE, obj.40x. (D-F) Perfil imuno-histoquímico com acentuada marcação citoplasmática (+++). (D) Vimentina. (E) Proteína S-100. (F) Melan-A Estreptavidina-biotina-peroxidase/AEC, Hematoxilina de Mayer, obj.40x.

apresentaram média menor que 2,9 e 28,6% (10/35) maior que 3. Dos casos de melanoma epitelióide 78% (11/14) apresentaram índice de mitose <2,9 (Fig.1A); índice esse de 55% para o melanoma fusiforme (9/35) (Fig.1C); e de 50% para o misto (12/35). Quanto à visualização de melanina no citoplasma de células neoplásicas, observou-se que, em 74,3% (26/35) dos casos, havia pequena quantidade em raras células e, em 25,7% (9/35), ausência de melanina.

Em 97,1% (34/35) dos casos as células neoplásicas

distribuíram-se difusamente em toda a amostra desde o epitélio até a derme e/ou submucosa profunda e, em 2,9% (1/35), localizava-se até a derme superficial. Observaram-se ulceração localmente extensa do epitélio em 71,4% (25/35), necrose multifocal em 42,8% (15/35) e, em 40% (14/35), infiltrado inflamatório linfoplasmocitário ou de neutrófilos em meio às células neoplásicas. Havia infiltração de células tumorais nos vasos linfáticos em 22,8% (8/35) dos casos e de vasos sanguíneos em 11,4% (4/35).

Caracterização imuno-histoquímica

Os resultados da IHQ dos 30 casos avaliados estão apresentados no Quadro 2. Em cinco casos (31-35) não foi possível realizar esse exame devido à quantidade insuficiente de material.

Houve imunomarcação no citoplasma das células neoplásicas para a vimentina em 86,6% (26/30) dos casos, com intensidade acentuada em 61,5% (16/26) (Fig.1D); moderada em 26,9% (7/26); e discreta em 11,6% (3/26). Quanto à distribuição, em 84,6% (22/26) dos casos mais de 50% das células apresentaram marcação e em 15,4% (4/26) menos de 50%.

A positividade de marcação para proteína S-100 foi observada em 70% (21/30) dos casos, com intensidade acentuada em 33,3% (7/21) (Fig.1E), moderada em 38,1% (8/21) e discreta em 28,6% (6/21). Quanto à distribuição, 57,1% (12/21) apresentavam marcação em mais de 50% das células e 42,9% (9/21) em menos de 50%.

O melan-A apresentou marcação positiva em 56,6% (17/30) das amostras; 35,3% (6/17) com intensidade acentuada (Fig.1F), em 17,6% (3/17) moderada e em 47,1% (8/17) foi discreta. A distribuição foi de 29,4% (5/17) casos com mais de 50% das células tumorais positivas e de 70,6% (12/17) com menos de 50%.

DISCUSSÃO

Os melanomas amelanóticos foram observados principalmente na cavidade oral e representaram 57,1% (20/35)

dos casos. O comportamento maligno das neoplasias melanocíticas é amplamente dependente da localização do tumor (Cangul 2001), de maneira que a grande maioria dos melanomas orais é considerada maligna (Ramos-Vara et al. 2000). Isso explica a maior ocorrência desse neoplasma na cavidade oral que em outros locais (Bolon et al. 1990, Ramos-Vara et al. 2000, Cangul 2001).

Neste estudo a frequência de ocorrência deste neoplasma não demonstrou predileção por sexo, resultado este semelhante ao encontrado em outros trabalhos (Garma-Aviña et al. 1981, Bolon et al. 1990, Camargo et al. 2008). A idade média dos cães acometidos foi de 10,7 anos. O melanoma é mais comum em cães velhos com idade média de 9,8 anos (Millanta et al. 2002) a 11,6 anos (Bolon et al. 1990). Cães com a pele pigmentada são mais predispostos a apresentarem neoplasias melanocíticas (Ramos-Vara et al. 2000). Neste trabalho, a maioria dos cães era SRD. Desta forma, um cão SRD que possua a pele pigmentada também pode ser considerado predisposto a desenvolver melanoma, no entanto, não se sabe quantos desses possuíam essa pigmentação de pele. Dos cães com raça definida, os mais afetados foram Poodle, Dachshund e Cocker. Camargo et al. (2008) relatam Schnauzer miniatura, Dobermann, Rottweiler, Poodle, Pastor Alemão, Cocker Spaniel, Pinscher e Teckel como as raças mais acometidas por neoplasias melanocíticas.

Histologicamente, a maioria dos casos foi classificada como epitelioide, seguida por misto e fusiforme. Os melano-

Quadro 2. Perfil imuno-histoquímico dos melanomas amelanóticos em cães

Caso nº	Classificação	Imuno-histoquímica					
		Vimentina		Proteína S-100		Melan-A	
		Distribuição	Intensidade	Distribuição	Intensidade	Distribuição	Intensidade
1	Misto	>50 %	+++	<50 %	+++	<50 %	+
2	Misto	>50 %	+++	>50 %	+	<50 %	++
3	Misto	>50 %	++	<50 %	+	-	-
4	Epitelioide	<50 %	++	-	-	-	-
5	Epitelioide	>50 %	+++	<50 %	++	<50 %	++
6	Misto	>50 %	+++	>50 %	++	-	-
7	Epitelioide	-	-	<50 %	+++	-	-
8	Fusiforme	<50 %	++	-	-	<50 %	+
9	Fusiforme	>50 %	+++	>50 %	+++	<50 %	+
10	Epitelioide	<50 %	++	<50 %	+	-	-
11	Epitelioide	>50 %	+++	>50 %	++	>50 %	+
12	Misto	>50 %	+++	>50 %	++	<50 %	+
13	Misto	>50 %	+++	<50 %	+	>50 %	+++
14	Fusiforme	>50 %	+	<50 %	++	-	-
15	Fusiforme	>50 %	+++	>50 %	+++	-	-
16	Misto	>50 %	++	-	-	<50 %	++
17	Misto	-	-	>50 %	++	-	-
18	Misto	-	-	<50 %	+++	-	-
19	Epitelioide	>50 %	+	>50 %	+++	>50 %	+++
20	Fusiforme	>50 %	+++	>50 %	+	<50 %	+
21	Epitelioide	>50 %	++	>50 %	++	-	-
22	Fusiforme	>50 %	+++	>50 %	+++	-	-
23	Epitelioide	>50 %	+++	-	-	<50 %	+++
24	Epitelioide	>50 %	+++	<50 %	+	-	-
25	Epitelioide	-	-	-	-	-	-
26	Misto	>50 %	++	-	-	>50 %	+++
27	Epitelioide	<50 %	+	-	-	<50 %	+
28	Misto	>50 %	+++	-	-	<50 %	+++
29	Epitelioide	>50 %	+++	>50 %	++	<50 %	+
30	Epitelioide	>50 %	+++	-	-	>50 %	+++

Intensidade de marcação: - = negativa; + = discreta; ++ = moderada; +++ = acentuada.

>50 % = mais de 50% das células tumorais marcadas; <50 % = menos de 50% das células tumorais marcadas.

nomas de cavidade oral são mais frequentemente observados com o padrão epitelióide (Ramos-Vara et al. 2000), no entanto no presente trabalho o misto foi mais prevalente.

A distinção entre um melanoma amelanótico e outros neoplasmas pobremente diferenciadas é um desafio ao patologista. A melanina intracitoplasmática é um marcador distinto de melanomas, no entanto, essa não é sintetizada em subtipos amelanóticos, ou está presente em raras células neoplásicas podendo ser confundida com outros pigmentos (Sulaimon et al. 2002). Neste estudo, a maioria dos casos apresentava raras células contendo melanina. O pleomorfismo na maioria dos casos foi classificado como acentuado ou moderado, com células bizarras. Portanto, a característica pouco diferenciada de alguns tumores não permite que a visualização de pigmentos seja absolutamente confiável. Por isso, descreve-se que o diagnóstico do melanoma oral pode ser desafiante, sobretudo pela existência de diferentes graus de pigmentação na boca (Ramos-Vara et al. 2000).

A atividade mitótica é um importante fator prognóstico para os melanomas (Cangul 2001). Em alguns casos, o índice mitótico pode ser usado para diferenciar comportamento benigno de maligno (Smith et al. 2002). No entanto, um estudo com 179 melanomas caninos demonstrou que 10% a 40% desses não tinham comportamento biológico relacionado com a aparência histológica (Bolon et al. 1990). Relata-se que um índice mitótico maior que três tem sido associado estatisticamente com menor sobrevivência dos animais (Laprie et al. 2001). Neste estudo, a maioria dos casos apresentou índice mitótico menor que três.

Pela técnica de IHQ, o típico melanoma é positivo para vimentina, para a proteína S-100 e melan-A. Destes marcadores, a vimentina é o mais consistente, pois é observado em praticamente todos os casos, no entanto, é o marcador menos útil em termos de diagnóstico, pois os sarcomas também se mostram positivos (Rosai 2004). A vimentina é um marcador geral de células mesenquimais, é considerado sensível, mas de baixa especificidade, indicado apenas para diferenciar os tumores mesenquimais de epiteliais (Ramos-Vara et al. 2000, Smith et al. 2002). No presente estudo 86,6% (26/30) dos casos foram positivos para vimentina. A grande maioria dos melanomas, se não todos, são vimentina positivos e citoqueratina negativos (Smith et al. 2002). Portanto, apesar dessa marcação ser praticamente 100% positiva, existe a possibilidade de alguns casos serem negativos devido à baixa diferenciação celular do tumor.

A proteína S-100 é um marcador de células com origem em tubo e crista neural, amplamente utilizado no diagnóstico de melanomas, e parece ser o marcador mais sensível, especialmente para os amelanóticos (Sandusk et al. 1965, Ramos-Vara et al. 2000, Cangul 2001, Koenig et al. 2001, Smith et al. 2002). A marcação positiva possui importante valor diagnóstico, visto que a marcação é negativa na maioria dos neoplasmas que são diagnósticos diferenciais do melanoma (Rosai 2004). Neste trabalho, 70% (21/30) dos casos foram positivos para a proteína S-100. Outros estudos apresentam percentual semelhante, de 76% a 90% (Ramos-Vara et al. 2000, Rosai 2004).

Inicialmente acreditava-se ser o melan-A, específico e sensível para os melanomas (Ramos-Vara et al. 2000), mas atualmente se sabe que é específico, porém menos sensível que a proteína S-100 (Koenig et al. 2001, Ramos-Vara et al. 2002). Tem sido amplamente usado como marcador de melanoma e apresenta positividade em aproximadamente 80% dos casos, no entanto, a marcação parece apresentar uma característica diferente em melanomas amelanóticos (Rosai 2004). Em um trabalho apenas com melanomas amelanóticos, melan-A foi positivo em apenas 47,6% dos casos (Choi & Kusewitt 2003). Neste estudo, 56,6% (17/30) dos casos foram positivos e apresentaram marcação de intensidade discreta, predominantemente, e distribuída em menos de 50% das células neoplásicas.

A menor porcentagem de positivos para melan-A observada neste trabalho se deve provavelmente à característica amelanótica do tumor, pois a falta de pigmentação do melanoma está relacionada com a baixa diferenciação celular no tumor. Neoplasias de comportamento benigno apresentam marcação positiva para melan-A (Choi & Kusewitt 2003). Outros autores (Giudice et al. 2010) também relacionam a intensidade de marcação do melan-A com o comportamento biológico do melanoma, cujo os neoplasmas mais diferenciados normalmente apresentam marcação mais difusa e intensa do que os melanomas amelanóticos. Desta forma, os casos com marcação negativa ou de baixa intensidade podem ser interpretados como tumores pouco diferenciados e de elevada malignidade. No entanto, devido à sensibilidade moderadamente baixa do melan-A é necessária a utilização conjunta com a proteína S-100 (Ramos-Vara et al. 2002). Assim, estudos adicionais para avaliar a sensibilidade do S-100 e do melan-A no melanoma canino são justificáveis (Koenig et al. 2001).

Os resultados obtidos neste trabalho possibilitam concluir que os cães com melanoma amelanótico caracterizam-se por serem velhos. A forma celular mais observada foi a epitelióide. Devido à característica pouco diferenciada desses tumores, ressalta-se ainda a importância da realização do painel imuno-histoquímico, sobretudo da proteína S-100, que pareceu apresentar melhor marcação nos melanomas amelanóticos que o melan-A.

Agradecimentos.- À Professora Caroline A. Pescador pela ajuda na confecção do painel imuno-histoquímico. À Coordenação de Aperfeiçoamento de Pessoal e Nível Superior (CAPES) e Conselho Nacional de Desenvolvimento Científico e Tecnológico (CNPq) pelo apoio financeiro.

REFERÊNCIAS

- Bolon B., Calderwood Mays M.B. & Hall B.J. 1990. Characteristics of canine melanomas and comparison of histology and DNA ploidy to their biologic behavior. *Vet. Pathol.* 27:96-102.
- Camargo L.P., Conceição L.G. & Costa P.R.S. 2008. Neoplasias melanocíticas cutâneas em cães: Estudo retrospectivo de 68 casos (1996-2004). *Braz. J. Vet. Res. Anim. Sci.* 45(2):138-152.
- Cangul I.T. 2001. Improved classification, diagnosis and prognosis of canine round cell tumours. *Vet. Sci. Tomorrow* 4:1-19.
- Choi C. & Kusewitt D.F. 2003. Comparison of tyrosinase-related protein-2, S-100, and melan A immunoreactivity in canine amelanotic melanomas. *Vet. Pathol.* 40:713-718.
- Garma-Aviña A., Valli V.E. & Lumsden J.H. 1981. Cutaneous melanomas in domestic animals. *J. Cutan. Pathol.* 8:3-24.

- Giudice C., Ceciliani F., Rondena M., Stefanello D. & Grieco V. 2010. Immunohistochemical investigation of PNL2 reactivity of canine melanocytic neoplasms and comparison with melan A. *J. Vet. Diagn. Invest.* 22:389-394.
- Goldschmidt M.H., Dunstan R.W., Stannard A.A., Von Tscharnher C., Walder E.J. & Yager J.A. 1998. *Histological Classification of Epithelial and Melanocytic Tumors of the Skin of Domestic Animals*. 2nd ed. Armed Forces Institute of Pathology, Washington, DC. 106p.
- Goldschmidt M.H. & Hendrick M.J. 2002. Tumors of the skin and soft tissues, p.45-118. In: Meuten D.J. (Ed.), *Tumors in Domestic Animals*. 4th ed. Iowa State Press, Ames.
- Koenig A., Wojcieszyn J., Weeks B.R. & Modiano J.F. 2001. Expression of S100, vimentin, NSE, and melan A/MART-1 in seven canine melanoma cell lines and twenty-nine retrospective cases of canine melanoma. *Vet. Pathol.* 38:427-435.
- Laprie C., Abadie J., Amardeilh M., Net J.L.E., Lagadic M. & Delverdier M. 2001. MIB-1 immunoreactivity correlates with biologic behavior in canine cutaneous melanoma. *Vet. Dermatol.* 12:139-147.
- Millanta F., Fratini F., Corazza M., Castagnaro M., Zappulli V. & Poli A. 2002. Proliferation activity in oral and cutaneous canine melanocytic tumours: correlation with histological parameters, location, and clinical behaviour. *Res. Vet. Sci.* 73:45-51.
- Ohsie S.J., Sarantopoulos G.P., Cochran A.J. & Binder S.W. 2008. Immunohistochemical characteristics of melanoma. *J. Cutan. Pathol.* 35:433-444.
- Ramos-Vara J.A., Beissenherz M.E., Miller M.A., Johnson G.C., Pace L.W., Fard A. & Kottler S.J. 2000. Retrospective study of 338 canine oral melanomas with clinical, histologic, and immunohistochemical review of 129 Cases. *Vet. Pathol.* 37:597-608.
- Ramos-Vara J.A., Miller M.A., Johnson G.C., Turnquist S.E., Kreeger J.M. & G. Watson G.L. 2002. Melan A and S100 protein immunohistochemistry in feline melanomas: 48 cases. *Vet. Pathol.* 39:127-132.
- Rosai J. 2004. Skin, p.93-245. In: Rosai J. (Ed.), *Rosai and Ackerman's Surgical Pathology*. Vol.1. 9th ed. Mosby, Philadelphia.
- Sandusky Jr. G.E., Carlton W.W. & Wightma K.A. 1985. Immunohistochemical staining for S100 protein in the diagnosis of canine amelanotic melanoma. *Vet. Pathol.* 22:577-581.
- Smith S.H., Goldschmidt M.H. & McManus P.M. 2002. A Comparative review of melanocytic neoplasms. *Vet. Pathol.* 39:651-678.
- Sulaimon S.S., Kitchell B.E. & Ehrhart E.J. 2002. Immunohistochemical detection of melanoma-specific antigens in spontaneous canine melanoma. *J. Comp. Pathol.* 127:162-168.