

Compactação ruminal e obstrução intestinal em bovinos, associadas ao consumo de *Agave sisalana* Perrine (Agavaceae)¹

Eduardo M. Nascimento^{2*}, Rosane M.T. Medeiros², Sara V.D. Simões²
e Franklin Riet-Correa^{2,3}

ABSTRACT.- Nascimento E.M., Medeiros R.M.T., Simões S.V.D. & Riet-Correa F. 2016. [**Ruminal indigestion and intestinal obstruction in cattle associated with consumption of *Agave sisalana* Perrine.**] Compactação ruminal e obstrução intestinal em bovinos, associadas ao consumo de *Agave sisalana* Perrine (Agavaceae). *Pesquisa Veterinária Brasileira* 36(8):719-723. Hospital Veterinário, Faculdade de Veterinária, Universidade Federal de Campina Grande, Av. Universitária s/n, Patos, PB 58708-110, Brazil. E-mail: eduardoaquario@hotmail.com

Indigestion due to compaction of the ruminal content is a digestive disorder resulting from low-quality forage intake, rich in lignin and with low levels of energy and digestible protein, with or without water restriction. The accumulation of plant residues rich in indigestible fibers can also lead to formation of phytobezoars, causing digestive disorders and intestinal obstructions. The objective of this paper was to describe the epidemiology and the clinical and pathological changes of an outbreak of indigestion and other digestive disorders in cattle fed *Agave sisalana*. The affected herd consisted of 22 adult cattle reared in a semi-extensive system, which ingested almost exclusively stalks of *A. sisalana* manually cut for two months. Six cows showed decreased appetite and rumination, abdominal distension, and reduced production of dried feces. One animal was referred to the Veterinary Hospital. The presumptive diagnosis of indigestion was made by the epidemiologic data, clinical signs, and laboratory evaluation. At necropsy, the rumen, reticulum and omasum were filled with fibrous and dried *A. sisalana* content. A viscous, greenish brownish content was present in the abomasum. Numerous phytobezoars were found in the pre-stomachs and abomasum measuring 4-12cm in diameter. One phytobezoar was partially obstructing the duodenum, with the cranial part of the organ filled with intestinal content, and the caudal portion was empty. It is concluded that the administration of *A. sisalana* stalks for long periods may cause indigestion due to ruminal compaction and formation of phytobezoars.

INDEX TERMS: *Agave sisalana*, cattle, indigestion, digestive system, phytobezoars.

RESUMO.- A compactação dos pré-estômagos é um transtorno digestivo resultante da ingestão de forragem de baixa qualidade, rico em lignina e com baixos níveis de energia e proteína digerível, associada ou não a restrição hídrica. O acúmulo de vegetais ricos em fibras indigeríveis pode levar também a formação de fitobezoaes, causando transtornos digestivos e obstruções intestinais. Objetivou-se com este trabalho descrever os aspectos epidemiológicos e as alterações clínico-patológicas de um surto de alterações

digestórias em bovinos alimentados com *Agave sisalana*. O rebanho acometido era formado por 22 animais adultos, criados de forma semiextensiva, que, devido a escassez de forragem, receberam no cocho, quase que exclusivamente, durante dois meses, o caule do *A. sisalana* cortado manualmente. Seis vacas apresentaram diminuição do apetite, distensão abdominal, redução dos períodos de ruminação e da produção de fezes. Um animal foi encaminhado ao Hospital Veterinário da Universidade Federal de Campina Grande. O diagnóstico presuntivo de compactação ruminal e obstrução intestinal foi dado pela epidemiologia, sinais clínicos e análise de fluido ruminal. Na necropsia observou-se rúmen, retículo e omaso repletos, com conteúdo fibroso e ressecado constituído por fibras de *A. sisalana*. No abomaso observou-se a presença de conteúdo pastoso e esverdeado a acastanhado. Em todos os pré-estômagos e no abomaso

¹ Recebido em 1 de setembro de 2015.

Aceito para publicação em 29 de abril de 2016.

² Hospital Veterinário, Faculdade de Veterinária, Universidade Federal de Campina Grande (UFCG), Av. Universitária s/n, Patos, PB 58708-110, Brasil. *Autor para correspondência: eduardoaquario@hotmail.com

³ National Institute for Agricultural Research (INIA), La Estanzuela, CP 70.000, Colonia, Uruguay.

havia fitobezoares, que mediam entre 4 e 12 cm de diâmetro. No duodeno um fitobozoar obstruía parcialmente a luz do órgão, com a porção anterior repleta de conteúdo e a posterior vazia. Conclui-se que a alimentação com caules de *A. sisalana* por longos períodos causa compactação de pré-estômagos e formação de fitobezoares.

TERMOS DE INDEXAÇÃO: *Agave sisalana*, bovinos, compactação, fitobezoares, sistema digestório.

INTRODUÇÃO

Bezoares são estruturas sólidas, cúbicas ou ovoides formadas no interior do sistema gastrointestinal, a partir de resíduos vegetais ricos em fibras indigeríveis (fitobezoares), em pelos (tricobezoares) ou em combinação entre materiais originários de plantas e de pelos (tricrofitobezoares) (Bath & Bergh 1979).

A ingestão de forragem de baixa qualidade, rica em lignina e com baixos níveis de energia e proteína, associada ou não a restrição hídrica, pode levar a compactação dos pré-estômagos devido à redução e inatividade da microbiota ruminal. Nestas situações, a capacidade da microbiota em reduzir o tamanho das partículas ingeridas fica comprometida, fazendo com que o alimento se acumule, nos pré-estômagos, obstruindo a luz visceral e não possibilitando a progressão da ingesta que se transforma em uma massa compacta de

material indigerível (Mitchell 1991). O acúmulo de resíduos vegetais ricos em fibras indigeríveis pode também levar a formação de fitobezoares, provocando obstruções intestinais em caprinos, ovinos e ruminantes selvagens (Bath & Bergh 1979, Dhoot et al. 2002, Bath et al. 2005).

Nas regiões semiáridas a ocorrência de distúrbios digestivos aumenta no período de escassez de forragens com o uso de alimentos em quantidade ou qualidade inadequada, o que pode causar complicações digestivas e dependendo da gravidade pode levar à morte (Lira et al. 2013). *Agave sisalana* Perrine (Fig.1A) é uma planta que por vezes é usada em condições de escassez de forragem como fonte alternativa alimentar para ruminantes. Segundo Judd (2007) a família Agavaceae possui distribuição predominantemente pantropical com cerca de 25 gêneros e 637 espécies, reunindo plantas herbáceas, árvores e arbustos rizomatosos, com folhas alternas, espiraladas e dispostas em roseta. Várias espécies dessa família se destacam pela importância econômica, dentre elas *A. sisalana*, popularmente conhecida como sisal, que é uma importante fonte para produção de fibras, utilizando-se como matéria prima para confecção de cordas, cestos e artesanato.

Objetivou-se com esse trabalho descrever os aspectos epidemiológicos e as alterações clínico-patológicas de um surto de alterações digestórias em bovinos alimentados com *A. sisalana*, no município de Matureia, estado da Paraíba.



Fig.1. (A) *Agave sisalana* com folhas amareladas e secas, Matureia/PB, registro em 12 nov. 2012. (B) Ausência de forragem no piquete onde os bovinos, que tiveram compactação ruminal, eram criados. (C) Caules de *Agave sisalana* sendo picados a facão para fornecimento para o gado. (D) Rebanho bovino comendo *A. sisalana*.

MATERIAL E MÉTODOS

Para descrição do surto de compactação ruminal e obstrução intestinal nos bovinos, associadas ao consumo de *Agave sisalana*, foram utilizados dados epidemiológicos obtidos durante visita realizada à propriedade, que incluía informações sobre sistema de criação e manejo alimentar, e os achados clínicos e de necropsia de um animal encaminhado ao Hospital Veterinário da Universidade Federal de Campina Grande, Paraíba.

Coletou-se sangue para realização de hemograma e amostras de fluido ruminal foram coletadas e analisadas de acordo com Jain et al. (1993). No segundo dia de internamento o animal morreu e foi necropsiado.

Para o exame histopatológico os músculos, órgãos das cavidades abdominal e torácica e sistema nervoso central, foram coletados, fixados em formol a 10%, incluídos em parafina cortados a 5-6 µm e corados pela técnica de Hematoxilina e Eosina.

RESULTADOS

O rebanho acometido era formado por 22 bovinos adultos, mestiços de aptidão leiteira, sendo 20 fêmeas e 2 machos, criados de forma semiextensiva. Devido a escassez de forragem, decorrente de dois anos consecutivos de seca na região (Fig.1B), todos os animais do rebanho passaram a receber no cocho uma vez ao dia o caule de *A. sisalana* cortado manualmente (Fig.1C). A planta era coletada diariamente nas margens de estradas, as folhas eram desprezadas e o caule transportado à propriedade e fornecido aos animais no período da tarde (Fig.1D). A planta foi fornecida como alimento durante dois meses aos animais. Durante este período os animais tiveram acesso a 500 kg de silagem de milho adquirida no comércio, que foram incorporados na alimentação do rebanho.

Com a continuidade do fornecimento, seis vacas apresentaram diminuição do apetite, distensão abdominal e redução dos períodos de ruminação e da produção de fezes. Os animais foram tratados na propriedade com laxativos, como purgantes salinos e óleo vegetal, infusões de ervas e raízes de babosa, carqueija, cidreira e boldo, administrados forçadamente com garrafa (garrafadas), e cinco deles se recuperaram. Um dos animais não apresentou melhora no quadro clínico e foi encaminhado ao HV da UFCG.

Na anamnese foi informado que o animal há oito dias vinha perdendo apetite e permanecia em decúbito esternal por longos períodos. Três dias antes do internamento entrou em decúbito permanente e em anorexia. Durante o exame físico foi identificado escore corporal 2, marcada desidratação, escaras de decúbito e distensão abdominal. Os parâmetros vitais estavam dentro da normalidade, com exceção da frequência ruminal, pois o rúmen estava em atonia. Havia perda de estratificação ruminal, com acúmulo de conteúdo firme nas porções média e inferior do rúmen. No saco dorsal era possível também identificar acúmulo de gás e na ampola retal ausência de fezes.

As alterações identificadas na análise do fluido ruminal foram consistência aquosa, pH 7,5, redução do azul de metileno maior que 10 minutos e sedimentação sem flotação. Raros protozoários foram observados e os níveis de cloreto estavam elevados.

A epidemiologia, sinais clínicos e análise de fluido ruminal no qual havia inatividade da microbiota e elevação do

teor de cloretos indicam que compactação ruminal seja a causa do quadro clínico desse bovino. O tratamento realizado constituiu em fluidoterapia através de sonda orogástrica, com solução fisiológica para correção da desidratação e transfaunação para repor a fauna e flora bacteriana ruminal, também através de sonda orogástrica.

No segundo dia de internamento o animal morreu e foi necropsiado. Na necropsia observou-se rúmen, retículo e omaso repletos, com conteúdo fibroso e ressecado contendo fragmentos de *A. sisalana*. No abomaso notou-se a presença de conteúdo pastoso e esverdeado a acastanhado. Os pré-estômagos e o abomaso continham fitobezoares, que mediam entre 4 e 12cm de diâmetro (Fig.2A). No

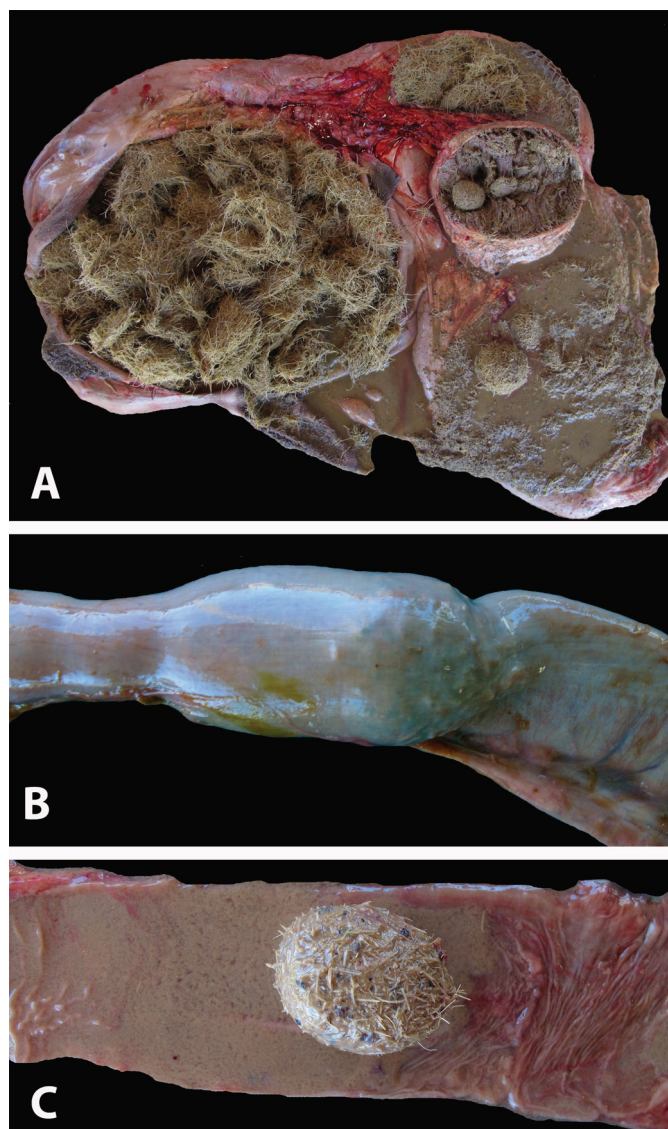


Fig.2. Bovino que morreu por complicações digestivas associadas ao consumo de caule de *Agave sisalana*. (A) Observam-se os pre-estômagos e o abomaso contendo fitobezoares, que mediam entre 4 e 12cm de diâmetro. (B) No duodeno observa-se um fitobezoar que obstruía parcialmente a luz do órgão, com a porção do órgão anterior ao fitobezoar repleta de conteúdo e a posterior vazia. (C) Luz intestinal mostrando fitobezoar que obstruía a passagem do conteúdo e mucosa lesionada avermelhada.

duodeno visualizou-se um fitobezoar que obstruía parcialmente a luz do órgão, com a porção do órgão anterior ao fitobezoar repleta de conteúdo e a posterior vazia. Após a abertura do segmento obstruído verificou-se que a mucosa no local onde se encontrava o fitobezoar, estava avermelhada (Fig.2B,C).

DISCUSSÃO

Em busca de fontes alternativas de alimento para o rebanho já foram descritos casos de compactação, ruminal e/ou abomasal primária devido à ingestão excessiva de cascas de amêndoas (Purohit et al. 1987, Mitchell 1991, Cebra et al. 1996, Melendez et al. 2007), caule de bananeira (Helaye et al. 2012), cascas de feijão (*Phaseolus vulgaris* e *Vigna unguiculata*), folhas de oiticica (*Licania rigida*) (Assis et al. 2009), coco catolé (*Syagrus olearacea*) (Oliveira et al. 2007) e silagem de girassol (Mesquita et al. 2012). Gramíneas muito fibrosas e de baixa digestibilidade, como o capim panasco (*Aristida* sp.) na região nordeste, o *Stylosanthes* sp. no Mato Grosso e a palha santa fé (*Panicum prionitis*) no Rio Grande do Sul podem causar, também, compactação ruminal quando os ruminantes as ingerem em épocas de escassez de forragem. A ingestão de *Pennisetum purpureum* (capim napier, capim elefante) pode causar compactação de cólon maior em equinos (Silva Neto 2007, Medeiros et al. 2010, Ubiali et al. 2013).

Neste caso, além da compactação de rúmen observou-se obstrução intestinal, que clinicamente é diagnosticada por laparotomia exploratória. A obstrução normalmente localiza-se no intestino delgado, podendo em alguns casos obstruir o piloro (Garry et al. 1988, Coutinho et al. 2002). As etiologias comumente citadas nas obstruções intestinais são as intussuscepções, as torções e os bezoares (Pearson & Pinsent 1977, Dirksen & Doll 2005). A obstrução intraluminal geralmente é provocada por fitobezoares, enterólitos, neoplasia, aderências e pela compactação das fezes (Fubini 1993). Nos casos de fitobezoares, pode ocorrer necrose na parede em função da compressão provocada pela massa alimentar compactada, com o comprometimento das camadas levando a perfuração da víscera e peritonite, como também, presença de bandas de fibrina entre a superfície serosa lesada e alças intestinais adjacentes (Brown et al. 2007).

As alterações identificadas na análise do fluido ruminal permitiram comprovar a inatividade da microbiota devido à anorexia, baixa qualidade nutricional dos alimentos e a pouca dinâmica digestiva associada ao quadro. Porém, a elevação dos teores de cloreto foi associada ao refluxo do conteúdo abomasal para os pré-estômagos, devido ao acúmulo de fitobezoares no abomaso e obstrução do duodeno. A passagem de ácido clorídrico secretado no abomaso durante a digestão química, para os pré-estômagos, eleva os teores de cloreto no fluido ruminal. Esta condição é comumente conhecida como vômito interno e ocorre em compactações do abomaso e obstruções intestinais (Radostits et al. 2007).

Em anos anteriores produtores da região utilizavam como alimento folhas de *Agave sisalana*, trituradas em máquina forrageira. Essa forma de triturar as folhas não era muito eficiente, pois muitas vezes as fibras das folhas se en-

roscavam na máquina impedindo o processo, e o material triturado causava problemas de compactação digestiva. Em seguida optou-se por picar as folhas a facão, oferecendo diretamente no cocho, porém alguns animais continuaram a apresentar problemas de compactação ruminal, devido as características fibrosas das folhas. Posteriormente, os produtores passaram a utilizar somente o caule da planta e os transtornos digestivos passaram a ser menos frequentes, quando comparado ao fornecimento das folhas (dados não publicados). Neste trabalho pode-se comprovar que a administração do caule da planta como única fonte de forragem e por longos períodos também pode causar transtornos digestivos. No entanto, não foi possível quantificar o quanto cada animal ingeria de alimento como também a quantidade de matéria seca e fibra ingeridas, uma vez que não foi realizada a análise bromatológica do caule da planta.

Outros distúrbios digestivos podem ser observados na região semiárida associados a alimentos de baixa qualidade. No estado de Pernambuco, casos de compactação primária de abomaso ocorrem principalmente na estação da seca (Câmara et al. 2009). Acredita-se que bovinos em adiantado estado de gestação sejam mais suscetíveis, em decorrência do aumento das exigências alimentares (Simkins & Nagele 1997), e que o terço final de gestação é considerado condição favorável para a ocorrência desta doença (Moscardini & Borges 2007). Nestes casos a elevação no teor de cloretos se deve ao refluxo da ingesta abomasal rica em ácido clorídrico para os proventrículos, culminando em alcalose metabólica, hipocloremia e hipocalemia sistêmicas (Guard 2006, Radostits et al. 2007).

CONCLUSÕES

No Nordeste do Brasil, a seca é uma realidade que deve ser entendida e convvida e práticas de manejo de pastagens e reserva de forragem devem ser uma prioridade no sistema de produção.

Fontes alternativas de alimento devem ser exploradas com cuidado e estudo prévio sobre a composição e nutrição do novo alimento introduzido.

No presente trabalho o uso de caule de *Agave sisalana* como fonte exclusiva de volumoso durante dois meses, provocou complicações digestivas em seis bovinos do rebanho e a morte de um animal, por obstrução intestinal por fitobezoar, provocando perdas econômicas importantes.

Agradecimentos.- Ao Conselho Nacional de Desenvolvimento Científico e Tecnológico (CNPq) pela concessão de bolsa de doutorado.

REFERÊNCIAS

- Assis T.S., Medeiros R.M.T., Araújo J.A.S., Dantas A.F.M. & Riet-Correa F. 2009. Intoxicações por plantas em ruminantes e equídeos no sertão paraibano. *Pesq. Vet. Bras.* 29(11):919-924.
- Bath G.F. & Bergh T. 1979. A specific form of abomasal phytobezoar in goats and sheep. *J. South African Vet. Assoc.* 50(2):69-72.
- Bath G.F., Van Wyk J.A. & Pettey K.P. 2005. Control measures for some important and unusual goat diseases in southern Africa. *Small Rumin. Res.* 60:1-2
- Brown C.C., Baker D.C. & Barker I.K. 2007. Alimentary system, p.1-296. In: Maxie M.G. (Ed.), Jubb, Kennedy and Palmer's Pathology of Domestic Animals. Vol.2. 5th ed. Elsevier, Oxford.

- Câmara A.C.L., Afonso J.A.B., Costa N.A., Mendonça C.L. & Souza M.I. 2009. Compactação primária do abomaso em 14 bovinos no Estado de Pernambuco. *Pesq. Vet. Bras.* 29(5):387-394.
- Cebra C.K., Cebra M.L. & Garry F.B. 1996. Gravel obstruction in the abomasum or duodenum of two cows. *J. Am. Vet. Med. Assoc.* 209(7):1294-1296.
- Coutinho L.T., Afonso J.A.B., Costa N.A., Mendonça C.L., Souza M.I., Pires Júnior J.B. & Simão L.C.V. 2002. Aspectos clínicos e laboratoriais da dilatação do abomaso à direita em consequência da obstrução do piloro. *Revta Bras. Med. Vet.* 24(4):151-155.
- Dhoot V.M., Upadhye S.V., Bhojne G.R. & Dakshinkar N.P. 2002. Phytobezoar in a blue bull. *Indian Vet. J.* 79:297.
- Dirksen G. 2005. Obstrucción interna del intestino, íleo por obturación, p.484-485. In: Dirksen G., Gründer H.-D. & Stöber M. (Eds), *Medicina Interna y Cirugía del Bovino*. Vol.1. 4ª ed. Intermédica, Buenos Aires.
- Fubini S.L. 1993. Surgery of the bovine large intestine. *Vet. Clin. North Am., Food Anim. Pract.* 6(2):461-471.
- Garry F., Hull B.L., Rings D.M. & Hoffsis G. 1988. Comparison of naturally occurring proximal duodenal obstruction and abomasal volvulus in dairy cattle. *Vet. Surg.* 17(4):226-230.
- Guard C. 2006. Impactação abomasal, p.763-765. In: Smith B.P. (Ed.), *Tratado de Medicina Interna de Grandes Animais*. 3ª ed. Manole, São Paulo.
- Helayel M.A., Ramos A.T., Cordova F.M., Silva M.A.G., Sabino A.J., Barbosa F.B., Moron S.E. & Burns L.V. 2012. Compactação ruminoabomasal decorrente da ingestão de caule de bananeira (*Musa* sp.) em bovinos: relato de dois casos. *Revta Bras. Ciênc. Vet.* 19(3):127-132.
- Jain N.C. 1993. *Essentials of Veterinary Hematology*. Lea and Febinger, Philadelphia. 417p.
- Judd W.S. 2007. *Plant Systematics: a phylogenetic approach*. 3rd ed. Sinauer Associates, Massachusetts. 565p.
- Lira M.A.A., Simões S.V.D., Riet-Correa F., Pessoa C.M.R., Dantas A.F.M. & Neto E.G.M. 2013. Doenças do sistema digestório de caprinos e ovinos no semiárido do Brasil. *Pesq. Vet. Bras.* 33(2):193-198.
- Medeiros J.M.A., Miranda Neto E.G., Assis A.C.O., Medeiros J.M., Silva T.R., Nóbrega Neto P.I. & Lima S.M. 2010. Estudo retrospectivo de casos de síndrome cólica diagnosticadas no Hospital Veterinário da UFCG, Patos, PB. *Anais IV Simpósio Abraveq Nordeste, Porto de Galinhas, PE*, p.64.
- Melendez P., Krueger T., Benzaquen M. & Risco C. 2007. An outbreak of sand impaction in postpartum dairy cows. *Can. Vet. J.* 48:1067-1070.
- Mesquita L.P., Abreu C.C., Nogueira C.I., Pavarini S.P., Seixas J.N., Varaschin M.S., Júnior P.S.B. & Wouters F. 2012. Surto de compactação primária de abomaso em bovinos leiteiros associado ao consumo de silagem de girassol. *Pesq. Vet. Bras.* 32(6):510-514.
- Mitchell K. 1991. Dietary abomasal impaction in a herd of dairy replacement heifers. *J. Am. Vet. Med. Assoc.* 198(8):1408-1409.
- Moscardini A.R.C. & Borges J.R.J. 2007. Compactação de abomaso, p.352-355. In: Riet-Correa F., Schild A.L., Lemos R.A.A. & Borges J.R.J. (Eds), *Doenças de Ruminantes e Equídeos*. Vol.2. 3ª ed. Gráfica e Editora Pallotti, Santa Maria.
- Oliveira L.G.L., Afonso J.A.B., Mendonça C.L., Costa N.A., Souza M.I. & Vieira A.C.S. 2007. Compactação de rúmen e abomaso por coco ctolé (*Syagrus olearacea*) em ovelha da raça Dorper. *Ciênc. Vet. Tróp.* 10(1):36-41.
- Pearson H. & Pinsent P.J.N. 1977. Intestinal obstruction in cattle. *Vet. Rec.* 101(9):162-166.
- Purohit N.R., Choudhary R.J. & Choudan D.S. 1987. Abomasal impaction in a cow. *Mod. Vet. Pract.* 68(5):308.
- Radostits O.M., Gay C.C., Hinchcliff K.W. & Constable P.D. 2007. *Veterinary Medicine: a textbook of the diseases of cattle, horses, sheep, pigs and goats*. 10th ed. W.B. Saunders, Edinburgh. 2156p.
- Silva Neto P.C. 2007. Relato de caso clínico: compactação de colon maior causada pela ingestão de capim napier. Monografia, Faculdade de Jaguaria, SP. <<http://www.equalli.com.br/upload/textos/pdf/prt/125.pdf>>
- Simkins K.M. & Nagele M.J. 1997. Omasal and abomasal impaction in beef suckler cows. *Vet. Rec.* 141:466-468.
- Ubiali D.G., Silva R.G.F., Oliveira L.P., Moraes L.G., Caldeira F.H.B., Pescador C.A., Souza M.A. & Colodel E.M. 2013. Obstrução intestinal em bovinos associada ao consumo de *Stylosanthes* sp. (Fabaceae, Papilionoideae). *Pesq. Vet. Bras.* 33(2):148-154.