

Surtos de dermatite ulcerativa causados por espinhos de *Mimosa setosa*, *M. debilis* e *M. pudica* (Fabaceae) em equinos¹

Saulo A. Caldas², Gabriela C. Cid³, Vivian A. Nogueira^{4*}, Ticiano N. França⁴, Flávio A.S. Graça⁵, Gabriel A. Dutra³, Júlio C.F. Jacob⁶ e Paulo V. Peixoto⁷

ABSTRACT- Caldas S.A., Cid G.C., Nogueira V.A., França T.N., Graça F.A.S. Dutra G.A., Jacob J.C.F. & Peixoto P.V. 2016. [Ulcerative dermatitis outbreaks caused by thorns of *Mimosa setosa*, *M. debilis* and *M. pudica* (Fabaceae) in horses.] Surtos de dermatite ulcerativa causados por espinhos de *Mimosa setosa*, *M. debilis* e *M. pudica* (Fabaceae) em equinos. *Pesquisa Veterinária Brasileira* 36(10):979-985. Departamento de Epidemiologia e Saúde Pública, Anexo I do Instituto de Veterinária, Universidade Federal Rural do Rio de Janeiro, Seropédica, RJ 23890-000, Brazil. E-mail: vivianmedvet@yahoo.com.br

Mechanic natural skin lesions in horses caused by thorns of *Mimosa* spp. are described. Between the three plant species identified as responsible for the lesions, *Mimosa setosa* was present in greater quantity (80%) in the pasture, whilst *M. debilis* and *M. pudica* existed in lower proportion. Three ulcerative dermatitis outbreaks were observed during rainy periods of April to May 2013, December 2013 to February 2014 and April to May of the same year. Twenty-five horses from the Sector of Animal Reproduction, Federal Rural University of Rio de Janeiro, showed ulcerative skin lesions with irregular borders, hemorrhagic exudate, sometimes covered with scabs, located mainly in the regions of the pastern, fetlock, scapular-humeral joints, upper and lower lips, nose, nostrils, cheeks and chamfer. Seven horses were biopsied and histopathological examination revealed ulceration of the skin with inflammatory infiltrate by macrophages and neutrophils, delimited by granulation tissue. In some cases, microspicules of these plants (hirsute trichomes) were found throughout the inflammatory reaction. The diagnosis of skin dermatitis, caused by traumatic action of the plants, was based on the presence of *Mimosa* spp. in the pasture, on the characteristic clinic-pathological features and on recovery of the horses after their removal from the pasture. This appears to be the first report of the occurrence of ulcerative dermatitis caused by *Mimosa setosa*, as dermatitis caused by the others has been described before.

INDEX TERMS: Poisonous plants, *Mimosa* spp., ulcerative dermatitis, plant poisoning, pathology, horses.

RESUMO.- Descrevem-se, na pele de equídeos, lesões de natureza mecânico-traumática causadas por espinhos de *Mimosa* spp. Dentre as três espécies da planta identificadas como responsáveis pelas lesões, *M. setosa* estava presente em maior quantidade (80%) e *M. debilis* e *M. pudica* encontravam-se em menor proporção na pastagem.

Ocorreram três surtos de dermatite ulcerativa em períodos chuvosos de abril a maio de 2013, dezembro de 2013 a fevereiro de 2014 e abril a maio deste mesmo ano. Vinte e cinco equinos do Setor de Reprodução Animal da Universidade Federal Rural do Rio de Janeiro apresentaram, na pele, lesões ulcerativas com contornos irregulares,

¹ Recebido em 1 de junho de 2016.

Aceito para publicação em 2 de agosto de 2016.

Parte da Dissertação de Mestrado do segundo autor no Programa de Pós-Graduação em Medicina Veterinária, Universidade Federal Rural do Rio de Janeiro (UFRRJ).

² Departamento de Clínica e Cirurgia, Instituto de Veterinária (IV), UFRRJ, Seropédica, RJ 23890-000, Brasil.

³ Programa de Pós-Graduação em Medicina Veterinária, UFRRJ, Seropédica, RJ 23890-000, Brasil.

⁴ Departamento de Epidemiologia e Saúde Pública, IV-UFRRJ, Seropédica, RJ 23890-000, Brasil. *Autor para correspondência: vivianmedvet@yahoo.com.br

⁵ Centro de Ciências e Tecnologias Agropecuárias, Universidade Estadual do Norte Fluminense Darcy Ribeiro, Av. Alberto Lamego, Parque Califórnia, Campos dos Goytacazes, RJ 28013-602, Brasil.

⁶ Departamento de Reprodução Animal, Instituto de Zootecnia (IZ), UFRRJ, Seropédica, RJ 23890-000, Brasil.

⁷ Departamento de Nutrição Animal e Pastagem, IZ-UFRRJ, Seropédica, RJ 23890-000, Brasil.

exsudato hemorrágico, recobertas por crostas. As lesões localizavam-se sobretudo nas regiões de quartela, boleto, articulação escapulo-umeral, lábios superior e inferior, focinho, narinas, bochechas e chanfro. Sete animais foram biopsiados e o exame histopatológico revelou ulceração da epiderme e infiltrado inflamatório constituído por macrófagos e neutrófilos, delimitado por tecido de granulação subjacente. Em alguns casos, foram observados microespículos das referidas plantas (tricomias hirsutas) em meio à reação inflamatória. O diagnóstico de dermatite cutânea causada pela ação traumática da planta baseou-se na presença de *Mimosa* spp. na pastagem, nas características e localização das lesões na pele dos equinos, nos achados histopatológicos e na recuperação após a retirada dos animais do pasto.

TERMOS DE INDEXAÇÃO: Plantas tóxicas, *Mimosa* spp., dermatite ulcerativa, patologia, equinos.

INTRODUÇÃO

As lesões de pele estão entre as queixas clínicas mais frequentes em medicina equina e, embora não sejam um grande problema econômico, podem causar prejuízos pela incapacidade temporária de locomoção, custos com tratamentos, por vezes prolongados e até pela desvalorização do animal (Traub-Dargatz et al. 1991, Scott & Thomas 2007). Além disso, as lesões resultam em soluções de continuidade para infecções, dificuldade de transporte e de utilização dos animais em atividades esportivas e exposições (Radostits et al. 2002).

Um trabalho realizado em 1989 pelos membros da *American Association of Equine Practitioners*, revelou que as doenças de pele são o quarto problema mais comum em equinos dos Estados Unidos (Traub-Dargatz et al. 1991). Em outro estudo retrospectivo (1979-2000) realizado no *College of Veterinary Medicine* da *Cornell University*, concluiu-se que 4,1% de todos os equinos examinados na clínica de grandes animais tinham algum tipo de problema de pele (Scott & Thomas 2007). Ademais os equinos possuem baixas taxas de epitelização e de contração de feridas cutâneas, o que predispõem a formação de áreas ulceradas e a formação de tecido de granulação exuberante de caráter crônico (Jacobs et al. 1984, Ud-Din et al. 2014).

Existem vários fatores endógenos e exógenos que podem determinar, potencialmente, agressão à pele. Os fatores endógenos envolvidos na agressão à pele podem ser de origem *imunológica*, *congenita*, *hereditária*, *hormonal* ou *metabólica*. (Hargis & Ginn 2009), já os exógenos agem por efeito físico, químico ou alérgico. Dentre os fatores exógenos que agem por efeito físico, encontram-se as plantas que possuem espinhos ou cerdas em sua estrutura e causam lesões mecânico-traumáticas. Na África do Sul, plantas do gênero *Opuntia* spp. causam lesões nos lábios, mucosa oral e até mesmo no estômago de ovinos, que resultou em abscessos e granulomas. Há também descrição de balanopostite em bovinos causada por frutos de *Xanthium* spp. (Kellerman et al. 2005). No Uruguai, *Stipa* sp., uma gramínea invasora conhecida popularmente como fechilha, possui frutos pontiagudos e afiados que causam danos ao penetrar na

pele de ovinos (Riet-Correa et al. 2011). No Brasil, lesões ulcerativas na pele dos membros de bovinos e ovinos foram observadas no Pará em pastagens invadidas por *Mimosa pudica*. Neste mesmo local, há descrição de dermatite ulcerativa causada por espinhos de *M. pudica* e *M. debilis* em equídeos (Barbosa et al. 2009, Barbosa 2010, Belo Reis et al. 2011).

Até o momento, não havia descrição de lesões ulcerativas causadas por *Mimosa setosa* em animais. O objetivo deste estudo foi caracterizar o quadro clínico-patológico, bem como as condições em que ocorreram os surtos de dermatite em equinos, causados pelos espinhos da referida planta, bem como por *M. debilis* e *M. pudica*, presentes em menor quantidade na pastagem. Pretende-se ainda discutir a patogênese das lesões, propor medidas de profilaxia e controle da enfermidade, além de fornecer subsídios para o estabelecimento do diagnóstico diferencial.

MATERIAL E MÉTODOS

Local. Os estudos foram realizados nos Setores de Reprodução Animal e Anatomia Patológica da Universidade Federal Rural do Rio de Janeiro (UFRRJ).

Estudo clínico-patológico. Foram descritos os achados clínico-patológicos de 25 equinos (vinte e uma fêmeas e quatro machos) de um total de 36 animais com idade entre 12 e 18 anos, do Setor de Reprodução Animal da UFRRJ, que apresentaram lesões cutâneas em vários estágios de evolução. Para o exame histopatológico, foram realizadas biopsias de pele em sete equinos. Os fragmentos de pele foram fixados em formalina tamponada a 10% por um período de 48 horas. Em seguida, o material foi processado rotineiramente para histopatologia, corado pela Hematoxilina e Eosina e avaliado em microscópio óptico.

Hemograma e bioquímica sérica. Foram realizadas coletas de sangue de cinco equinos através de venopunção com agulhas 30x8mm em tubos com vácuo, de 5ml, com e sem Ácido Etilendiamino Tetra-acético (EDTA). Os valores hematológicos foram determinados através de contador automático de células (Poch iv). O soro foi obtido através de centrifugação das amostras a 3.000rpm durante cinco minutos e em seguida foi acondicionado em tubos de polietileno (*eppendorf*[®]) de 1,5ml e congelados a -20°C até a realização das análises. Foram realizadas análises de uréia, creatinina, aspartato aminotransferase (AST), alanina aminotransferase (ALT), gamaglutamiltransferase (GGT), bilirrubina direta e total, utilizando kits específicos (Cepa[®]), com leitura em espectrofotômetro A15. Os exames foram realizados no Laboratório de Quimioterapia Experimental em Parasitologia Veterinária (LQEPV) da UFRRJ.

Identificação botânica. O material botânico foi enviado e identificado pelo Instituto de Biologia da UFRRJ.

RESULTADOS

Epidemiologia e identificação botânica

O primeiro surto ocorreu entre abril a maio de 2013, o segundo surto entre dezembro de 2013 a fevereiro de 2014 e mais casos voltaram a se repetir no período de abril a maio de 2014. Todos esses meses corresponderam a períodos chuvosos. Os equinos acometidos tinham entre 12 e 18 anos de idade, um era Puro Sangue Inglês, sete pertenciam à raça Bretão e dezessete eram mestiços. Os animais eram criados de forma extensiva em pastagem de *Brachiaria brizantha* e recebiam concentrado uma vez ao dia.

À inspeção da pastagem constatou-se a presença de três plantas traumatizantes com caules providos de espinhos, que foram identificadas como *Mimosa setosa* (Fig.1), *M. debilis* (Fig.2A) e *M. pudica* (Fig.2B), ambas da família Leguminosae Mimosoideae.

Exame macroscópico

A princípio, os equinos apresentaram lesões em aranhadura, com aumento de volume local e formação de crosta, que se desprendia 48 horas após o contato com *Mimosa* spp. Os equinos apresentaram lesões ulcerativas na



Fig.1. *Mimosa setosa*. (A) Arbustos de *Mimosa setosa* com cerca de 2m de altura invadindo a pastagem. (B) Espinhos e tricomas de *Mimosa setosa*. (C) Espinhos de *Mimosa setosa*. (D) Espinhos e tricomas hirsutos de *Mimosa setosa*. Obj.20x.




Fig.2. (A) *Mimosa debilis* com espinhos e inflorescência. (B) *Mimosa pudica* na pastagem sob forma rasteira.

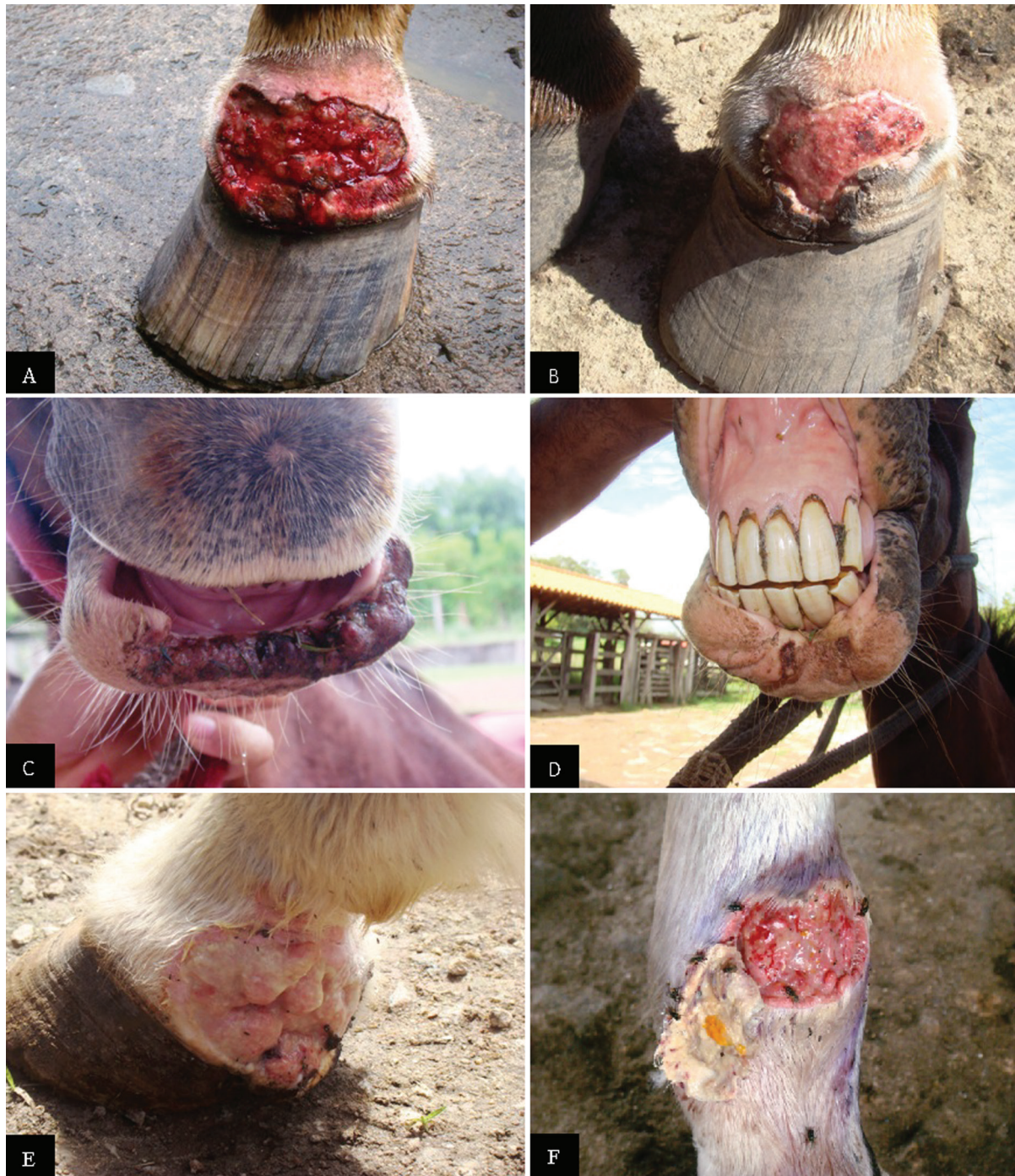

Fig.3. Dermite ulcerativa causada por espinhos de *Mimosa* spp. (A) Lesão em membro anterior direito na região da quartela com aspecto sanguinolento. (B) Mesma lesão em membro anterior direito na região da quartela em processo de cicatrização. (C) Lesão no lábio inferior com áreas de necrose. (D) Ferida no lábio inferior em processo de cicatrização. (E) Ferida com bordos arredondados e tecido de granulação. (F) Mesma lesão em membro posterior direito na região cranial do boleto, com bordos arredondados com desprendimento de capa necrótica e liberação de conteúdo supurativo.

pele com contornos irregulares, geralmente arredondadas, com exsudação de aspecto sanguinolento. Em alguns casos as áreas ulceradas eram recobertas por crostas. As lesões localizavam-se principalmente nos membros nas regiões da quartela, boleto, jarrete e na cabeça, envolviam lábios superiores e inferiores, focinho, narinas, bochechas e chanfro (Fig.3A-F). Dos 25 equinos acometidos, 9 apresentaram lesões em membro posterior e 16 em membro anterior e,

2 destes também apresentaram lesões na face. Após a retirada dos animais a pastagem, houve formação de tecido de granulação. A localização das lesões está detalhada no Quadro 1.

Histopatologia

O exame histopatológico revelou ulceração da epiderme com presença de infecção bacteriana secundária; em

Quadro 1. Identificação dos animais e local das lesões macroscópicas

Identificação	Local da lesão
Equino 1	MPD na região latero-caudal da quartela, MPE na região caudal da quartela.
Equino 2	MAD na região lateral do boleto.
Equino 3	MPE na região da quartela, MAD na região lateral da quartela.
Equino 4	MPD na região caudal entre o boleto e a quartela, lesão no MPD na porção medial entre o boleto e a quartela.
Equino 5	MAD na região caudal da quartela.
Equino 6	MAD circundando a coroa do casco e MAE na região caudal da quartela. Lesões na face, região da bochecha anterior direita e chanfro.
Equino 7	MAD na região lateral do boleto, MPE na região medial abaixo do jarrete.
Equino 8	MPD na região lateral da quartela, MPE na região caudal do boleto, MAE na região lateral do casco e cranial do boleto.
Equino 9	MAD na região da quartela. Lesão no lábio inferior.
Equino 10	MAE na porção caudal na região da quartela
Equino 11	MAE na região caudal da quartela e boleto.
Equino 12	MAE região lateral da quartela, MPE na região caudal da quartela e boleto, MPD na região cranial da quartela.
Equino 13	MAE região caudal da quartela.
Equino 14	MPD, região cranial do boleto.
Equino 15	MAD na região caudal da quartela.
Equino 16	MAE na região latero-cranial da quartela.
Equino 17	MAD na região caudal da quartela.
Equino 18	MPE na coroa do casco e MPD na região caudal da quartela.
Equino 19	MAD na região caudal da quartela.
Equino 20	MAE na região caudal da quartela.
Equino 21	MAD na região lateral da quartela e MPD na região cranial da quartela.
Equino 22	MPD na região caudal do boleto e MPE na região lateral do boleto.
Equino 23	MPD.
Equino 24	MAE região caudal da quartela e membro anterior lateral da quartela.
Equino 25	MPD.

MPD = membro posterior direito, MPE = membro posterior esquerdo, MAE = membro anterior esquerdo, MAD = membro anterior direito.

alguns casos havia epidermite aguda com formação de crostas. Adicionalmente observaram-se marcado infiltrado inflamatório com predomínio de neutrófilos e macrófagos, além de fibrose com proliferação de tecido conjuntivo, moderado derrame de fibrina e hemorragia. Verificaram-se ainda neovascularização, fibrina em organização, células endoteliais ativadas, além de vasculite e neurite. Em dois casos havia microespículos das referidas plantas (tricomas hirsutos) em meio ao exsudato supurativo (Fig.4).

Hemograma e bioquímica

Todos os equinos apresentaram anemia normocítica normocrômica, leucocitose e neutrofilia. Em quatro equinos os níveis de ureia estavam elevados e, em um equino, a fosfatase alcalina também encontrava-se aumentada.

Tratamento

Os equinos receberam tratamento paliativo. Nos três primeiros dias, utilizou-se água oxigenada com pomada de sulfadiazina de prata ou clorexidine (furanil). Em seguida,

as feridas foram enfaixadas com atadura. Até a cicatrização, realizou-se limpeza com água corrente e povidine tópico, acompanhado de sulfadiazina de prata ou clorexidine. Os animais que apresentaram lesões mais leves, receberam apenas unguento local e repelente tópico ao redor; já os que exibiam lesões mais avançadas, receberam 20 UI/kg de penicilina por via intramuscular durante sete dias. As lesões começaram a cicatrizar cerca de sete dias após a retirada dos equinos do pasto.

DISCUSSÃO

O diagnóstico de dermatite ulcerativa baseou-se na massiva presença de *Mimosa* spp. na pastagem, nos achados clínicos-patológicos característicos e na recuperação após a retirada dos equinos do pasto.

As plantas coletadas no local dos surtos foram identificadas como *Mimosa setosa*, *M. pudica* e *M. debilis*. Observações *in loco* revelaram que *M. setosa* encontrava-se em maiores proporções (cerca de 80%) na pastagem quando comparada com as outras espécies da planta (15%, *M. debilis* e 5%, *M. pudica*). Considerou-se que *M. setosa* tenha causado a maioria das lesões, pois era a espécie predominante na pastagem. Além disso, o contato com os espinhos da planta era inevitável, uma vez que *M. setosa* formava numerosas e densas reboleiras de arbustos espinhosos.

Lesões mecânico-traumáticas na pele causadas por espinhos de *Mimosa pudica* em bovinos e ovinos (Barbosa et al. 2009) e *M. pudica* e *M. debilis* em equídeos (Belo Reis et al. 2011) já foram descritas em Castanhal, Pará. A localização das lesões nos equinos foi, em grande parte, semelhante às observadas nos animais deste estudo, ou seja, estavam presentes nas regiões cranial, caudal e lateral do boleto e da quartela, lábios inferiores, bochechas e chanfro (Belo Reis et al. 2011). Não observamos, todavia, lesões na gengiva. Dos vinte cinco animais acometidos, dois tinham ulcerações na face e um deles apresentou necrose em lábio inferior. As lesões na cabeça devem-se, sobretudo, ao hábito alimentar, uma vez que os animais adentram o pasto invadido pelas plantas à procura de alimento. Dezesesseis equinos apresentaram lesões nos membros anteriores, o que equivale a 64% dos animais acometidos. Isso, pelo fato dos equinos utilizarem esses membros para adentrar na pastagem, o que os torna mais expostos ao contato com a planta. A dificuldade de cicatrização de feridas nas regiões distais dos membros de equinos quando comparadas a outras partes do corpo constitui fator agravante e contribui para a prevalência das lesões (Jacobs et al. 1984, Ud-Din et al. 2014). No local onde ocorreram os surtos, bovinos também eram criados em regime de extensão e parte deles permaneceu na mesma pastagem invadida por *Mimosa* spp. Contudo, não constatamos lesões nesta espécie, pois os equinos pastavam, sobretudo, em áreas mais elevadas, portanto, permaneciam em locais onde a planta não existia ou estava presente em menor quantidade. Em 1996, observou-se um quadro de dermatite ulcerativa em bovinos em Conceição de Macabu, RJ e, embora a etiologia não tenha sido esclarecida, há evidências de que plantas rasteiras do gênero *Mimosa* tenham determinado esse surto (Graça & Peixoto 1996, dados não publicados).

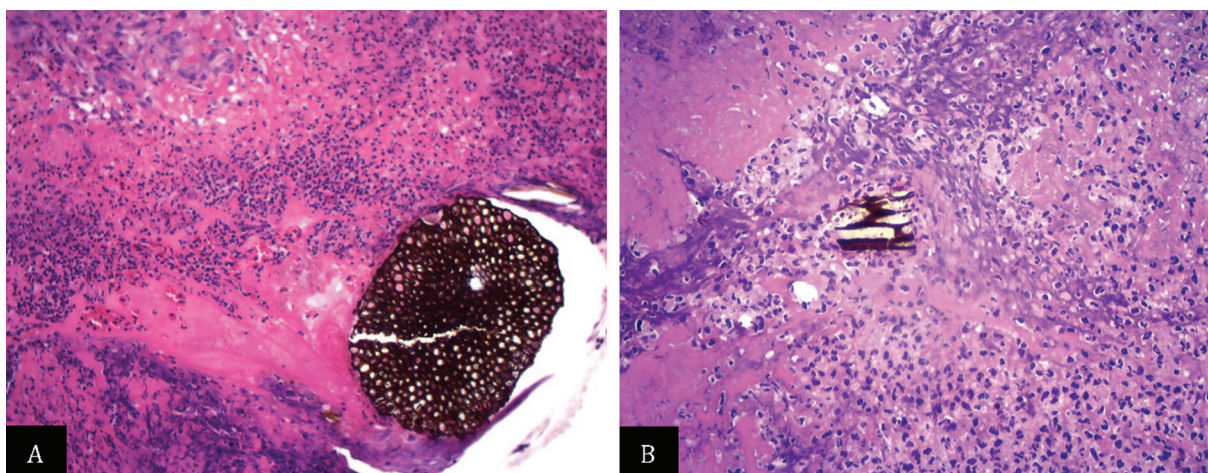


Fig.4. (A) Ulceração da epiderme com fragmento de tecido vegetal em meio ao infiltrado inflamatório predominantemente neutrofílico. HE, obj.20x. (B) Fragmento de tecido vegetal em meio a infiltrado inflamatório com predomínio de neutrófilos e fibrina. HE, obj.20x.

Os surtos de dermatite ulcerativa ocorreram entre os meses de dezembro a fevereiro e abril a maio, épocas de maior pluviosidade nos anos de 2013 e 2014, no Estado do Rio de Janeiro. Acreditamos que, em épocas de chuva, como o terreno se torna inundado, esses animais são sujeitos à exposição à planta, o que pode ser atribuído à falta de visibilidade ao caminhar. Desta forma, esses animais desenvolvem lesões de pele, por vezes de forma enzoótica. Outro fator importante é a característica dessas espécies de se disseminarem de forma rápida na pastagem em períodos chuvosos, visto que o ambiente torna-se propício para propagação da planta (Lorenzi 2008).

Os achados histopatológicos deste estudo são semelhantes aos de Barbosa et al. (2009) e Belo Reis et al. (2011), entretanto, em alguns casos, verificamos presença de fibra vegetal em meio ao exsudato supurativo na superfície ulcerada. O espinho da planta, ao penetrar na pele, causa laceração e consequentemente desencadeia resposta inflamatória.

O estudo das doenças de pele na espécie equina é essencial para a realização do diagnóstico diferencial com outras enfermidades que se assemelham macroscopicamente. Dentre elas, destacam-se habronemose, pitiose, sarcóide equina, fotossensibilização, tecido de granulação pós-traumático e carcinoma de células escamosas. No presente trabalho, exames de bioquímica hepática em cinco animais não revelaram alterações significativas. Segundo Barbosa et al. (2006), nos animais com fotossensibilização, a lesão hepática pode ser detectada através do aumento das enzimas, com variações nos valores de bilirrubina e da GGT, o que não foi constatado neste estudo. De cinco equinos, quatro apresentaram ureia aumentada e um também apresentou níveis de fosfatase alcalina elevados. Acreditamos que essas alterações possam ter ocorrido pela idade avançada dos animais, que tinham entre 12 e 18 anos. Além disso, fotossensibilização hepatógena em equinos é rara, as lesões são típicas e confinadas quase sempre, às regiões de pelagem branca. *Froelichia humboldtiana* tem sido associada a surtos de fotossensibilização em equinos, entretanto, esta planta não ocorre no estado do Rio de Janeiro (Pimentel et al. 2007).

Em casos de pitiose observam-se também lesões ulce-

rativas na pele, entretanto há formação de grandes massas teciduais necróticas branco-amareladas semelhantes a “corais”, chamadas de “Kunkers”, além disso, flui sangue e exsudato denso. Microscopicamente, verificam-se áreas de necrose constituídas principalmente de eosinófilos, em cuja periferia observam-se imagens negativas tubuliformes correspondentes às hifas de *Pitium insidiosum* (Driemeier et al. 2009). O sarcóide, “tumor” mais comum de pele dos equinos, localiza-se preferencialmente nos membros e cabeça; ao exame histológico, as lesões são caracterizadas por proliferação fibroblástica, constituída por grande quantidade de células fusiformes na forma de ninhos ou feixes distribuídos em diferentes direções recobertos por epitélio, em geral acantótico (Brum et al. 2010). A habronemose cutânea é mais frequente no verão e regride nos meses frios do ano. As lesões localizam-se nas regiões do corpo do animal que mais comumente atraem as moscas, como o canto medial do olho, pênis e prepúcio, além de feridas pre-existentes nos membros (Yager & Scott 1993). Macroscopicamente há lesões circulares na pele com superfície ulcerada e, ao corte, há um tecido esbranquiçado com áreas focais branco-amareladas e ocasionalmente focos mineralizados. O exame histológico revela infiltrado inflamatório rico em eosinófilos e proliferação de tecido conjuntivo, entretanto, verificam-se ainda áreas de necrose com restos de larvas de nematódeos. O carcinoma de células escamosas ocorre frequentemente no pênis e bainha prepucial de animais castrados e garanhões idosos e também nos lábios, focinho e orelhas dos cavalos. Por tratar-se de uma neoplasia, no exame histológico essa doença é facilmente diferenciada de outras causas de dermatite ulcerativa.

Os surtos de dermatite ulcerativa causados por *Mimosa* spp. resultaram em perdas econômicas em função da impossibilidade do animal realizar trabalhos na propriedade, em função da dor e consequente claudicação, com afastamento temporário do serviço. A identificação de pastagens invadidas por plantas traumáticas e/ou tóxicas que se difundem rapidamente é fundamental. Em muitos casos, pelo não reconhecimento da causa da lesão, ou ainda, pela falta informação sobre o controle e a profilaxia para evitar a in-

vasão da planta, os produtores rurais abandonam os pastos sem solucionar o problema.

O processo de cicatrização das feridas iniciou-se aproximadamente sete dias após da retirada dos equinos da pastagem. O mesmo foi verificado em estudos anteriores (Barbosa et al. 2009, Belo Reis et al. 2011). O método utilizado até o presente momento para o controle é a retirada desses animais do pasto invadido pelas plantas. Pode-se dispor ainda do uso de tratamento local da ferida, com o propósito de acelerar o processo de cicatrização. Medidas para o controle e profilaxia ainda não são bem estabelecidas, no entanto, o ideal é erradicar a planta e, caso não seja possível, deve-se evitar a utilização das pastagens onde há a presença da planta em períodos de alta pluviosidade, a fim de impedir o pastejo desses animais por áreas alagadas. Deuber (1997) propõe o controle mecânico para plantas daninhas perenes por meio de corte da parte aérea e cita este método como o mais utilizado pelos pecuaristas, apesar da baixa eficácia. Outro estudo ressalta que o uso de um único herbicida para controle destas plantas daninhas é pouco eficaz (Ferreira et al. 2014). De qualquer forma, essas espécies dificilmente são eliminadas, pois são plantas invasoras com alto poder de disseminação na pastagem.

Agradecimentos.- À Coordenação de Aperfeiçoamento de Pessoal de Nível Superior (CAPES) pelo apoio financeiro para a pesquisa. Ao Dr. Jürgen Döbereiner pelas correções e traduções necessárias ao trabalho.

REFERÊNCIAS

- Barbosa J.D., Oliveira C.M.C., Tokarnia C.H. & Peixoto P.V. 2006. Fotosensibilização hepatógena em equinos pela ingestão de *Brachiaria humidicola* (Gramineae) no Estado do Pará. *Pesq. Vet. Bras.* 26(3):147-153.
- Barbosa J.D., Silveira J.A.S., Albernaz T.T., Silva N.S., Belo Reis A.S., Oliveira C.M.C., Riet-Correa G. & Duarte M.D. 2009. Lesões de pele causadas pelos espinhos de *Mimosa pudica* (Leg. Mimosoideae) nos membros de bovinos e ovinos no estado do Pará. *Pesq. Vet. Bras.* 29(5):435-438.
- Barbosa J.D. 2010. Comunicação pessoal (Universidade Federal do Pará, Campus Castanhal, PA).
- Belo Reis A.S., Duarte M., Souza M.G.S., Freitas N.F.Q.R., Yamasaki E.M., Silva A.G.M., Oliveira C.M.C. & Barbosa J.D. 2011. Lesões traumáticas de pele causadas pelos espinhos de *Mimosa pudica* e *Mimosa debilis* em equídeos. *Pesq. Vet. Bras.* 31(9):768-772.
- Brum J.S., Souza T.M. & Barros C.S.L. 2010. Aspectos epidemiológicos e distribuição anatômica das diferentes formas clínicas do sarcóide equino no Rio Grande do Sul: 40 casos. *Pesq. Vet. Bras.* 30(10):839-843.
- Deuber R. 1997. *Ciência das Plantas Infestantes: manejo*. Vol.2. Degaspari, Campinas.
- Driemeier D., Pedrosa P.M.O., Júnior P.S.B., Pescador C.A., Dalto A.G.C., Costa G.R., Pereira I.B. & Santuario J.M. 2009. Diagnóstico imuno-histoquímico de pitiose cutânea em equinos. *Acta Scient. Vet.* 37(1):49-52.
- Ferreira E.A., Fernandez A.G., Souza C.P., Felipe M.A., Santos J.B., Silva D.V. & Guimarães F.A.R. 2014. Levantamento fitossociológico de plantas daninhas em pastagens degradadas do Médio Vale do Rio Doce, Minas Gerais. *Revta Ceres* 61(4):502-510.
- Graça F.A.S. & Peixoto P.F.V. 1996. Comunicação pessoal (Centro de Ciências e Tecnologias Agropecuárias, Universidade Estadual do Norte Fluminense Darcy Ribeiro, Campo de Goytacazes; Departamento de Nutrição Animal e Pastagem, Universidade Federal Rural do Rio de Janeiro, Seropédica).
- Jacobs K.A., Leach D.H. & Fretz P.B. 1984. Comparative aspects of the healing of excisional wounds on the leg and body of horses. *Vet. Surg.* 13(2):83-90.
- Hargis A.N. & Gin P.E. 2009. As respostas da pele à lesão, p.1125. In: McGavin M.D. & Zachary J.F. (Eds), *Bases da Patologia em Veterinária*, 4ª ed. Elsevier, Rio de Janeiro. 1476p.
- Kellerman T.S., Coetzer J.A.W., Naudé T.W. & Botha C.J. 2005. *Plant Poisonings and Mycotoxicoses of Livestock in Southern Africa*, 2nd ed. Oxford University Press, Cape Town. 310p.
- Lorenzi H. 2008. *Plantas Daninhas do Brasil*. 4ª ed. Instituto Plantarum de Estudos da Flora, Nova Odessa, SP.
- Pimentel L.A., Riet-Correa F., Guedes K.M., Macêdo J.T.S.A., Medeiros R.M.T. & Dantas A.F.M. 2007. Fotosensibilização primária em eqüídeos e ruminantes no semi-árido causada por *Froelichia humboldtiana* (Amaranthaceae). *Pesq. Vet. Bras.* 27(1):23-28.
- Radostits O.M., Gay C.C., Blood D.C. & Hinchcliff K.W. 2002. *Clínica Veterinária: um tratado de doenças dos bovinos, ovinos, suínos, caprinos e equinos*. 9ª ed. Guanabara Koogan, Rio de Janeiro. 1737p.
- Riet-Correa B., Riet-Correa G. & Riet-Correa F. 2011. Plantas que causam alterações mecânicas ou traumáticas em ruminantes e equinos, com ênfase em *Stipa* spp. (Gramineae). *Pesq. Vet. Bras.* 31(6):516-520.
- Scott S. & Thomas C. 2007. *Poisonous Plants of Paradise: first aid and medical treatment from Hawaii's plants*. University of Hawaii's Press, Honolulu. 178p.
- Traub-Dargatz J.L., Salman M.D. & Voss J.L. 1991. Medical problems of adult horses, as ranked by equine practitioners. *Am. J. Vet. Res. Assoc.* 198:1745-1747.
- Ud-Din S., Volk S.W. & Bayat A. 2014. Regenerative healing, scar-free healing and scar formation across the species: current concepts and future perspectives. *Exp. Dermatol.* 23(9):615-619.
- Yager J.A. & Scott D.W. 1993. The skin and appendages, p.692-693. In: Jubb K.V.F., Kennedy P.C. & Palmer R.N. (Eds), *Pathology of Domestic Animals*. Vol.1. 4th ed. Academic Press, San Diego.