

Malformações congênicas e abortos induzidos experimentalmente pela ingestão de *Poincianella pyramidalis* (Tul.) L.P. Queiroz (catingueira) em ovelhas¹

Davi Alexandre de Barros Correia^{2*}, Gabriel Barbosa de M. Neto³, Diego Lima da S. Gomes³ e Marcia Bersane Araújo de M. Torres⁴

ABSTRACT- Correia D.A.B., Melo Neto G.B, Gomes D.L.S. & Torres M.B.M. 2017. [**Congenital malformations and abortions induced experimentally by the ingestion of *Poincianella pyramidalis* (Tul.) L.P. Queiroz (catingueira) in sheep.**] Malformações congênicas e abortos induzidos experimentalmente pela ingestão de *Poincianella pyramidalis* (Tul.) L.P. Queiroz (catingueira) em ovelhas. *Pesquisa Veterinária Brasileira* 37(12):1430.1436. Unidade Acadêmica de Garanhuns, Universidade Federal Rural de Pernambuco, Av. Bom Pastor s/n, Boa Vista, Garanhuns, PE 55292-270, Brazil. E-mail: davivet.barros@gmail.com

Poincianella pyramidalis (catingueira) is a toxic plant associated with abortions, embryonic losses and malformations in goats and laboratory animals. Outbreaks and sporadic cases of spontaneous intoxication in sheep have been reported in the last five years in the agreste of Pernambuco. Due to the occurrence of these spontaneous cases and the lack of researches in sheep, an experimental study was carried out to evaluate the teratogenic effects of *P. pyramidalis* on sheep. In the experiment, 16 female and three male sheep, mixed breed, were used. Females were divided in four groups, with four animals per group and maintained in individual stalls, underwent estrus synchronization and mating by natural mating and after 30 days the diagnosis was made to confirm gestation. Groups were named group 1 (G1), group 2 (G2), group 3 (G3), and group 4 (G4). In G1 (control) the ewes were fed with 1% of concentrate supplementation (CS) based on live weight (LW) and 2% of maize silage (MS) with a daily intake of 3% dry matter (DM) based on LW. In G2 feeding was constituted of 1% of CS based on LW and 2% of forage, including 2% of roughage, 50% was hay of *P. pyramidalis* and the other 50% of DM. In G3 feed was constituted of 1% of CS based on LW and 2% of roughage. Among these 2% of roughage, 80% was hay of *P. pyramidalis* and the other 20% of DM. In G4 the sheep were fed with 1% CS based on the LW and the roughage consisting of 100% *P. pyramidalis* hay. All groups received CS with corn meal, cottonseed meal, mineral salt specific for sheep and water ad libitum. Animals were monthly submitted to ultrasonography to detect embryonic or fetal losses. Serological tests were performed for *Neospora caninum* and *Toxoplasma gondii* before introduction of the animals in the experiment. Fetuses with malformations were evaluated in the Laboratory of Animal Anatomy and Pathology of the Academic Unit of Garanhuns (UAG), UFRPE, to describe the lesions. In G2, there were five cases of malformations of eight born lambs. In G3, there were four cases of malformation, one due to abortion. In G4, one sheep aborted and the other three gave birth to four malformed fetuses. Main malformations found in the study were arthrogryposis, palatoschisis, chylosquisis, hypoplasia of the mandible, aplasia of the incisive bone, malformations of the eye and tongue, polidactyly and monodactyly. In

¹ Recebido em 2 de julho de 2017.

Aceito para publicação em 12 de julho de 2017.

² Unidade Acadêmica de Garanhuns, Universidade Federal Rural de Pernambuco (UFRPE), Av. Bom Pastor s/n, Boa Vista, Garanhuns, PE 55292-270, Brasil. Pesquisa de mestrado com apoio CAPES. *Autor para correspondência: davivet.barros@gmail.com

³ Laboratório de Anatomia e Patologia Animal, Unidade Acadêmica de Garanhuns, UFRPE, Av. Bom Pastor s/n, Boa Vista, Garanhuns, PE 55292-270, Brasil. E-mail: gabrielveterinario@yahoo.com.br

⁴ Docente da Unidade Acadêmica de Garanhuns, Universidade Federal Rural de Pernambuco (UFRPE), Av. Bom Pastor s/n, Boa Vista, Garanhuns, PE 55292-270, Brasil, E-mail: bersane@hotmail.com

the groups with higher doses, larger numbers of malformations were observed, and the occurrence of placental retention and the high frequency of perinatal mortality in lambs presenting some type of malformation were noted. It has been demonstrated that *P. pyramidalis* is an important cause of congenital malformation, abortion and perinatal mortality in sheep, therefore keeping pregnant sheep away from this plant throughout the gestation period is utmost important.

INDEX TERMS: Malformation, abortion, *Poincianella pyramidalis*, catingueira, ewes, sheep.

RESUMO.- *Poincianella pyramidalis* (catingueira) é uma planta tóxica associada a abortos, perdas embrionárias e malformações em caprinos e animais de laboratório. Surto e casos esporádicos de intoxicação espontânea em ovinos vem sendo relatados nos últimos cinco anos no agreste de Pernambuco. Devido à ocorrência destes casos espontâneos e a escassez de pesquisas na espécie ovina, o objetivo desse trabalho foi realizar um estudo experimental para avaliação dos efeitos teratogênicos de *P. pyramidalis* em ovelhas. No experimento foram utilizadas 16 ovelhas e três carneiros, sem raça definida (SRD). As fêmeas foram divididas em quatro grupos, com quatro animais por grupo e mantidas em baias individuais, foram submetidas a sincronização do estro e acasalamento por monta natural, após 30 dias foi realizado o diagnóstico para confirmação da gestação. Os grupos foram denominados como: grupo 1 (G1), grupo 2 (G2), grupo 3 (G3) e grupo 4 (G4). No G1 (controle) as ovelhas foram alimentadas com 1% de suplementação concentrada (SC) baseado no peso vivo (PV) e 2% de volumoso a base de silagem de milho (SM), com uma ingestão diária de 3% de matéria seca (MS) com base no PV. No G2 a alimentação era constituída de 1% de SC com base no PV e 2% de volumoso. Sendo que destes 2% de volumoso, 50% era feno de *P. pyramidalis* e os outros 50% de SM. No G3 a alimentação era constituída de 1% de SC com base no PV e 2% de volumoso. Sendo que destes 2% de volumoso, 80% foi de feno de *P. pyramidalis* e os outros 20% de SM. No G4 as ovelhas foram alimentadas com 1% de SC com base no PV e o volumoso constituído de 100% de feno de *P. pyramidalis*. Todos os grupos receberam SC à base de farelo de milho, farelo de algodão, sal mineral específico para ovinos e água *ad libitum*. Mensalmente os animais foram submetidos à ultrassonografia para detecção de perdas embrionárias ou fetais. Foram realizados exames sorológicos para *Neospora caninum* e *Toxoplasma gondii* antes da introdução dos animais no experimento. Os fetos com malformações foram avaliados no setor de Patologia da UFRPE / Unidade Acadêmica de Garanhuns (UAG) para descrição das lesões. No G2, ocorreram cinco casos de malformações de oito cordeiros nascidos. No G3, ocorreram quatro casos de malformação, sendo um decorrente de aborto. No G4, uma ovelha abortou e as outras três pariram quatro fetos malformados. As principais malformações encontradas no trabalho foram artrogripose, palatosquise, queilosquise, hipoplasia da mandíbula, aplasia do osso incisivo, malformações de olho e língua, polidactilia e monodactilia. Nos grupos de maior percentual de ingestão da planta foram observadas maiores quantidades de malformações e chamou a atenção a ocorrência de retenção de placenta e a alta frequência de mortalidade

perinatal nos cordeiros que apresentaram algum tipo de malformação. Demonstrou-se com esse trabalho que a *P. pyramidalis* é uma importante causa de malformação congênita, aborto e mortalidade perinatal em ovinos, sendo de extrema importância que se mantenha as ovelhas prenhes fora do alcance desta planta durante todo o período gestacional.

TERMOS DE INDEXAÇÃO: Malformações congênitas, abortos, *Poincianella pyramidalis*, catingueira, ovelhas, ovinos.

INTRODUÇÃO

Várias plantas são descritas como causadoras de intoxicações em pequenos ruminantes, porém apenas algumas são reconhecidas causando distúrbios reprodutivos, tais como: *Ateleia glazioviana* (Gava et al. 2001), *Tetrapteryx multiglandulosa* (Cardinal et al. 2010), *Tetrapteryx acutifolia* (Caldas et al. 2011), *Stryphnodendron obovatum* (Tokarnia et al. 1998) e *Stryphnodendron fissuratum* (Aguiar-Filho et al. 2013), *Aspidosperma pyrifolium* (Sousa et al. 2014), *Mimosa tenuiflora* (Dantas et al. 2010, Santos et al. 2012) e mais recentemente *Poincianella pyramidalis* (Santos et al. 2014, Reis et al. 2016, Câmara et al. 2017). Sendo as três últimas descritas como causadoras de problemas reprodutivos na região Nordeste do Brasil.

No Nordeste do Brasil, a ingestão de *Poincianella pyramidalis* (catingueira) é associada com a ocorrência de problemas reprodutivos em pequenos ruminantes, assim como demonstrado por Santos et al. (2014) que testaram os efeitos desta planta em cabras prenhes e concluíram que causa perdas embrionárias e abortos. Segundo os autores esta planta possui alta palatabilidade e deve ser considerada como uma das principais causas de aborto no semiárido do Nordeste do Brasil. Já Reis et al. (2016) realizaram experimento com *P. pyramidalis* em cabras e determinaram que a planta causa perdas embrionárias e malformações congênitas. Câmara et al. (2017) comprovaram os efeitos teratogênicos de *P. pyramidalis* ao reproduzir malformações congênitas em filhotes de ratas que receberam a planta durante a gestação.

Notificações de campo em propriedades com ocorrência de *P. pyramidalis* na região Agreste do Estado de Pernambuco sugeriram a associação desta planta com a ocorrência de surtos e casos esporádicos de aborto, mortalidade embrionária e malformação congênita em ovinos durante um período de estiação prolongado que ocorreu entre os anos de 2012-2016. Tendo em vista a escassez de pesquisas na espécie ovina, o objetivo desse trabalho foi avaliar os efeitos teratogênicos e abortivos de *P. pyramidalis* (catingueira) em ovelhas prenhes.

MATERIAL E MÉTODOS

Local de realização do experimento. O experimento foi realizado em propriedade particular localizada na zona rural do município de Águas Belas, Agreste de Pernambuco (8°56'09.00"S 36°56'57.34"O). A instalação obedeceu um dimensionamento (5m²/animal) e sombreamento natural.

Animais do experimento. No estudo foram utilizadas 16 ovelhas e três carneiros, sendo todos em idade reprodutiva e sem raça definida (SRD). Todas foram escolhidas através de um delineamento inteiramente ao acaso. As fêmeas foram divididas em quatro grupos, com quatro animais por grupo e mantidas em quatro baias individuais. Os animais foram previamente desverminados e vacinados contra raiva e clostridiose. As ovelhas foram submetidas a sincronização do estro e acasalamento por monta natural. Trinta dias após o acasalamento foi realizado o diagnóstico para confirmação da gestação, através de ultrassonografia transretal. As fêmeas confirmadas como prenhes foram incluídas nos grupos experimentais de forma aleatória, já as fêmeas que não foram confirmadas como prenhes foram descartadas do experimento e substituídas por outras fêmeas até a formação dos grupos.

Colheita, identificação e ingestão da planta. As folhas da planta foram colhidas manualmente na propriedade em que o experimento foi realizado, submetidas a pré-secagem, trituradas, submetidas novamente a secagem, pesadas e armazenadas em sacos plásticos para o seu fornecimento diário aos animais. Os processos de pré-secagem e secagem da planta foram realizados ao sol e para o seu fornecimento a planta foi homogeneizada com a ração concentrada e fornecida em cochos individuais por ingestão espontânea diariamente. A planta foi enviada ao Herbário Dárdano de Andrade Lima/ Instituto agrônomo de Pernambuco (IPA), sob o tombamento de número (91535) para identificação.

Experimento. Os grupos foram denominados como: grupo 1 (G1), grupo 2 (G2), grupo 3 (G3) e grupo 4 (G4). No G1 (controle) as ovelhas foram alimentadas com 1% de suplementação concentrada (SC) baseado no peso vivo (PV) e 2% de volumoso a base de silagem de milho (SM), totalizando uma ingestão diária de 3% de matéria seca (MS) com base no PV. No G2 a alimentação foi constituída de 1% de SC com base no PV e 2% de volumoso. Sendo que destes 2% de volumoso, 50% era feno de *Poincianella pyramidalis* e os outros 50% de SM. No G3 a alimentação era constituída de 1% de SC com base no PV e 2% de volumoso. Sendo que destes 2% de volumoso, 80% foi de feno de *P. pyramidalis* e os outros 20% de SM. No G4 as ovelhas foram alimentadas com 1% de SC com base no PV e o volumoso constituído de 100% de feno de *P. pyramidalis*. Todos os grupos receberam SC à base de farelo de milho, farelo de algodão, sal mineral específico para ovinos e água *ad libitum*.

Durante todo o período do experimento mensalmente os ani-

mais foram submetidos a ultrassonografia para detecção de possíveis perdas embrionárias ou fetais.

Provas sorológicas. Os exames sorológicos foram realizados antes da introdução dos animais no experimento, sendo utilizado como teste de triagem. Foi coletado sangue por venopunção da jugular, utilizando tubos a vácuo e as amostras foram processadas para diagnóstico de *Neospora caninum* e *Toxoplasma gondii* pela técnica de Imunofluorescência indireta (RIFI). As provas sorológicas foram realizadas no Laboratório de Doenças Infectocontagiosas da Universidade Federal Rural de Pernambuco (Campus Recife-PE).

Avaliação anatomopatológica das malformações. Os fetos com malformações foram levados ao setor de Patologia Veterinária do Laboratório de Anatomia e Patologia Animal da Universidade Federal Rural de Pernambuco (UFRPE) / Unidade Acadêmica de Garanhuns (UAG) para descrição e registro fotográfico das lesões. Os animais que apresentaram malformações e permaneceram vivos foram avaliados no local do experimento.

Aprovação do Comitê de Ética. A comissão de Ética no Uso de Animais (CEUA) da UFRPE aprovou o delineamento experimental sob o processo de nº 23082.000933/2015 e Licença de nº 080/2015.

RESULTADOS

Dos 17 cordeiros nascidos oriundos dos grupos que ingeriram *Poincianella pyramidalis*, 13 (76,47%) nasceram com malformações congênitas. Do total de 12 ovelhas que ingeriram a *P. pyramidalis*, duas abortaram (16,7%) e quatro apresentaram retenção de placenta (33,3%). Nos cordeiros que nasceram com cegueira unilateral e artrogripose e sobreviveram não foi observada regressão destas malformações, mas houve agravamento das lesões com o passar do tempo no cordeiro que apresentava artrogripose (Fig.1). Não ocorreram perdas embrionárias nesse estudo.

Neste trabalho observou-se malformações congênitas em todos os três grupos que receberam a *P. pyramidalis*, sendo que a maioria dos cordeiros apresentou mais de uma alteração. Porém, os cordeiros oriundos do G3 apresentaram uma maior frequência de lesões de cabeça quando comparados aos demais grupos. Nos três grupos que apresentaram malformações, as alterações nos membros foram mais frequentes (Fig.2).

No G1, três ovelhas pariram um cordeiro cada uma no período normal, sem alterações, três cordeiros saudáveis. Uma ovelha deste grupo com gestação confirmada morreu durante o experimento, por causa não determinada.

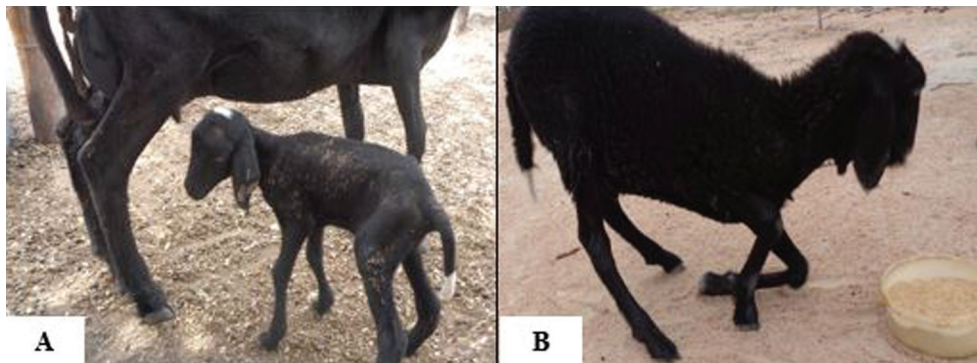


Fig.1. Intoxicação experimental em ovinos por *Poincianella pyramidalis*. Grupo 2. (A) Cordeiro apresentando artrogripose bilateral moderada nos membros anteriores após o nascimento. (B) O mesmo animal com agravamento da lesão após quatro meses de evolução.

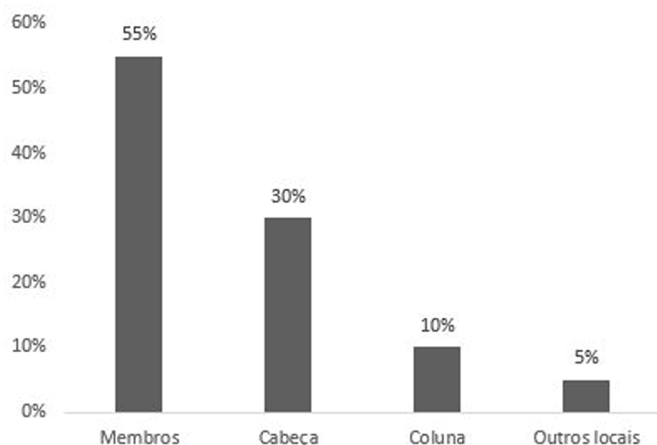


Fig.2. Intoxicação experimental em ovinos por *Poincianella pyramidalis*. Localização anatômica das malformações congênitas causadas pela ingestão de *P. pyramidalis* em ovinos.

No G2, todas as ovelhas pariram no período normal de gestação, totalizando oito cordeiros, sendo cinco cordeiros malformados e destes, três morreram até o quinto dia de vida. Os outros dois cordeiros malformados sobreviveram, sendo que este grupo foi o único que sobreviveram cordeiros malformados. As malformações encontradas nesse grupo foram: artrogripose bilateral com desvio lateral da articulação carpo-metacarpiana (Fig.3A), cegueira unilateral e hérnia diafragmática (Fig.3B).

No G3, uma ovelha abortou aos 116 dias de gestação um feto apresentando artrogripose em todos os membros (tetramelia), atrofia muscular nos membros torácicos e palatosquise. As outras três ovelhas pariram um total de três cordeiros, todos apresentavam múltiplas malformações. As malformações encontradas foram: micrognatia, hipoplasia da mandíbula (unilateral/bilateral) (Fig.3C), ruptura da sincondrose intermandibular, polidactilia bilateral e monodactilia unilateral (Fig.3C), língua bifida (Fig.3D), aglossia,

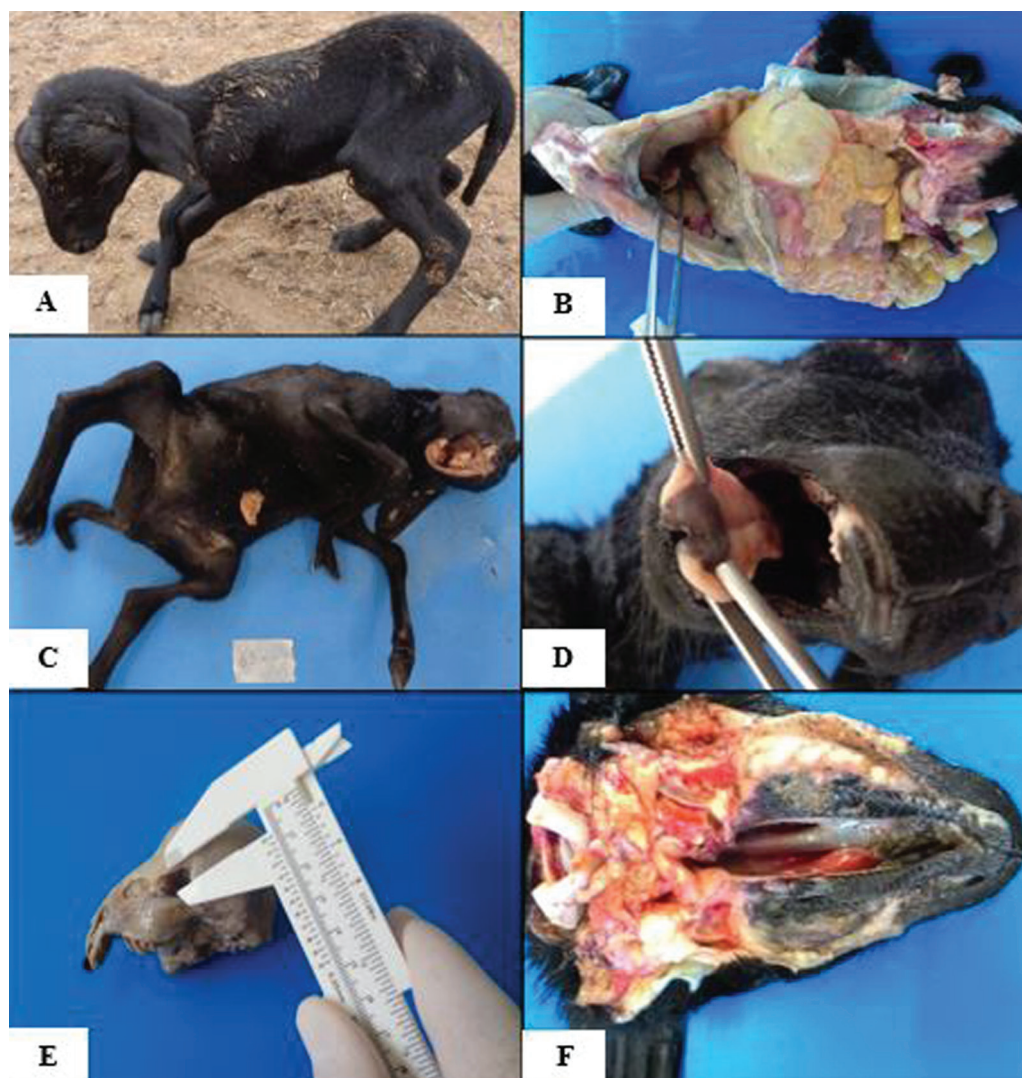

Fig.3. Intoxicação experimental em ovinos por *Poincianella pyramidalis*. (A) Cordeiro recém-nascido do G2, apresentando artrogripose moderada nas articulações do carpo e tarso. (B) Cordeiro do G2, apresentando hérnia diafragmática congênita. (C) Cordeiro do G3, com polidactilia, monodactilia, artrogripose, hipoplasia de mandíbula, aglossia e aplasia do osso incisivo. (D) Cordeiro do G3, apresentando língua bifida. (E) Cordeiro do G3, com microftalmia apresentando órbita de tamanho reduzido (0,6cm). (F) Cordeiro do G4, apresentando palatosquise.

anquiloglossia, palatosquise, queilosquise, aplasia do osso incisivo, opacidade de córnea, microftalmia (Fig.3E), escoliose nas vertebrae torácica 1 (T1) até a torácica 8 (T8), escoliose nas vertebrae lombares e estenose da traqueia.

No G4, uma ovelha abortou aos 81 dias de gestação, porém seu feto não foi localizado para determinação de possíveis malformações. As outras três ovelhas mantiveram a gestação a termo e pariram um total de quatro cordeiros, todos malformados, que morreram até o quinto dia de vida. As malformações observadas neste grupo foram: artrogripose com desvio medial no membro torácico direito na articulação metacarpo-falangiana, artrogripose no membro pélvico esquerdo na articulação metatarso-falangiana e palatosquise (Fig.3F).

DISCUSSÃO

Foi observada mortalidade embrionária em cabras e ratas intoxicadas por *Poincianella pyramidalis* (Santos et al. 2014, Reis et al. 2016, Câmara et al. 2017) no entanto, não se observou morte embrionária com o fornecimento desta planta neste experimento. Este fato pode ter relação com o período que os animais iniciaram a ingestão da planta, tendo em vista que nos ovinos a fase embrionária se segue até o 34º dia da gestação e os animais desse experimento só iniciaram o consumo da planta com 30 dias de gestação, sendo assim só houve um consumo da planta durante os últimos 04 dias da fase embrionária.

Neste experimento ocorreu aborto em duas (16,7%) de 12 ovelhas, oriundas do G3 e G4, que ingeriram a *P. pyramidalis* até o 116º e 81º dias de gestação, respectivamente. Quanto ao período que os animais foram expostos a *P. pyramidalis* até apresentarem o aborto, pôde-se constatar que quanto maior a dose fornecida mais rapidamente o aborto ocorreu. Resultado semelhante foi encontrado por Santos et al. (2014) em caprinos onde os autores observaram que os animais que ingeriram 80% do volumoso a base de *P. pyramidalis* apresentaram aborto aos 90 e 127 dias de gestação, já os que ingeriram 100% do volumoso a base desta planta apresentaram morte embrionária aos 25, 30 e 34 dias de gestação e aborto aos 39 dias. Esta relação da dose de um princípio tóxico ingerido com a ocorrência de aborto nos pequenos ruminantes também é observada em cabras prenhes que ingeriram *Tetrapteryx multiglandulosa* e pôde-se constatar que no grupo com ingestão das maiores doses o aborto ocorreu de forma mais precoce (Melo et al. 2001).

A ocorrência de retenção de placenta nas ovelhas deste experimento possivelmente pode ser justificada pelo envolvimento da *P. pyramidalis* em lesões placentárias, como demonstrado por (Câmara et al. 2017) que observaram reduzido peso da placenta, hemorragia nos discos placentários, necrose na camada de células gigantes do trofoblasto e inflamação não supurativa em ratas prenhes intoxicadas com *P. pyramidalis*. Lesões placentárias também foram observadas em cabras que abortaram com a ingestão de *Tetrapteryx multiglandulosa*, sendo que as principais lesões foram necrose de coagulação nas carúnculas, placentite com infiltração inflamatória e apoptose das células binucleadas do trofoblasto. Os autores destacam que o aumento de apoptose na fase inicial da gestação compromete a saú-

de do feto e ajuda a explicar a ocorrência do aborto (Melo et al. 2001, Campos et al. 2004).

Houve uma significativa diminuição do desenvolvimento fetal nos cordeiros deste experimento, mesmo não tendo sido realizadas mensurações de peso ao nascimento pôde-se constatar um visível subdesenvolvimento e peso reduzido dos cordeiros nos grupos que ingeriram *P. pyramidalis*. As lesões placentárias não permitem que os fetos recebam o oxigênio e os nutrientes necessários ao seu desenvolvimento. Sendo as malformações, abortos e redução do desenvolvimento fetal parcialmente atribuídos a ingestão de substâncias tóxicas desconhecidas presentes nas folhas de *P. pyramidalis* (Câmara et al. 2017).

As alterações esqueléticas foram as mais comuns neste estudo, dentre estas, uma das principais foi a artrogripose, que também foi observada por (Reis et al. 2016, Câmara et al. 2017) com o fornecimento de *P. pyramidalis* a cabras e ratas, respectivamente. Neste experimento as malformações observadas em um cordeiro que sobreviveu não regressaram mesmo após 4 meses. Esses resultados divergem dos encontrados por Santos et al. (2012) que observaram nos cordeiros malformados pela ingestão de *M. tenuiflora* regressão de suas lesões no máximo com 28 dias. Os autores descreveram que a gravidade da malformação, provavelmente, depende do grau de interferência do princípio ativo ingerido e da duração na redução dos movimentos do feto. Conseguiu-se reproduzir palatosquise nos cordeiros, assim como relatado por Reis et al. (2016) em caprinos, porém, os autores citam que a palatosquise se apresenta com uma frequência maior em ovinos quando comparado a caprinos. Câmara et al. (2017) relataram que o desenvolvimento de artrogripose e palatosquise em fetos de ratas com o fornecimento de *P. pyramidalis* pode ser produzido pelo efeito de ativação e dessensibilização prolongada da acetilcolina nicotínica no músculo fetal.

Outras malformações ósseas observadas neste trabalho foram as malformações de mandíbula (hipoplasia da mandíbula unilateral/bilateral, micrognatia e desvio lateral da mandíbula), semelhantes as encontradas por Reis et al. (2016), Câmara et al. (2017) que reproduziram micrognatia, desvio lateral da maxila, da mandíbula e hipoplasia mandibular em caprinos e ratos, respectivamente. Já Dantas et al. (2010) relataram a ocorrência de micrognatia em casos de campo associadas a ingestão de *M. tenuiflora* em ovinos.

A polidactilia bilateral observada em um cordeiro neste trabalho também foi descrita com o fornecimento de *P. pyramidalis* a caprinos (Reis et al. 2016). Dantas et al. (2010) também relataram a ocorrência de polidactilia em caprinos nos casos espontâneos de intoxicação por *M. tenuiflora*. Porém, não foram encontrados relatos na literatura da ocorrência de monodactilia em animais domésticos.

A escoliose observada em animais do G3 também foi relatada por Reis et al. (2016), Câmara et al. (2017) que forneceram *P. pyramidalis* a cabras e ratas e reproduziram alterações de coluna como fusão das vertebrae cervicais e escoliose. Já Pimentel et al. (2007) e Dantas et al. (2010) encontraram casos de escoliose porém, associados a ingestão de *M. tenuiflora* em pequenos ruminantes. Pôde-se

constatar que um dos animais deste experimento que apresentava escoliose cervical morreu logo após o nascimento e na necropsia observou-se o achatamento dos anéis traqueais com estenose na porção média. Keeler et al. (1985) realizaram experimento com o fornecimento de *Veratrum californicum* em ovinos e também observaram estenose da traqueia. Sendo o período gestacional que esta planta foi fornecida, similar ao que *P. pyramidalis* começou a ser ingerida pelos ovinos neste trabalho.

Neste trabalho foram observadas alterações oftálmicas nos cordeiros, assim como relatado em caprinos e ratos pela ingestão de *P. pyramidalis* (Reis et al. 2016, Câmara et al. 2017). Pimentel et al. (2007) e Dantas et al. (2010) também relataram alterações oftálmicas em pequenos ruminantes em casos experimentais e de campo, respectivamente, associados a ingestão de *M. tenuiflora*. Os autores descreveram que até aquele momento não havia sido descrito outras plantas teratogênicas além de *M. tenuiflora* no Nordeste do Brasil como causadoras de alterações oftálmicas em ovinos e caprinos.

Algumas das malformações de língua descritas neste experimento também foram observadas por Reis et al. (2016) que encontraram hipoplasia da língua e língua rudimentar em caprinos através da ingestão de *P. pyramidalis*. Na espécie ovina a ocorrência de hipoplasia de língua é relatada em casos de campo pela intoxicação por *M. tenuiflora* (Dantas et al. 2010). Relatos de anquiloglossia são raros em animais domésticos, entretanto é de grande importância para os humanos, sendo inclusive descritos protocolos para os profissionais de saúde identificar esta malformação, afim de evitar que esta alteração anatômica do frênulo lingual possa interferir na amamentação (Martinelli et al. 2012). Não foram encontrados relatos na literatura da ocorrência de anquiloglossia, língua bífida e aglossia em pequenos ruminantes. Porém, relatos de anquiloglossia associada com língua bífida são descritos em cães. Os autores descreveram que estas malformações podem ocorrer em decorrência da ingestão de substâncias teratogênicas durante a gestação (Alkan et al. 2013).

As complicações clínicas provenientes da hérnia diafragmática podem estar relacionadas a diminuição da perfusão dos órgãos herniados, pressão exercida nos órgãos torácicos e consequente parada cardiorrespiratória (Lavadouro et al. 2013). O cordeiro deste experimento que apresentava hérnia diafragmática congênita nasceu muito debilitado, apresentava dispnéia inspiratória e morreu antes do 5º dia de vida.

As malformações congênitas e o nascimento de cordeiros fracos foram responsáveis pela alta frequência de mortalidade nos cordeiros deste experimento. Esses resultados se assemelham aos descritos por Nobrega Jr et al. (2005) que descreveram que 23,3% das causas de morte perinatal em cordeiros no semiárido da Paraíba são provocadas por malformações congênitas. Observou-se uma relação da ingestão de maiores doses de *P. pyramidalis* com a alta taxa de mortalidade dos cordeiros. A mortalidade perinatal verificada nesse trabalho concentrou-se em sua maioria após o parto e em menor frequência antes do parto, esse resultado pode ser constatado por (Medeiros et al. 2005, Nobrega Jr et al. 2005).

Estudos realizados com plantas teratogênicas sugerem a remoção de fêmeas prenhes de áreas infestadas nos primeiros 60 dias da gestação (Dantas et al. 2010, Reis et al. 2016). No entanto, existem malformações congênitas que podem se desenvolver mais tardiamente e no caso específico de *P. pyramidalis* pôde-se observar casos de retenção de placenta e nascimento de cordeiros subnutridos e com peso reduzido o que sugere um possível envolvimento desta planta em lesões placentárias, tornando assim essa recomendação limitada. Portanto, sugere-se a remoção de ovelhas prenhes de áreas invadidas por *P. pyramidalis* durante todo o período de gestação. Este fato pode ser agravado a campo devido à alta densidade que esta planta se apresenta em grande parte do Nordeste do Brasil (Fabricante et al. 2009).

As malformações encontradas nos ovinos em casos experimentais de intoxicação por *P. pyramidalis* são semelhantes às causadas nesta mesma espécie em casos de campo associados a ingestão de *M. tenuiflora* (Dantas et al. 2010). No entanto existem malformações relatadas em casos de campo de intoxicação por *M. tenuiflora* que não ocorreram em casos experimentais. Sugerindo que podem haver casos associados a *P. pyramidalis*. Tendo em vista que essas duas plantas são endêmicas no Nordeste do Brasil, muitas vezes presentes simultaneamente nas propriedades, se faz necessário investigações epidemiológicas mais detalhadas para determinar qual das duas plantas está causando as malformações congênitas a campo. Com relação ao princípio tóxico, o alcaloide teratogênico principal suspeito de causar as malformações nos pequenos ruminantes pela ingestão da *M. tenuiflora* não foi encontrado na triagem fitoquímica realizada na *P. pyramidalis*. No entanto, nesta avaliação foram encontradas substâncias como esteroides, açúcares, derivados cinâmicos, ácidos fenólicos, protoantocianidinas, leucoantocianidinas e flavonóides (Saraiva et al. 2012). Os flavonóides são relacionados com a ocorrência de aborto e morte embrionária pela ingestão de *Buchenavia tomentosa*. Estas substâncias podem causar tais problemas reprodutivos isolados ou juntamente com outros princípios (Lopes & Maruo 2014). O princípio tóxico de *P. pyramidalis* responsável pelas alterações reprodutivas ainda é desconhecido, a pesquisa dos flavonóides pode ser um ponto de partida para este estudo.

CONCLUSÕES

Os resultados deste trabalho demonstraram que *Poincianella pyramidalis* é uma importante causa de malformação principalmente em cabeça e membros, aborto e mortalidade perinatal em ovinos.

Pôde-se observar que a gravidade das lesões de *P. pyramidalis* é dose-dependente pois nos grupos com ingestão das maiores doses as malformações foram mais graves e apresentaram aborto de forma mais precoce.

Todas as doses estudadas foram capazes de causar malformação congênita nos cordeiros.

REFERÊNCIAS

- Alkan F, Koç Y, Tepeli C., Albanan H. & Altan S. 2013. Management of complete and partial ankyloglossia in Kangal shepherd dogs. Res. Opin. Anim. Vet. Sci.3(12):462-465.

- Aguiar-Filho C.R., Albuquerque R.F., Rocha B.P., Colodel E.M., Lemos R.A.A., Riet-Correa F., Evencio-Neto J. & Mendonça F.S. 2013. Avaliação da toxicidade das favas de *Stryphnodendron fissuratum* (Mimosoideae) em vacas gestantes. *Pesq. Vet. Bras.* 33(5):607-612.
- Câmara A.C.L., Gadelha I.C.N., Castro M.B., Medeiros R.M.T., Riet-Correa F., Soto-Blanco B. 2017. Embryotoxic effects of *Poincianella* (*Caesalpinia*) *pyramidalis* leaves on pregnant rats. *J. Vet. Diagn. Invest.* 29(2):137-142.
- Campos P.P., Vasconcelos A.C. & Melo M.M. 2004. Apoptose no placentoma de cabras gestantes intoxicadas experimentalmente com cipó-preto, *Tetrapteryx multiglandulosa*. *Arq. Bras. Med. Vet. Zootec.* 56(1):19-24.
- Cardinal S.G., Aniz A.C., Santos B.S., Carvalho N.M. & Lemos R.A.A. 2010. Lesões perinatais em cordeiros induzidas pela administração de *Tetrapteryx multiglandulosa* (Malpighiaceae) a ovelhas em diferentes estágios de gestação. *Pesq. Vet. Bras.* 30(1):73-78.
- Caldas S.A., Peixoto T.C., Nogueira V.A., França T.N., Tokarnia C.H. & Peixoto P.V. 2011. Aborto em bovinos devido à intoxicação por *Tetrapteryx acutifolia* (Malpighiaceae). *Pesq. Vet. Bras.* 31(9):737-746.
- Dantas A.F.M., Riet-Correa F., Medeiros R.M.T., Galiza G.J.N., Pimentel L.A., Anjos B.L. & Mota R.A. 2010. Malformações congênitas em ruminantes no semiárido do Nordeste Brasileiro. *Pesq. Vet. Bras.* 30(10):807-815.
- Fabricante J.R., Feitosa S.S., Bezerra F.T.C., Feitosa R.C. & Xavier K.R.F. 2009. Análise populacional de *Poincianella pyramidalis* Tul. (Fabaceae Lindl.) na caatinga da região do Seridó nordestino. *Revta Bras. Biociências* 7(3):285-290.
- Gava A., Barros C.S.L., Pilati C., Barros S.S. & Mori M. 2001. Intoxicação por *Ateleia glazioviana* (Leg. Papilionoideae) em bovinos. *Pesq. Vet. Bras.* 21(2):49-59.
- Keeler R.F. Young S. & Smart R. 1985. Congenital tracheal stenosis in lambs induced by maternal ingestion of *Veratrum californicum*. *Teratology* 31:83-88.
- Lavadoiro J.H.B., Matos C.B., Marchand L.A. & Cleff M.B. 2013. Hérnia diafragmática traumática em felino. *Revta Ciênc. Agrônômica* 13:53-54.
- Lopes D.I.S. & Maruo V.M. 2014. Toxicidade de *Buchenavia tomentosa*: revisão de literatura. *Revta Ciênc. Vet.* 12(23):1679-7353.
- Martinelli R.L.C., Marchesan I.Q., Rodrigues A.C. & Berretin-Felix G. 2012. Protocolo de avaliação do frênilo da língua em bebês. *Revta CEFAC* 14(1):138-145.
- Medeiros J.M., Tabosa I.M., Simões S.V.D., Nobrega Júnior J.E., Vasconcelos J.S. & Riet-Correa F. 2005. Mortalidade perinatal em cabritos no semiárido da Paraíba. *Pesq. Vet. Bras.* 25(4):201-206.
- Melo M.M., Vasconcelos A.C., Dantas G.C., Serakides R. & Alzamora Filho F. 2001. Intoxicação experimental de cabras grávidas com *Tetrapteryx multiglandulosa* A. Juss. (Malpighiaceae). *Arq. Bras. Med. Vet. Zootec.* 53(1):1678-4162.
- Nóbrega Jr J., Riet-Correa F., Nóbrega R.S., Medeiros J.M., Vasconcelos J.S., Simões S.V.D. & Tabosa I.M. 2005. Mortalidade perinatal em cordeiros no semiárido da Paraíba. *Pesq. Vet. Bras.* 25(3):171-178.
- Pimentel L.A., Riet-Correa F., Gardner D., Panter K.E., Dantas A.F.M., Medeiros R.M.T., Monta R.A. & Araújo J.A.S. 2007. *Mimosa tenuiflora* a cause of malformations in ruminants in the northeastern Brazilian semiarid rangelands. *Vet. Pathol.* 44:928-931.
- Reis S.D.S., Oliveira R.S., Marcelino S.A.C., Macêdo J.T.S.A., Riet-Correa F., Pimentel L.A. & Pedrosa P.M.O. 2016. Congenital malformations and other reproductive losses in goats due to poisoning by *Poincianella pyramidalis* (Tul.) LP. Queiroz (= *Caesalpinia pyramidalis* Tul.). *Toxicol.* 118:91-94.
- Santos J.R.S., Dantas A.F.M. & Riet-Correa F. 2012. Malformações, abortos e mortalidade embrionária em ovinos causada pela ingestão de *Mimosa tenuiflora* (Leguminosae). *Pesq. Vet. Bras.* 32(11):1103-1106.
- Santos J.R.S., Lopes J.R.G., Medeiros M.A., Campos E.M., Feitosa T.F., Medeiros R.M.T. & Riet-Correa F. 2014. Mortalidade embrionária e abortos em cabras causada pela ingestão de *Poincianella pyramidalis*. *Anais Congresso Nacional de Diagnóstico Veterinário, Campo Grande, MS.*
- Saraiva A.M., Saraiva M.G., Gonçalves A.M., Filho J.G.S., Xavier H.S. & Pisciotano M.N.C. 2012. Avaliação da atividade antimicrobiana e perfil fitoquímico de *Caesalpinia pyramidalis* Tull. (Fabaceae). *Revta Biol. Farmacol.* 7(2):1983-4209.
- Sousa M.A.N., Costa E.L., Melo N.J.A. & Filho E.F.S. 2014. Intoxicações naturais e experimentais em *Aspidosperma pyrifolium* Mart. (pereiro). *Revta Saúde e Ciência* 3(3):229-239. Disponível em <<https://www.google.com.br/url?sa=httpwww.ufcg.edu.brFrevistasaudeciencia>> Acesso em 15 dez. 2016.
- Tokarnia C.H., Brito M.F., Driemeier D., Costa J.B.D. & Camargo A.J.R. 1998. Aborto em vacas na intoxicação experimental pelas favas de *Stryphnodendron obovatum* (Leg. Mimosoideae). *Pesq. Vet. Bras.* 18(1):35-38.