




## Exame físico convencional estendido pela ultrassonografia à beira do leito: novo paradigma da prática nefrológica

Conventional physical examination extended by bedside ultrasound: a new paradigm in nephrological practice

### Autores

Ana Cláudia da Silva<sup>1</sup>   
 Fabiana Oliveira Bastos Bonato<sup>1</sup>   
 Marcus Gomes Bastos<sup>1</sup> 

<sup>1</sup> Universidade Federal de Juiz de Fora, Juiz de Fora, MG, Brasil.

### RESUMO

A ultrassonografia Point of Care (POCUS) vem ganhando momentum como uma extensão ao exame físico em várias especialidades. Na nefrologia, a POCUS tem sido geralmente utilizada de forma restrita na avaliação do trato urinário. Relatamos o caso de uma paciente com síndrome nefrótica secundária à amiloidose previamente diagnosticada por biópsia renal, que se apresentava oligossintomática quando atendida em ambulatório, onde a POCUS, com foco no coração, pulmão e abdômen, revelou anasarca, congestão pulmonar e alterações cardíacas sugestivas de amiloidose cardíaca. Após avaliação pelos serviços de cardiologia e hematologia, foi confirmado o diagnóstico de amiloidose AL com envolvimento cardíaco. Esse caso enfatiza a importância da extensão do exame físico pela POCUS, que, idealmente, não deve se restringir ao trato urinário.

**Descritores:** Amiloidose; Ultrassonografia; Síndrome Nefrótica.

### ABSTRACT

Point-of-Care Ultrasound (POCUS) has been gaining momentum as an extension to physical examination in several specialties. In nephrology, POCUS has generally been used in a restricted way in urinary tract evaluation. We report the case of a patient with nephrotic syndrome secondary to amyloidosis, previously diagnosed by renal biopsy, who was oligosymptomatic when seen at the outpatient clinic, where the POCUS, focused on the heart, lung and abdomen, revealed anasarca, pulmonary congestion and cardiac changes suggestive of cardiac amyloidosis. After evaluation by the cardiology and hematology services, the diagnosis of AL amyloidosis with cardiac involvement was confirmed. This case emphasizes the importance of extending the physical examination using POCUS, which, ideally, should not be restricted to the urinary tract.

**Keywords:** Amyloidosis; Ultrasonography; Nephrotic Syndrome.

### INTRODUÇÃO

Historicamente, o exame físico é considerado etapa fundamental na avaliação médica do paciente e consequentes tomadas de decisão clínicas. Recentemente, foi feita a proposta de acrescentar a insonação<sup>1</sup> à inspeção, à palpação, à percussão e à ausculta, que são os pilares tradicionais do exame físico. O uso da ultrassonografia pelo médico não especialista em imagem, no momento do exame físico, como extensão do mesmo, é denominado ultrassonografia “point of care” (POCUS). A POCUS está sendo utilizada em praticamente

todas as especialidades médicas<sup>2</sup> e, mais recentemente, tem ganhado *momentum* na nefrologia.<sup>3,4</sup>

A percepção de que a ultrassonografia pode melhorar o exame físico ficou muito evidente na década de 1990, particularmente a partir da necessidade dos médicos emergencistas americanos. A POCUS permitiu a obtenção de informações clínicas adicionais nas tomadas de decisão, motivando várias escolas médicas americanas e canadenses a incluí-la no ensino de graduação médica.<sup>5,6</sup> No Brasil, a iniciativa de ensino da POCUS na graduação em medicina surgiu em meados de 2013.<sup>7</sup> Já a iniciativa

Data de submissão: 29/03/2020.

Data de aprovação: 28/04/2020.

### Correspondência para:

Ana Cláudia da Silva.  
 E-mail: anamedjf@hotmail.com

DOI: <https://doi.org/10.1590/2175-8239-JBN-2020-0069>



de treinar nefrologistas aconteceu a partir de 2014, no Congresso Brasileiro de Nefrologia. Quando o treinamento foi testado em um grupo de residentes, as avaliações demonstraram o desenvolvimento de competências na obtenção de imagens e na realização de procedimentos nefrológicos.<sup>8</sup>

A ultrassonografia não deveria ser utilizada isoladamente no diagnóstico de uma determinada patologia, seja renal, seja em outro órgão. A correlação entre história clínica, exame físico e POCUS é fundamental no processo diagnóstico. Abaixo, apresentamos um caso clínico de uma senhora com síndrome nefrótica por amiloidose renal, com o objetivo de ilustrar os resultados benéficos dessa integração de conhecimentos na prática nefrológica.

### APRESENTAÇÃO ESTRUTURADA DO CASO

D.M.S.V., 53 anos, mulher, negra, natural de e residente em Além Paraíba, MG, foi diagnosticada com quadro de síndrome nefrótica secundária à amiloidose renal (confirmada através de biópsia renal). A paciente foi referenciada para o serviço ambulatorial de glomerulopatias do Hospital Universitário da Universidade Federal de Juiz de Fora para avaliação terapêutica.

Durante a consulta, a paciente não manifestava outras queixas, além de edema em ambas as pernas. No exame físico, apresentava pressão arterial de 150 x 100 mmHg, crepitações em bases pulmonares à ausculta, abdome semigloboso à inspeção e edema de membros inferiores (3/+4). A paciente portava exames realizados em fevereiro de 2018 mostrando no sangue: creatinina = 1,7 mg/dL, taxa de filtração glomerular estimada = 34 mL/min/1,73 m<sup>2</sup>, albumina = 2,2 mg/dL; e na urina: proteinúria de 4,5 g/24 h. Exames realizados em julho do mesmo ano, quando da biópsia renal, evidenciaram creatinina sérica de 1,24 mg/dL, taxa de filtração glomerular estimada = 50 mL/min/1,73 m<sup>2</sup> e proteinúria de 2,7 g/24 h. No serviço de origem, iniciou-se tratamento com prednisona 1 mg/kg, furosemida 40 mg/dia, espironolactona 25 mg/dia, sinvastatina 40 mg/dia e clopidogrel 75 mg/dia.

Como parte e extensão do exame físico, foi realizado POCUS à beira do leito pela equipe de nefrologia, que constatou sinais de hipervolemia, a partir da identificação de derrame pleural bilateral, derrame pericárdico, ascite e linhas B em diferentes áreas de ambos os pulmões (Figuras 1 e 2). Ademais,

foi observado aumento das espessuras do septo interventricular (de aspecto granular) e da parede posterior do ventrículo esquerdo, aumento dos átrios, redução da amplitude do deslocamento basal do anel septal da válvula mitral na diástole, limitação do movimento do folheto anterior da válvula mitral relativamente ao septo interventricular, regurgitações mitral e tricúspide, aumento do volume do ventrículo direito, com retificação de septo interventricular (denominado sinal da letra “D”) e veia cava inferior pleatória e sem alteração do seu diâmetro com o ciclo respiratório (Figura 1). Os rins apresentavam-se hiperecogênicos, com certa perda da diferenciação corticomedular (Figura 2).

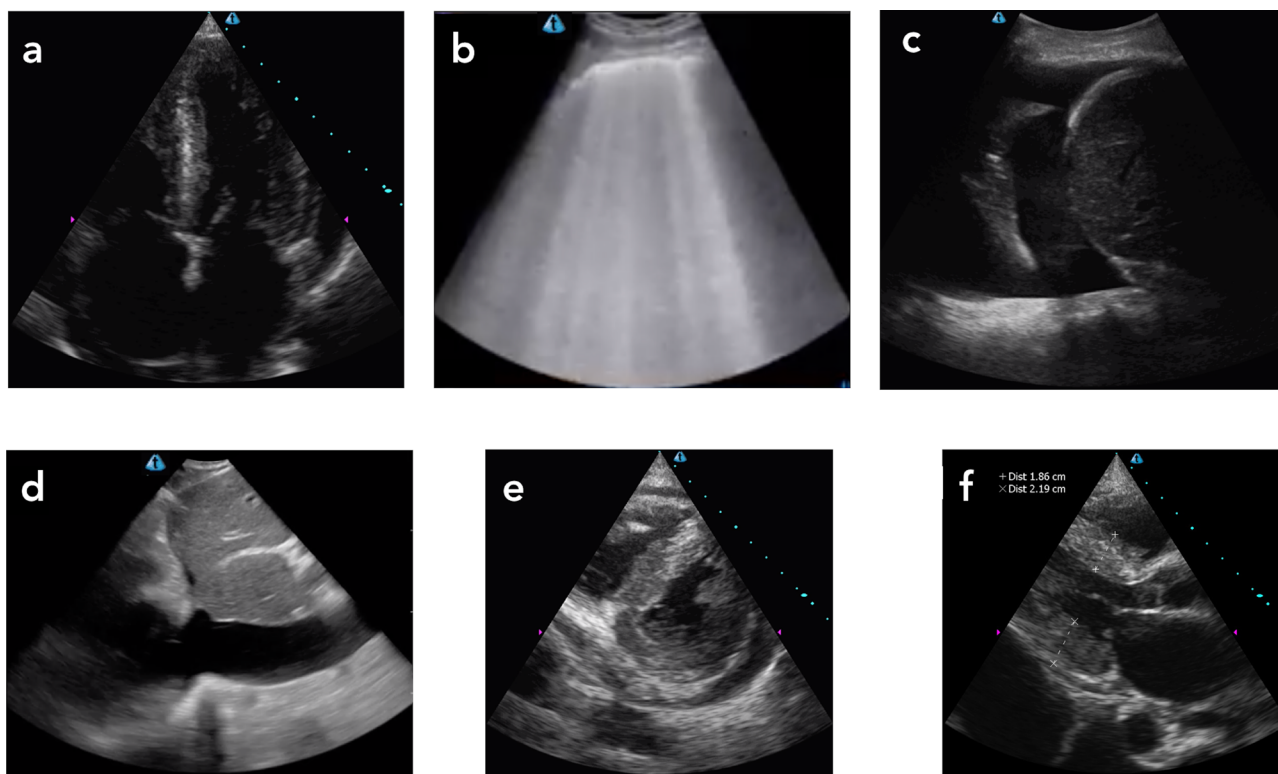
Com base nos achados descritos, formulou-se a hipótese diagnóstica de amiloidose com acometimento cardíaco e renal. A paciente foi internada para compensação do quadro renal e cardíaco e avaliações cardiológica e hematológica.

À internação, o eletrocardiograma evidenciou taquicardia sinusal (120 bpm), sobrecarga atrial esquerda, QRS com baixa voltagem e desvio de eixo para a esquerda, além de alteração secundária da repolarização ventricular anterolateral. A ecocardiografia, realizada por ecocardiografista, confirmou os achados descritos pelos nefrologistas. Por fim, a Ressonância Nuclear Magnética (RNM) cardíaca evidenciou ausência de detecção do tempo de inversão nula do miocárdio na sequência de realce tardio (sugestiva de amiloidose cardíaca), hipertrofia ventricular e espessamento dos septos interatrial e interventricular.

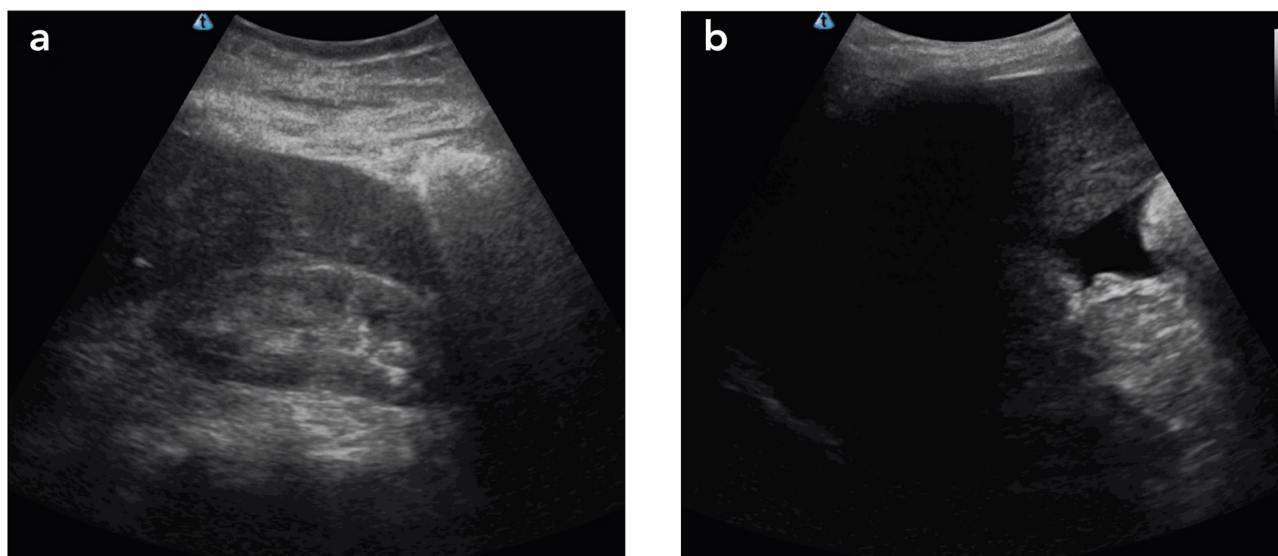
A realização da RNM do coração, acrescida da eletroforese de proteínas, imunofixação sérica e urinária e biópsia de medula óssea com imunohistoquímica, permitiu estabelecer o diagnóstico de amiloidose AL com acometimento renal e cardíaco.

### DISCUSSÃO

O caso apresentado ratifica que a POCUS pode auxiliar o nefrologista no diagnóstico de um caso de amiloidose cardíaca a partir da extensão do exame físico com a ultrassonografia em uma paciente com quadro de síndrome nefrótica por amiloidose renal. Em casos semelhantes, na maioria dos serviços, a avaliação ultrassonográfica da paciente seria conduzida por um especialista em imagem após requerimento do médico assistente ou, em uma minoria dos casos, realizada pelo próprio nefrologista, contudo com uma



**Figura 1.** Imagens ultrassonográficas obtidas quando da consulta nefrológica: a. Coração com grandes aumentos atriais, espessura aumentada do septo interventricular e derrame pericárdico visualizados na janela cardíaca apical; b. Linhas B observadas bilateralmente em ambos os pulmões; c. Derrame pleural à direita evidenciado pela substituição da imagem em espelho do fígado por imagem anecoica (líquido) e visualização de corpos vertebrais acima do diafragma; d. Veia cava inferior “pletórica” sem alteração de seu diâmetro durante o ciclo respiratório; e. Imagem cardíaca obtida através da janela paraesternal eixo curto, evidenciando retificação do septo interventricular, com o ventrículo esquerdo em forma de “D” devido ao aumento de pressão e volume no ventrículo direito, e derrame pericárdico; f. Aumento da espessura do septo interventricular e da parede posterior do ventrículo esquerdo em diástole e grande aumento do átrio esquerdo.



**Figura 2.** a. Rim direito com córtex hiperecoica e perda da diferenciação corticomedular compatíveis com a glomerulopatia crônica por depósito amiloide apresentada pela paciente; b. Imagem anecoica com formação de ângulos agudos típico de líquido livre intraperitoneal, no caso, ascite, observada ao nível do polo inferior do rim direito.

abordagem restrita ao trato urinário.<sup>9</sup> Nesse sentido, publicações recentes têm proposto que a extensão do exame físico nefrológico, incluindo uma avaliação mais holística da POCUS, é possível e desejável para que, assim, a prática nefrológica alcance um patamar mais elevado.

As fibrilas amiloides funcionais são polímeros de proteínas compreendendo unidades monômeras idênticas que exercem papel benéfico em vários processos fisiológicos. A amiloidose é uma desordem clínica causada pela deposição intra e/ou extracelular de fibrilas amiloides anormais – como agregados proteicos mal dobrados – que altera a funcionalidade normal dos tecidos.<sup>10</sup> Atualmente, a amiloidose é classificada quimicamente. Os tipos de amiloidose são referenciados pela letra A (de amiloide), seguida pela abreviação da proteína fibrilar alterada. A amiloidose por depósito anormal de fragmentos de cadeias leves de imunoglobulina (abreviada por L) recebe a denominação atual de amiloidose AL. Os casos de amiloidose por depósito anormal da proteína de transporte transtirretina (PTT) são denominados APTT.<sup>11</sup> No caso apresentado, o diagnóstico hematológico foi de amiloidose AL, com deposição anormal das fibrilas amiloides nos rins e no coração.

Os rins e o coração são os órgãos mais frequentemente acometidos na amiloidose AL, embora todos os outros possam ser afetados, exceto o cérebro. As principais manifestações renais da amiloidose AL são síndrome nefrótica, doença renal crônica e edema, todas presentes no caso em discussão quando da consulta. Contudo, o uso da POCUS permitiu identificar alterações clínicas não detectadas pelo exame físico. Ascite, derrame pleural e derrame pericárdico (anasarca) evidenciaram que a retenção hídrica pela paciente era mais acentuada do que a sugerida apenas pelo edema de membros inferiores. O achado de amiloidose renal confirmado por biópsia renal e as observações de disfunção diastólica e espessamentos septal e da parede posterior do ventrículo esquerdo, detectadas por ultrassonografia cardíaca focada,<sup>12</sup> suscitaram a suspeita de amiloidose cardíaca,<sup>13</sup> o que só ocorreu pelo fato de a realização da POCUS na consulta não ter se restringido ao trato urinário.

A disfunção cardíaca da amiloidose AL pode resultar do depósito amiloide com desarranjo generalizado na arquitetura tissular e proteotoxicidade das cadeias leves, com consequente necrose dos

cardiomiócitos e fibrose intersticial.<sup>14</sup> Clinicamente, a doença se expressa mais frequentemente por insuficiência cardíaca com fração de ejeção preservada, paredes ventriculares espessadas à ecocardiografia transtorácica e baixa voltagem ao eletrocardiograma, dispnéia em repouso e exercício, fadiga, hipotensão ou síncope e edema periférico. A amiloidose AL cardíaca é uma doença agressiva e o seu diagnóstico constitui determinante-chave na sobrevida dos pacientes, geralmente muito curta.<sup>15</sup>

Morfologicamente, a amiloidose AL é indistinguível da APTT ao ecocardiograma.<sup>16</sup> As principais características da amiloidose cardíaca decorrem de anormalidades diastólicas consequentes ao espessamento septal e concêntrico da parede ventricular por infiltração amiloide. No caso apresentado, a avaliação da disfunção diastólica foi qualitativa, baseada no aumento do diâmetro do átrio esquerdo e na redução da amplitude do deslocamento basal do anel septal da válvula mitral na diástole.<sup>12,17</sup> O sinal da letra D observado na janela paraesternal eixo curto e a observação de regurgitação tricúspide sugerem aumento da pressão e do volume no átrio direito<sup>18</sup> e explicam o achado da veia cava inferior pleatória e sem variação do seu diâmetro com o ciclo respiratório.<sup>19</sup>

Quando da consulta, não foi calculada a relação das ondas E e e', obtidas por Doppler pulsado transmitral e Doppler tissular, respectivamente, para a determinação da pressão de enchimento final do ventrículo esquerdo. Contudo, ficou evidente que a paciente apresentava linhas B difusamente distribuídas em ambos os pulmões. As linhas B são artefatos pulmonares em forma de linha verticais, que se originam da pleura visceral, movem-se com os movimentos respiratórios e apagam as linhas A (linhas horizontais paralelas e equidistantes, que significam ar no pulmão).<sup>20</sup> O achado de três ou mais linhas B entre duas costelas, em dois ou mais pontos de avaliação em ambos os pulmões, deveria ser considerado diagnóstico de edema pulmonar, com sensibilidade e especificidade de 94% e 92%, respectivamente.<sup>21</sup> Recentemente, foi demonstrado que a ocorrência de linhas B à ultrassonografia pulmonar se correlaciona com aumento da pressão diastólica final do ventrículo esquerdo.<sup>22</sup>

Este caso, à semelhança de outros previamente publicados, aponta a importância da inserção da POCUS na avaliação do paciente renal, a fim de

possibilitar informações complementares de grande valor clínico. Isso fica mais evidente quando a paciente não apresenta sintomatologia exuberante e quando há discrepância entre os achados do exame físico e o quadro clínico, com resultante incerteza diagnóstica.

## AGRADECIMENTOS

Gostaríamos de agradecer à nossa paciente, por ter colaborado conosco e permitido que esse trabalho se concretizasse, por ter comparecido às consultas sempre que convocada, além de ter autorizado a divulgação deste relato de caso.

## CONTRIBUIÇÃO DOS AUTORES

Ana Cláudia da Silva, Fabiana Oliveira Bastos Bonato, Marcus Gomes Bastos contribuíram com a concepção e o desenho do estudo; a análise e interpretação dos dados; a revisão crítica do artigo; a aprovação final do artigo. Ana Cláudia da Silva e Marcus Gomes Bastos contribuíram com a redação do artigo.

## CONFLITO DE INTERESSES

Os autores declaram não terem conflitos de interesses relacionados à publicação deste manuscrito.

## REFERÊNCIAS

- Narula J, Chandrashekar Y, Braunwald E. Time to add a fifth pillar to bedside physical examination: inspection, palpation, percussion, auscultation, and insonation. *JAMA Cardiol.* 2018 Apr 1;3(4):346-50.
- Moore CL, Copel JA. Point-of-Care Ultrasound. *N Engl J Med.* 2011 Feb 24;364(8):749-57.
- Bastos MG, Vieira ALS, Pazeli Junior JM. Uso da ultrassonografia "point of care" na prática nefrológica: transpondo os limites do trato urinário. *HU Rev.* 2019 Nov 28;45(3):341-51.
- Koratata A, Bhattacharya D, Kazory A. Point of care renal ultrasonography for the busy nephrologist: a pictorial review. *World J Nephrol.* 2019 Jun;8(3):44-58.
- Hoppmann RA, Rao VV, Poston MB, Howe DB, Hunt PS, Fowler SD, et al. An integrated ultrasound curriculum (iUSC) for medical students: 4-year experience. *Crit Ultrasound J.* 2011 Apr;3(1):1-12.
- Steinmetz P, Dobrescu O, Oleskevich S, Lewis J. Bedside ultrasound education in Canadian medical schools: a national survey. *Can Med Educ J.* 2016 Mar 31;7(1):e78-e86.
- Bastos MG, Ronzani FAT, Carmo WB, Toledo GC, Paula RB. Integração do ensino da ultrassonografia point of care no currículo de graduação em medicina: um relato de experiência. *HU Rev.* 2019 Aug 1;45(1):98-103.
- Nunes AA, Pazeli Junior JM, Rodrigues AT, Vieira ANS, Ezequiel OS, Colugnati FA, et al. Development of skills to utilize Point-of-Care Ultrasound in nephrology practice. *J Bras Nefrol.* 2016 Jun;38(2):209-14.
- Gosmanova EO, Wu S, O'Neill WC. Application of ultrasound in nephrology practice. *Adv Chronic Kidney Dis.* 2009 Sep;16(5):396-404.
- Chuang E, Hori AM, Hesketh CD, Shorter J. Amyloid assembly and disassembly. *J Cell Sci.* 2018 Apr 13;131(8):1-18.
- Sipe JD, Benson MD, Buxbaum JN, Ikeda SI, Merlini G, Saraiva MJ, et al. Amyloid fibril proteins and amyloidosis: chemical identification and clinical classification International Society of Amyloidosis 2016 Nomenclature Guidelines. *Amyloid.* 2016 Dec;23(4):209-13.
- Spencer KT, Kimura BJ, Korcarz CE, Pellikka PA, Rahko PS, Siegel RJ. Focused cardiac ultrasound: recommendations from the American Society of Echocardiography. *J Am Soc Echocardiogr.* 2013 Jun;26(6):567-81.
- Merlini G, Dispenzieri A, Santhorawala V, Schönland SO, Palladini G, Hawkins PN, et al. Systemic immunoglobulin light chain amyloidosis. *Nat Rev Dis Primers.* 2018 Oct 25;4(1):38.
- Merlini G. AL amyloidosis: from molecular mechanisms to targeted therapies. *Hematology Am Soc Hematol Educ Program.* 2017 Dec 8;2017(1):1-12.
- Dubrey SW, Cha K, Anderson J, Chamathi B, Reisinger J, Skinner M, et al. The clinical features of immunoglobulin light-chain (AL) amyloidosis with heart involvement. *QJM.* 1998 Feb;91(2):141-57.
- Siqueira-Filho AG, Cunha CL, Tajik AJ, Seward JB, Schattenberg TT, Giuliani ER. M-mode and two-dimensional echocardiographic features in cardiac amyloidosis. *Circulation.* 1981 Jan;63(1):188-96.
- Mottram PM, Marwick TH. Assessment of diastolic function: what the general cardiologist needs to know. *Heart.* 2005 May;91(5):681-95.
- Kourelis TV, Kyle RA, Dingli D, Buadi FK, Kumar SK, Gertz MA, et al. Presentation and outcomes of localized immunoglobulin light chain amyloidosis: the Mayo clinic experience. *Mayo Clin Proc.* 2017 May;92(6):908-17.
- Pazeli JM, Vidigal DF, Grossi TC, Fernandes NMS, Colugnati F, Paula RB, et al. Can nephrologists use ultrasound to evaluate the inferior vena cava? A cross-sectional study of the agreement between a nephrologist and a cardiologist. *Nephron Extra.* 2014 Apr 30;4(1):82-8.
- Volpicelli G, Elbarbary M, Blaivas M, Lichtenstein DA, Mathis G, Kirkpatrick AW, et al. International evidence-based recommendations for point-of-care lung ultrasound. *Intensive Care Med.* 2012 Apr;38(4):577-91.
- Al Deeb MA, Barbic S, Featherstone R, Dankoff J, Barbic D. Point-of-Care Ultrasound for the diagnosis of acute cardiogenic pulmonary edema in patients presenting with acute dyspnea: a systematic review and meta-analysis. *Acad Emerg Med.* 2014 Aug;21(8):843-52.
- Hubert A, Girerd N, Le Breton H, Galli E, Latar I, Fournet M, et al. Diagnostic accuracy of lung ultrasound for identification of elevated left ventricular filling pressure. *Int J Cardiol.* 2019 Apr 15;281:62-8.