



Nefropatia pelo vírus BK em um receptor de transplante cardíaco

BK virus nephropathy in a heart transplant recipient


Autores


John Fredy Nieto-Ríos^{1,2} 


Diego Armando Benavides-Henao² 

Arbey Aristizabal-Alzate¹

Carol Morales-Contreras²

Diana Carolina Chacón-Jaimes² 

Gustavo Zuluaga-Valencia¹ 

Lina María Serna-Higuita³ 

¹Hospital Pablo Tobón Uribe, Department of Nephrology and Kidney Transplant, Medellín, Colombia.

²University of Antioquia, Nephrology Section, Department of Internal Medicine, Medellín, Colombia.

³Eberhard Karls University, Institute for Clinical Epidemiology and Applied Biometrics, Tuebingen, Germany.

Data de submissão: 05/03/2020.

Data de aprovação: 26/10/2020.

Correspondência para:

John Fredy Nieto-Ríos.

E-mail: johnfredynieto@gmail.com

DOI: <https://doi.org/10.1590/2175-8239-JBN-2020-0049>

RESUMO

A nefropatia pelo vírus BK no transplante renal é amplamente reconhecida como uma importante causa de disfunção e perda do enxerto. No caso de transplantes de órgãos que não sejam rins, a nefropatia pelo vírus BK em rins nativos tem sido reconhecida como uma causa de doença renal crônica, que está relacionada com imunossupressão; entretanto, o diagnóstico é geralmente tardio porque a disfunção renal é atribuída a outras causas, tais como toxicidade por drogas anticalcineurínicas, nefrite intersticial devido a medicamentos, alterações hemodinâmicas, diabetes, hipertensão, etc. Relatamos um caso de nefropatia pelo vírus BK em um paciente que foi submetido a transplante cardíaco devido à cardiomiopatia periparto. A biópsia renal relatou nefrite túbulo-intersticial crônica ativa associada à nefrite por poliomavírus em estágio avançado e a carga viral sanguínea para o vírus BK foi positiva (logaritmo 4,5). O tratamento imunossupressor foi reduzido, e após dois anos de acompanhamento, o paciente apresentava função renal estável com creatinina sérica de 2,5 mg/dL (TFG de 23,4 mL/min/1,73m²). Recomendamos que o vírus BK seja considerado como uma causa de disfunção renal em receptores de transplante cardíaco, com o objetivo de detectar sua replicação a tempo de reduzir a terapia imunossupressora antes que um comprometimento irreversível da função renal possa se manifestar.

Descritores: Poliomavírus; Vírus BK; Nefropatias; Transplante de Órgãos; Transplante de Coração; Imunossupressão.

ABSTRACT

BK virus nephropathy in kidney transplantation is widely recognized as an important cause of graft dysfunction and loss. In the case of transplants of organs other than kidney, BK virus nephropathy in native kidneys has been recognized as a cause of chronic kidney disease, which is related with immunosuppression; however, the diagnosis is usually late because the renal dysfunction is attributed to other causes, such as toxicity by anticalcineurinic drugs, interstitial nephritis due to medications, hemodynamic changes, diabetes, hypertension, etc. We report a case of BK virus nephropathy in a patient who underwent heart transplantation due to peripartum cardiomyopathy. The kidney biopsy reported active chronic tubulointerstitial nephritis associated with late stage polyomavirus nephritis and the blood viral load for BK virus was positive (logarithm 4.5). The immunosuppressive treatment was reduced, and after two years of follow-up, the patient had stable renal function with a serum creatinine of 2.5 mg/dL (GFR of 23.4 mL/min/1.73m²). We recommend that the BK virus be considered as a cause of renal dysfunction in heart transplant recipients, with the aim of detecting its replication in time to reduce immunosuppressive therapy before irreversible compromise of renal function may manifest.

Keywords: Polyomavirus; BK virus; BK Virus Nephropathy; Organ Transplantation; Heart Transplantation; Immunosuppression.

INTRODUÇÃO

Os vírus BK são vírus de DNA de fita dupla^{1,4} circulares que normalmente

causam infecções assintomáticas na população pediátrica, persistindo latentes no epitélio renal e linfócitos



com replicação epissomal mínima^{2,5,6}. Em pacientes imunossuprimidos, este vírus está associado a diferentes complicações, incluindo nefropatia pelo vírus BK, estenose ureteral e cistite hemorrágica^{1,3,7}.

No momento, não se tem conhecimento da rota exata de transmissão, mas acredita-se que o vírus seja geralmente adquirido na infância através do ar⁸. Postula-se que o vírus BK entra no sangue infectando células mononucleares que circulam pelo tecido das amígdalas, permitindo a sua propagação para locais distantes, incluindo rins, baço, tireoide e pâncreas⁵. A infecção latente normalmente compromete o trato geniturinário, onde estabelece uma latência para a vida. A reativação do vírus pode ocorrer em pacientes imunossuprimidos, particularmente em pacientes que recebem terapias imunossupressoras^{6,9}. A nefropatia pelo vírus BK é reconhecida como um problema emergente em receptores de transplante renal; aproximadamente 30-50% dos pacientes com transplante renal apresentam virúria por BK um mês após o transplante renal¹⁰ e 5-10% desenvolvem nefropatia pelo vírus BK, dos quais 50-80% desenvolvem insuficiência do enxerto renal^{9,11}. Os fatores de risco para o desenvolvimento de nefropatia pelo vírus BK incluem idade acima de 50 anos, sexo masculino, tratamento de rejeição, tempos prolongados de isquemia fria, terapia de indução com depleção de linfócitos e o uso de imunossupressores, como tacrolimus/micofenolato¹².

Nos últimos anos, foram relatados casos de nefropatia pelo vírus BK em rins nativos de pacientes submetidos a transplantes de medula óssea, bem como em transplantes de outros órgãos sólidos não-renais, tais como coração, fígado e pulmão.^{10,13}. Apresentamos aqui o caso de um paciente de transplante cardíaco que desenvolveu uma nefropatia pelo vírus BK, com diagnóstico tardio desta complicação resultando em doença renal crônica avançada.

CASO CLÍNICO

Uma mulher de 39 anos com um diagnóstico de cardiomiopatia periparto que recebeu um transplante cardíaco em Outubro de 2014. Ela recebeu indução com Basiliximab e metilprednisolona. Além disso, recebeu um tratamento de manutenção com tacrolimus XL de liberação prolongada, 7 mg diários, everolimus 1mg, duas vezes ao dia, e prednisolona, 5 mg/dia. Ela teve dois episódios de rejeição aguda durante o primeiro ano pós-transplante, e foi controlada por meio de

pulsoterapia com metilprednisolona, obtendo bons resultados. Não havia histórico de doença renal e sua função renal era estável, com creatinina de 0,88 mg/dL e taxa de filtração glomerular (TFG) de 102 mL/min/1,73m² durante o primeiro ano pós-transplante. O acompanhamento foi feito exclusivamente pelo grupo de transplante cardíaco e não foi realizado o monitoramento de rotina de poliomavírus com carga viral BK ou citologia urinária. Em 2016, ela apresentou uma elevação de creatinina sérica de até 1,9 mg/dL, com uma TFG de 32,6 mL/min/1,73m². Naquela época, o nível mínimo de tacrolimus era 7,2 ng/mL e everolimus, 5,2 ng/mL. Suspeitou-se de toxicidade por anticalcineurínicos; assim, reduziu-se o tacrolimus para 4 mg diários e o valor de creatinina retornou próximo ao valor basal (creatinina 1,25 mg/dL, TFG 54,1 mL/min/1,73m²); nenhuma biópsia renal foi realizada. Em março de 2017, a creatinina aumentou para 2,69 mg/dL, com uma TFG de 21,4 mL/min/1,73m², pelo qual ela foi hospitalizada. A paciente declarou que não apresentou nenhum sintoma. Durante exame físico, ela se encontrava em bom estado geral, frequência cardíaca de 80 batimentos por minuto, pressão arterial de 130/90 mmHg, frequência respiratória de 15 por minuto, afebril. Estudos adicionais foram realizados: a ultrassonografia do trato renal apresentou tamanho renal normal, mas com ecogenicidade aumentada; a microscopia urinária e as culturas de urina foram negativas, sem hematúria, piúria ou cilindros; ecocardiograma com função cardíaca adequada; os testes sorológicos para HIV, sífilis, vírus da hepatite B e C foram negativos; nível mínimo de tacrolimus de 5,2 ng/mL, e everolimus de 5,98 ng/mL (Tabela 1). O controle foi iniciado com hidratação intravenosa, e a dose de tacrolimus XL foi reduzida para 2 mg por dia, mas não houve melhora da função renal; planejou-se uma biópsia renal.

A biópsia renal revelou nefrite túbulo-intersticial crônica ativa, associada à nefrite por poliomavírus em estágio avançado (Figura 1). Realizou-se RCP para o vírus BK e o resultado foi positivo em 33800 cópias/mL no sangue (logaritmo 4.5). O tacrolimus foi retirado; os níveis de creatinina estabilizaram entre 2,2 e 2,4 mg/dL, sem elevação adicional nos controles pós-alta. Sua carga viral começou a diminuir até atingir valores indetectáveis. O progresso da paciente está resumido nas Figuras 2 e 3. A paciente não apresentou episódios de rejeição cardíaca aos 3 anos

TABELA 1 RESULTADOS DOS TESTES LABORATORIAIS

Testes de urina	
Densidade	1.005
Proteinúria	Negativo
Glicosúria	Negativo
Leucócitos	0-5
Eritrócitos	0-2
Bactéria	Escasso
Teste para doenças infecciosas	
Bk vírus, carga viral (sangue)	33800 cópias/mL
AgS Hepatite B	Negativo
Anticorpos para hepatite C	Negativo
Anticorpos para o vírus da imunodeficiência humana	Negativo
Testes Imunológicos	
Teste sorológico para sífilis	Negativo
Anticorpos antinucleares (AAN)	Negativo
Anticorpos anti-DNA	Negativo
Complementos C3 e C4	Normal
Exames de Sangue	
Sódio	140 mmol/L
Cloreto	108 mmol/L
Potássio	3,68 mmol/L
Cálcio	8,5 mg/dL
Fósforo	3,3 mg/dL
Lactato desidrogenase	188 U/L
Paratormônio	81 pg/mL
CPK total	126 U/L
Albumina	4 g/dL
Hemoglobina	11,3 g/dL
Hematócrito	26,80%
Leucócitos	4900 mm ³
Plaquetas	168000 mm ³
Neutrófilos	66%
Linfócitos	20%
Ecocardiografia	
Fração de ejeção do ventrículo esquerdo:	60%

AgS: antígeno de superfície

de acompanhamento; a última medida de creatinina foi 2,5 mg/dL, correspondendo a uma TFG de 23,4 mL/min/1,73m².

DISCUSSÃO

A nefropatia por poliomavírus é uma grave infecção oportunista que ocorre em pacientes com transplante renal. Em casos raros, também afeta os rins nativos de receptores de transplante de outros órgãos¹⁴, e pode levar a doença renal crônica terminal dos rins nativos⁸. Nos últimos anos, o relato de infecção pelo vírus BK aumentou em receptores de transplante de coração, pulmão, fígado, pâncreas e rim mais pâncreas⁸. Além disso, há relatos de infecção pelo vírus BK no sistema urinário de receptores de transplante de medula óssea, nos quais o vírus se manifesta principalmente com cistite hemorrágica^{8,15}.

No contexto do transplante cardíaco, a infecção do sistema urinário pelo vírus BK tem sido relatada principalmente durante episódios de rejeição, associada a um aumento de medicamentos imunossupressores. Em alguns estudos, tem sido relatada virúria por BK de até 19% em receptores de transplante cardíaco e viremia de até 5%, mas a nefropatia pelo vírus BK é incomum nesta população. Tem sido sugerido que são necessários danos adicionais aos rins nativos para o desenvolvimento da nefropatia pelo vírus BK^{8,16}. Vigil D *et al.* revisaram a literatura sobre transplantes cardíacos com infecção pelo vírus BK. Foram notificados onze pacientes, nove homens, 81% dos casos associados à rejeição, dos quais 72% tinham doença renal crônica terminal, com uma mortalidade de 27%⁸. No caso relatado aqui, a paciente era receptora de transplante cardíaco, com um episódio anterior de rejeição aguda, portanto, estava fortemente imunossuprimida. Além disso, a mesma apresentou um aumento progressivo da creatinina, inicialmente atribuído à toxicidade por anticalcineurínicos, mas devido à baixa resposta à terapia inicial, foi realizada uma biópsia renal, e solicitada uma carga viral para o vírus BK, que foi positiva. Esses resultados permitiram o diagnóstico de nefropatia pelo vírus BK e, devido ao diagnóstico tardio, a paciente desenvolveu doença renal crônica estágio 4^{12,17,18}.

A detecção de células tubulares ou uroteliais com inclusões de células do vírus BK na urina é uma ferramenta útil para o diagnóstico desta infecção no sistema urinário. Estas células são conhecidas como células Decoy por sua semelhança com células tumorais

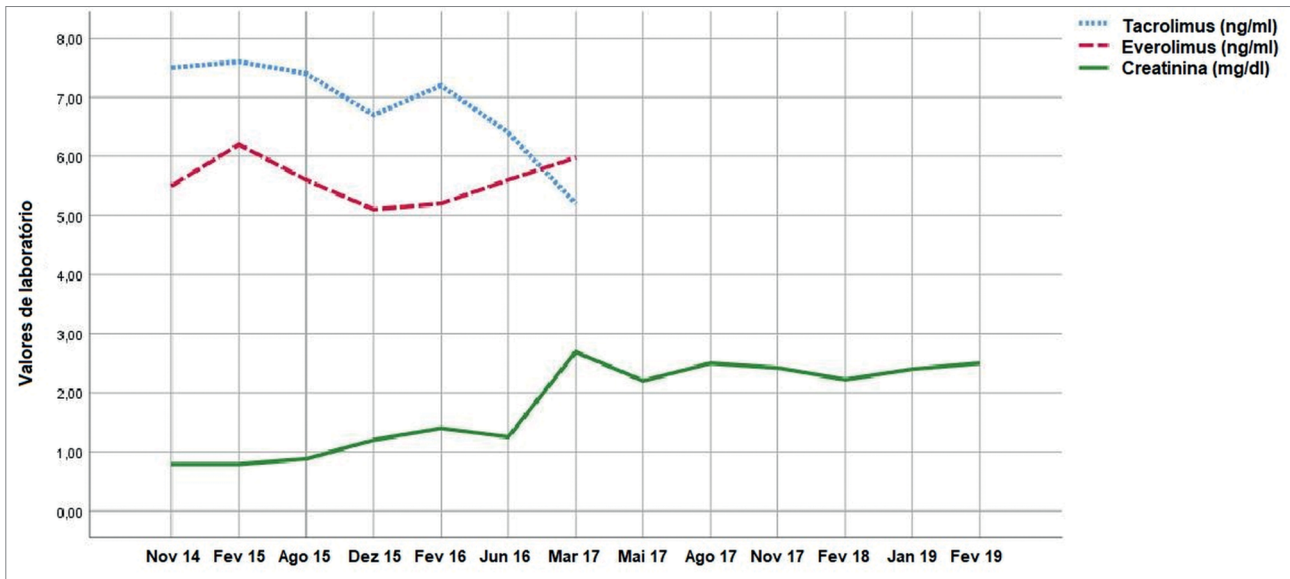


Figura 1. Valores laboratoriais durante o acompanhamento.

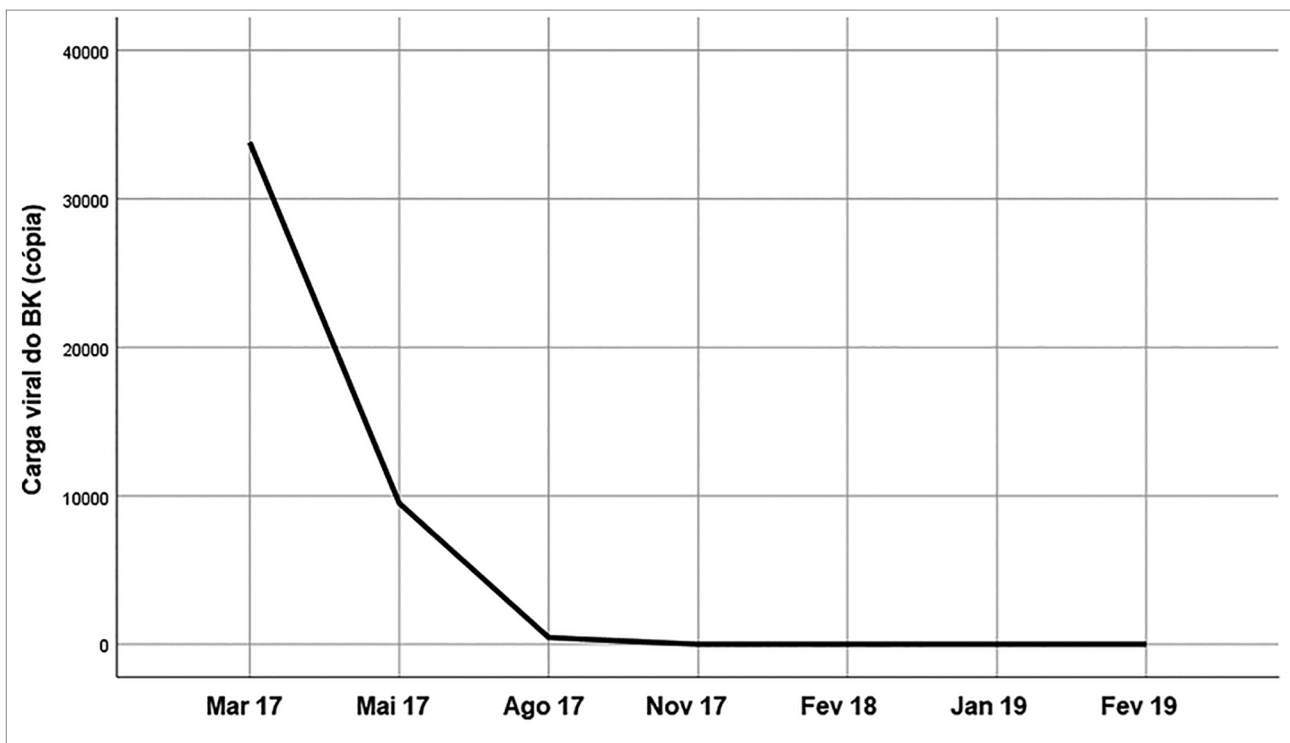


Figura 2. Carga viral BK (número de cópias).

em esfregaços de Papanicolau. As células Decoy têm uma sensibilidade de 25% e uma especificidade de 84%¹², mas este estudo não foi realizado na paciente porque inicialmente este diagnóstico não foi considerado. A microscopia eletrônica em amostras de urina tem uma sensibilidade e especificidade de 100%, mas não está disponível em muitos centros¹². A detecção viral por RCP é uma ferramenta útil,

amplamente disponível e com alta sensibilidade (100%) e especificidade (78%) para diagnóstico (RCP do vírus BK na urina: sensibilidade 100%, especificidade de 78%; RCP do vírus BK no sangue: sensibilidade de 100% e especificidade de 88%). É também um parâmetro prognóstico útil, pois altos níveis de virúria ou viremia se correlacionam com a presença da nefropatia pelo vírus BK¹².

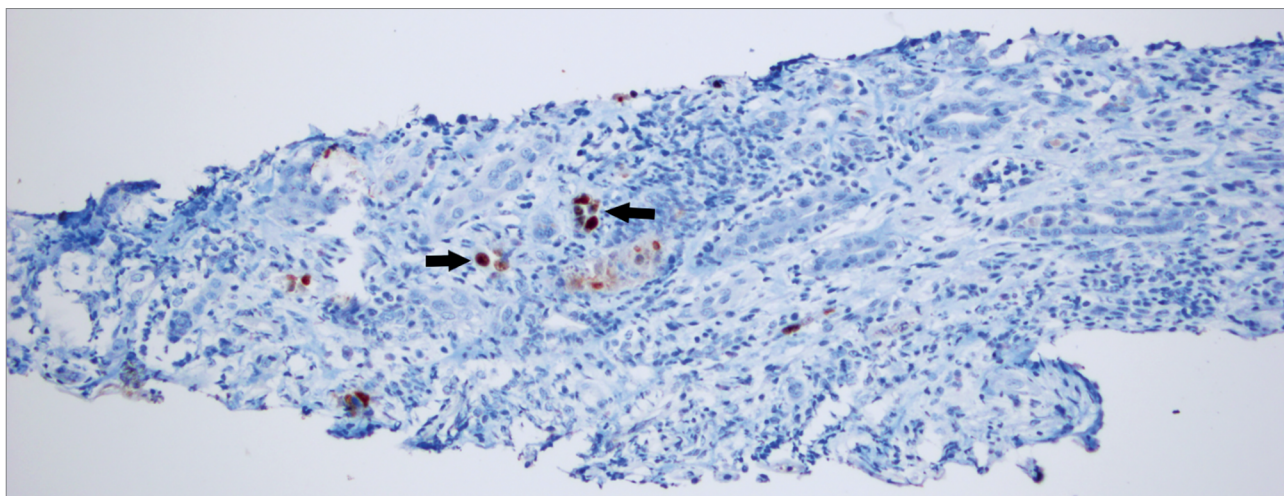


Figura 3. Relatório de biópsia renal: nefrite túbulo-intersticial crônica ativa, com imuno-histoquímica positiva para SV40, consistente com nefrite por poliomavírus estágio C (setas). Imagem gentilmente cedida pelo Departamento de Patologia, Fundación Santa Fe de Bogotá, Colômbia.

A biópsia renal é considerada o padrão “ouro” de diagnóstico. É normalmente indicada quando a viremia é superior a 10.000 cópias/mL, com ou sem elevação de creatinina, e com disfunção renal sem causa reconhecível¹². Além disso, deve ser realizada imuno-histoquímica para o antígeno T do SV40, que, quando positiva, permite detectar com alta precisão a infecção viral. Entretanto, deve-se levar em conta que às vezes a infecção é focal, portanto uma biópsia renal insuficiente pode não detectar a infecção.^{8,18-20} A classificação original de Banff reconhece três padrões histológicos: um primeiro estágio inicial sem necrose de células tubulares (estágio A); um segundo estágio de nefropatia ativa com necrose de células tubulares (estágio B); e um terceiro estágio final caracterizado por fibrose avançada (estágio C)²¹. Esta classificação está correlacionada com o risco de progressão da DRC, pois o estágio A é um estágio inicial sem fibrose e completamente reversível, enquanto o estágio C é geralmente irreversível, como no caso desta paciente.

Atualmente, não existe uma terapia padrão para a nefropatia pelo vírus BK⁸. Certos medicamentos têm demonstrado propriedades antivirais *in vitro* (quinolonas, leflunomida, cidofovir, estatinas), mas ainda não mostraram resultados significativos em estudos clínicos¹². A imunoglobulina intravenosa, combinada com a redução da terapia imunossupressora, pode ter algum efeito benéfico inicial na eliminação da viremia, mas é seguida por um aumento da viremia e da nefropatia pelo vírus BK²². Em nossa paciente, a imunoglobulina não foi prescrita, pois o uso de imunoglobulina na nefropatia pelo vírus BK não é atualmente aprovado na Colômbia.

A abordagem terapêutica atual para a infecção pelo vírus BK consiste na redução da imunossupressão ou substituição dos diferentes grupos farmacológicos imunossupressores. Uma vez que a eficácia dos tratamentos de nefropatia pelo vírus BK é limitada, recomenda-se a realização de testes periódicos de triagem no período após o transplante ou durante a terapia de rejeição a fim de prevenir esta infecção. No transplante renal, a medição da carga viral do vírus BK no soro é recomendada mensalmente de um a doze meses, e depois a cada três meses¹⁹. Em outros tipos de transplantes, a frequência de triagem ainda não foi estabelecida. No entanto, a triagem sistemática de viremia e virúria por BK no acompanhamento pós-transplante, especialmente em pacientes com alto risco para esta infecção, pode permitir a detecção oportuna do vírus e uma modificação precoce do esquema imunossupressor para evitar danos renais crônicos^{12,17,23}. No caso aqui relatado, o tratamento tinha como objetivo diminuir a imunossupressão suspendendo o agente anticalcineurínico, o que permitiu controlar a infecção sem rejeição. O paciente já estava recebendo um inibidor da proteína alvo da rapamicina em mamíferos (MTOR) (everolimus), que foi mantido para evitar rejeição e pelo fato de este medicamento ter sido atribuído com propriedades antivirais, embora no caso da infecção pelo vírus BK, sua eficácia seja controversa¹⁸.

Em resumo, a nefropatia pelo vírus BK em pacientes transplantados que não sejam receptores de transplante renal é uma entidade silenciosa que pode levar à doença renal crônica com morbidade e mortalidade aumentadas. Portanto, propomos

considerar a infecção pelo vírus BK como uma causa de disfunção renal em receptores de transplante cardíaco, com o objetivo de detectar sua replicação a tempo de reduzir a terapia imunossupressora antes que o comprometimento irreversível da função renal possa se manifestar.

CONTRIBUIÇÃO DOS AUTORES

Declaramos que todos os autores contribuíram para o conteúdo intelectual deste manuscrito e para a análise dos dados, bem como leram e aprovaram a versão final do artigo.

CONFLITO DE INTERESSE

Os autores declaram não haver conflito de interesses.

REFERÊNCIAS

- Ambalathingal GR, Francis RS, Smyth MJ, Smith C, Khanna R. BK polyomavirus: clinical aspects, immune regulation, and emerging therapies. *Clin Microbiol Rev.* 2017;30(2):503-28.
- Gardner SD, Field AM, Coleman DV, Hulme B. New human papovavirus (B.K.) isolated from urine after renal transplantation. *Lancet.* 1971 Jun;1(7712):1253-7.
- Ahsan N, Shah KV. Polyomaviruses and human diseases. *Adv Exp Med Biol.* 2006;577:1-18.
- Chong S, Antoni M, MacDonald A, Reeves M, Harber M, Magee CN. BK virus: current understanding of pathogenicity and clinical disease in transplantation. *Rev Med Virol.* 2019 Jul;29(4):e2044.
- Parasuraman R, Yee J, Karthikeyan V, del Busto R. Infectious complications in renal transplant recipients. *Adv Chronic Kidney Dis.* 2006 Jul;13(3):280-94.
- Helle F, Brochot E, Handala L, Martin E, Castelain S, Francois C, et al. Biology of the BKPyV: an update. *Viruses.* 2017 Nov;9(11):327.
- Lee W, Langhoff E. Polyomavirus in human cancer development. *Adv Exp Med Biol.* 2006;577:310-8.
- Vigil D, Konstantinov NK, Barry M, Harford AM, Servilla KS, Kim YH, et al. BK nephropathy in the native kidneys of patients with organ transplants: clinical spectrum of BK infection. *World J Transplant.* 2016 Sep;6(3):472-504.
- Nickeleit V, Mihatsch MJ. Polyomavirus nephropathy in native kidneys and renal allografts: an update on an escalating threat. *Transpl Int.* 2006 Dec;19(12):960-73.
- Limaye AP, Smith KD, Cook L, Groom DA, Hunt NC, Jerome KR, et al. Polyomavirus nephropathy in native kidneys of non-renal transplant recipients. *Am J Transplant.* 2005 Mar;5(3):614-20.
- Saundh BK, Tibble S, Baker R, Sasnauskas K, Harris M, Hale A. Different patterns of BK and JC polyomavirus reactivation following renal transplantation. *J Clin Pathol.* 2010 Aug;63(8):714-8.
- Sawinski D, Goral S. BK virus infection: an update on diagnosis and treatment. *Nephrol Dial Transplant.* 2015 Feb;30(2):209-17.
- Kotla SK, Kadambi PV, Hendricks AR, Rojas R. BK polyomavirus-pathogen, paradigm and puzzle. *Nephrol Dial Transplant.* 2019 Dec;34(12):2273.
- Park S, Kim YW, Lee YJ, Park KM, Park JH, Kim BM, et al. Polyomavirus nephropathy in native kidneys of an immunocompetent individual. *Am J Case Rep.* 2017;18:498-501.
- Aksenova M, Tsetlina V, Gutovskaya E, Mitrofanova A, Balashov D, Maschan A. BK virus nephropathy in a pediatric patient after hematopoietic stem cell transplantation. *Pediatr Transplant.* 2015 Feb;19(1):E29-32.
- Pendse SS, Vadivel N, Ramos E, Mudge GH, Von Visger T, Fang JC, et al. BK viral reactivation in cardiac transplant patients: evidence for a double-hit hypothesis. *J Heart Lung Transplant.* 2006 Jul;25(7):814-9.
- Barten MJ, Zuckermann A. BK virus: a cause for concern in thoracic transplantation? *Ann Transplant.* 2018;23:310-21.
- Viswesh V, Yost SE, Kaplan B. The prevalence and implications of BK virus replication in non-renal solid organ transplant recipients: a systematic review. *Transplant Rev (Orlando).* 2015 Jul;29(3):175-80.
- Jamboti JS. BK virus nephropathy in renal transplant recipients. *Nephrology.* 2016 Aug;21(8):647-54.
- Rodriguez-Benot A, Suarez-Fernández ML, Fernández-Tagarro E, Cañas L, Calvo-Romero N, Amenábar JJ, et al. Nefropatía por poliomavirus BK. Diagnóstico y tratamiento. *Nefrología.* 2018 Oct;9(Suppl 2):S50-S66.
- Hara S. Banff 2013 update: pearls and pitfalls in transplant renal pathology. *Nephrology.* 2015 Jul;20(Suppl 2):2-8.
- Vu D, Shah T, Ansari J, Naraghi R, Min D. Efficacy of intravenous immunoglobulin in the treatment of persistent BK viremia and BK virus nephropathy in renal transplant recipients. *Transplant Proc.* 2015 Mar;47(2):394-8.
- Yoon SH, Cho JH, Jung HY, Choi JY, Park SH, Kim YL, et al. Clinical impact of BK virus surveillance on outcomes in kidney transplant recipients. *Transplant Proc.* 2015 Apr;47(3):660-5.