

MORFOLOGIA E DESENVOLVIMENTO DO NÚCLEO VITELÍNICO DO LAMBARI
ASTYANAX BIMACULATUS (LINNAEUS, 1758)
(OSTEICHTHYES, CHARACIDAE)

Silvia Dantas Cangussu-Mariani¹

Elizete Rizzo¹

Nilo Bazzoli¹

ABSTRACT

A morphological study of the yolk nucleus in previtellogenic oocytes from A. bimaculatus has been carried out. Six phases of development were described from its formation closed to the oocyte nucleus to its dispersion in the periferic ooplasm. Histochemical techniques indicate proteins, lipids and RNA in the yolk nucleus of A. bimaculatus, but there are no carbohydrate in this structure. The origin and functional activity of the teleost yolk nucleus are discussed.

INTRODUÇÃO

O núcleo vitelínico é um complexo justanuclear de organelas que circunda o centróssoma de ovócitos de vertebrados e invertebrados (GURAYA, 1979 revisão). Descrito pela primeira vez por Balbiani, ele recebe também outras denominações tais como: corpo de Balbiani, núcleo vitelínico de Balbiani, nuage, substância palial ou corpos semelhantes a nucléolos. Em teleósteos, o núcleo vitelínico ocorre no citoplasma dos ovócitos pré-vitelogênicos mas vários estudos indicam sua formação a partir de material nuclear (DROLLER & ROTH, 1966; BEAMS & KESSEL, 1973; AZEVEDO, 1984). Estudos ultra-estruturais mostram que o corpo de Balbiani é constituído de agregados de ribonucleoproteínas associadas a uma população heterogênea de organelas citoplasmáticas tais como: mitocôndrias, retículo endoplasmático, elementos do Golgi e corpos multivesiculares (SELMAN & WALLACE, 1989 revisão). Além destas organelas, foram também observadas, em algumas espécies de peixes, lamelas anuladas as quais tem estrutura semelhante à do envoltório nuclear, apresentando inclusive poros (CRUZ-LANDIM & CRUZ-HOFLING, 1979; GURAYA, 1979 revisão). As funções do núcleo vitelínico ainda não estão esclarecidas mas existem evidências de seu envolvimento na vitelogênese (GURAYA, 1979 revisão).

Considerando que não existem estudos pormenorizados sobre o núcleo vitelínico em peixes teleósteos brasileiros, o presente trabalho tem como objetivo estudar esta estrutura nos ovócitos do lambari-do-rabo-amarelo, *Astyanax bimaculatus* (Linnaeus, 1758) com a finalidade de descrever sua morfologia ao microscópio óptico, estabelecer as fases de seu desenvolvimento e determinar sua composição química.

MATERIAL E MÉTODOS

Foram utilizadas onze fêmeas de *A. bimaculatus* em diferentes fases de maturação gonádica. Os peixes foram capturados no período de 1987/88, no rio Paranaíba, MG, no trecho a ser inundado pela futura Usina Hidroelétrica de Bocaina. Para os estudos histológicos, fragmentos de ovários foram fixados em líquido de Bouin durante quatro horas, incluídos em parafina ou paraplast e cortados com 4 a 7 μm de espessura. Os cortes foram corados pelas técnicas de hematoxilina-eosina, tricrômico de Gomory e tricrômico de Mallory. Alguns fragmentos de ovários foram fixados em formol a 10%, cortados em criostato com 10 a 12 μm de espessura para histoquímica de lípidos. A análise do conteúdo do núcleo vitelínico foi feita através das seguintes técnicas histoquímicas, conforme descritas por PEARSE (1985): para detecção de carboidratos: ácido periódico-Schiff (PAS), alcian blue 8 GX-Sigma em pH 2,5 e em pH 0,5; para detecção de proteínas com radical NH_2 : ninhidrina-Schiff, para detecção de lípidos: Sudan black B e para detecção de RNA: methyl green-pyronin.

RESULTADOS

O desenvolvimento ovocitário de *A. bimaculatus* foi dividido em 4 estádios de acordo com a classificação de BAZZOLI & RIZZO (1990): O_1 = ovócito jovem; O_2 = ovócito pré-vitelogênico; O_3 = ovócito com vesículas corticais e O_4 = ovócito com glóbulos de vitelo. O núcleo vitelínico apresenta-se como estrutura basófila, de morfologia variável, e é característico dos ovócitos 2, pré-vitelogênicos. Seu desenvolvimento foi dividido em 6 fases (Figs. 1 a 6) baseando-se nas modificações morfológicas observadas desde o seu aparecimento na região justanuclear até sua dispersão no ooplasma periférico, quando surgem as vesículas corticais:

Fase 1: o núcleo vitelínico apresenta-se como pequena estrutura esférica, densa, fortemente basófila, circundada por halo claro e em continuidade com o núcleo do ovócito. Nesta fase, o citoplasma do ovócito, também basófilo, apresenta-se finamente granular, seu núcleo é relativamente grande, vesiculoso, central e com nucléolos acolados à face interna do envoltório nuclear (Fig. 7).

Fase 2: o núcleo vitelínico perde a continuidade com o núcleo do ovócito e gradativamente afasta-se em direção ao citoplasma periférico. O halo claro persiste e uma área central acidófila pode ser observada no núcleo vitelínico da maioria dos ovócitos.

Fase 3: nesta fase, o halo claro é preenchido por material finamente granular. Deste modo, o núcleo vitelínico apresenta duas regiões distintas: região interna densa e região externa finamente granular (Fig. 8).

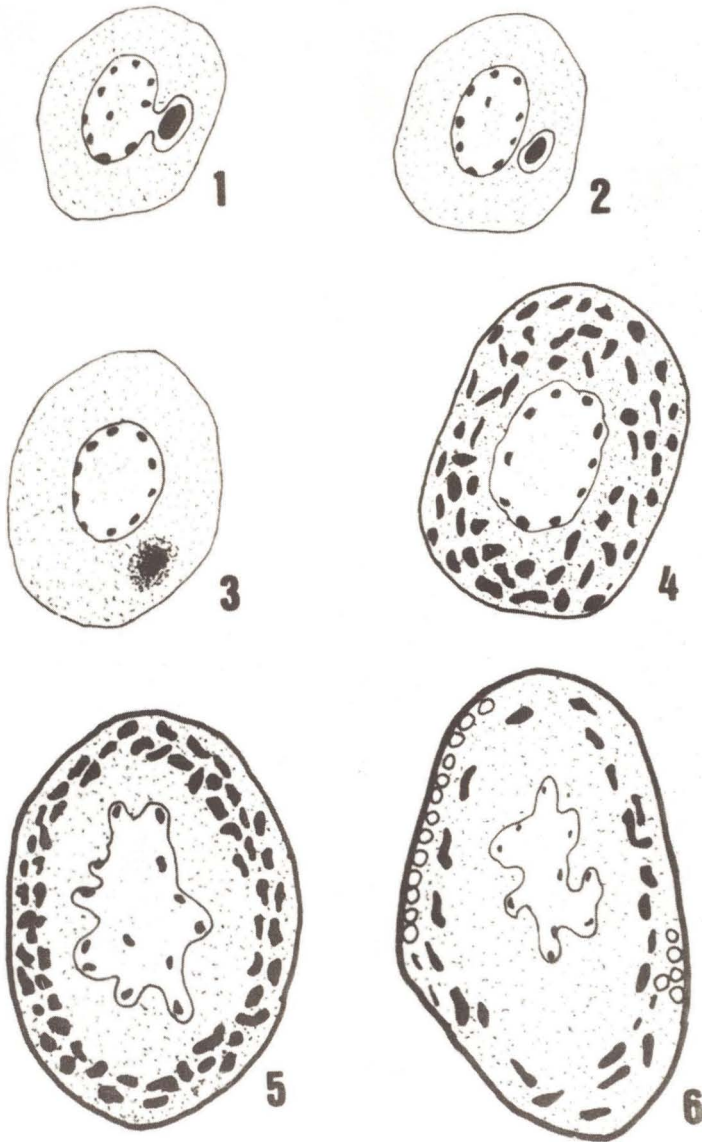
Fase 4: o ovócito apresenta-se mais desenvolvido, o núcleo vitelínico desorganiza-se originando granulações grosseiras, fortemente basófilas, que ocupam quase todo ooplasma.

Fase 5: o conteúdo do núcleo vitelínico ocupa posição periférica no ooplasma, formando um colar contínuo de grânulos basófilos (Fig. 9). O ovócito apresenta-se maior que nas fases anteriores, seu núcleo é central, de contorno irregular, e com nucléolos ainda provocando protusões no envoltório nuclear.

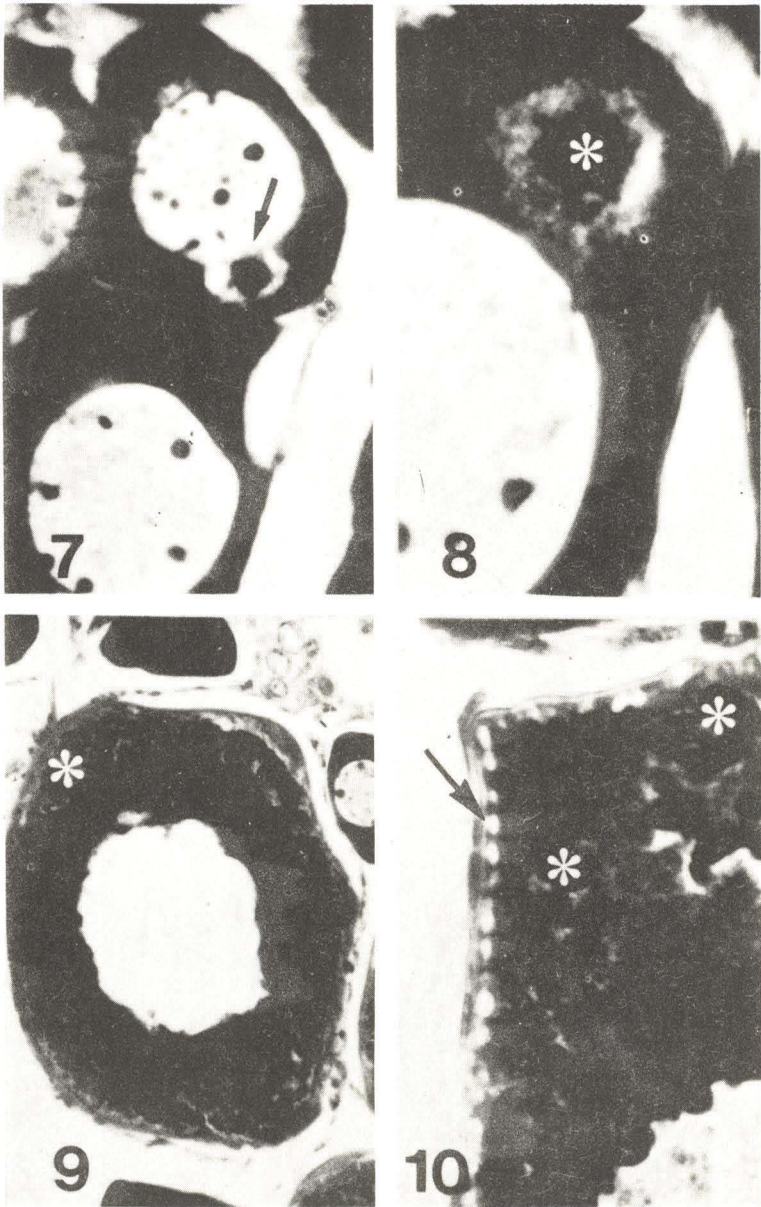
Fase 6: o conteúdo do núcleo vitelínico, formado pelo colar de grânulos basófilos periféricos, dispersa-se gradativamente no ooplasma à medida que surgem as vesículas corticais (Fig. 10).

No núcleo vitelínico de *A. bimaculatus* detectou-se a presença de proteínas, li-

pides e RNA devido à reação positiva às técnicas de ninhidrina-Schiff, Sudan black B e methyl greenpyronin, respectivamente. Nenhum componente carboidrato foi detectado devido à negatividade às técnicas do PAS, alcian blue em pH 2,5 e em pH 0,5.



Figs. 1 a 6 – Desenho esquemático das 6 fases de desenvolvimento do núcleo vitelínico em ovócitos pré-vitelogênicos de *A. bimaculatus*.



Figs. 7 a 10 – Morfologia do núcleo vitelínico durante seu desenvolvimento em ovócitos pré-vitelogênicos de *A. bimaculatus*. 7 – conexão do núcleo vitelínico com o núcleo do ovócito na fase 1. HE. 736X. 8 – o núcleo vitelínico na fase 3 é constituído de 2 regiões distintas: região central densa(*) rodeada por material finamente granular. HE. 1090X. 9 – o material do núcleo vitelínico forma um colar periférico de grânulos grosseiros na fase 5 (*). HE. 370X. 10 – na fase 6, o material do núcleo vitelínico dispersa-se no ooplasma quando aparecem pequenas vesículas corticais (seta). T. Gomory. 990X.

DISCUSSÃO

A maioria dos autores registrou a presença do núcleo vitelínico nos ovócitos prévitelogenéticos de teleósteos (SHAHI et al., 1979; SAHAI & BANNATWALA, 1989; SELMAN & WALLACE, 1989 revisão; BAZZOLI & RIZZO, 1990), coincidindo com nossas observações no lambari-do-rabo-amarelo, onde esta estrutura apresenta-se fortemente basófila e com um centro acidófilo conforme também descrito por BEAMS & KESSEL (1973) e MAYER et al. (1988). Após revisão da literatura, GURAYA (1979) também relatou que, na maioria das espécies de teleósteos, o núcleo vitelínico é basófilo entretanto, SHAHI et al. (1979) descreveram núcleo vitelínico acidófilo em *Channa punctatus*.

A presença de halo claro bem definido circundando o núcleo vitelínico de *A. bimaculatum*, coincide com as observações ao microscópio óptico de CHAUDHRY (1952), NAYYAR (1964), SHAHI et al. (1979). Segundo CHAUDHRY (1952) e NAYYAR (1964), este halo claro deve-se à retração do material provocada pela ação dos fixadores ou pela ação da parafina. No entanto, existe também a possibilidade desta região ser artefato de técnica resultante de extração de material durante o processamento histológico. No presente trabalho, o halo claro foi observado somente nas fases iniciais de desenvolvimento do núcleo vitelínico. Na fase 3, esta região é preenchida por material finamente granular que parece ser proveniente da dispersão do material da região densa central.

A literatura mostrou que existem variações no desenvolvimento do núcleo vitelínico de teleósteos. Em algumas espécies, ele origina-se próximo ao núcleo do ovócito e migra para o citoplasma periférico onde forma um colar de grânulos grosseiros antes de seu desaparecimento. Em outras espécies, não se observa a formação do referido colar, o núcleo vitelínico simplesmente migra para a periferia e seu conteúdo dispersa-se no citoplasma. Em *A. bimaculatus*, durante o desenvolvimento do núcleo vitelínico, forma-se o típico colar periférico de grânulos basófilos, semelhante àquele descrito por CHAUDHRY (1952), BEAMS & KESSEL (1973), BEGOVAC & WALLACE (1988), MAYER et al. (1988).

Reações histoquímicas indicaram a presença de proteínas e lípidos no núcleo vitelínico do lambari-do-rabo-amarelo coincidindo com as observações de GURAYA (1963), NAYYAR (1964), THOMAS & SATHYANESAN (1985) e ausência de carboidratos conforme os relatos de THOMAS & SATHYANESAN (1985), CUSSAC & MAGGESE (1986), MATKOVIC & PISANQ (1989). Entretanto, ao contrário, NAYYAR (1964) constatou reação PAS-positiva nesta estrutura. Além destes componentes, o núcleo vitelínico de *A. bimaculatus* contém também RNA conforme também relatado por GURAYA (1963), NAYYAR (1964), BEAMS & KESSEL (1973), AZEVEDO (1984).

Na presente investigação, observou-se continuidade entre o núcleo vitelínico recém-formado e o núcleo do ovócito. Este fato, associado à existência de nucléolos periféricos acolados à face interna do envoltório nuclear e à presença de RNA no núcleo vitelínico, sugere possível origem nucleolar para esta estrutura. Nossas suposições são reforçadas pelos relatos de DROLLER & ROTH (1966) e BEAMS & KESSEL (1973) que constataram, através de estudos ao microscópio eletrônico, material semelhante aos nucléolos no citoplasma. Estudos radioautográficos de AZEVEDO (1984) também indicam que, durante a ovogênese, há transporte contínuo de RNA e proteínas do nucléolo para o citoplasma e estas substâncias condensam-se na região perinuclear para for-

mar o núcleo vitelínico ou corpos semelhantes a nucléolos. Além disso, passagem de material nucleolar para o citoplasma foi relatada, em várias espécies de peixes, por CRUZ-LANDIM & CRUZ-HOFLING (1979) que relacionaram este material com o plasma germinativo. GURAYA (1963) e NAYYAR (1964) não observaram o fenômeno de extrusão nucleolar e por isso negam a origem nuclear para o núcleo vitelínico.

Apesar da ocorrência do núcleo vitelínico ser bem documentada, seu significado funcional não está totalmente esclarecido. Sua participação na vitelogênese foi admitida por GURAYA (1963), NAYYAR (1964), SHAHI et al. (1979) e SAHAI & BAN-NATWALA (1989) que associaram esta função com sua migração centrífuga e seu desaparecimento ao iniciar o processo de vitelogênese, o que foi também observado em *A. bimaculatus* no presente estudo. GURAYA (1979, revisão) reforça esta idéia e sugere que o núcleo vitelínico está envolvido na formação, multiplicação e acumulação de organelas necessárias à vitelogênese. De fato, estudos ao microscópio eletrônico mostraram que o núcleo vitelínico contém as organelas envolvidas na síntese de vitelo (SELMAN & WALLACE, 1989 revisão). No mesmo sentido, BEGOVAC & WALLACE (1988) acompanharam o desenvolvimento do núcleo vitelínico "in vitro" utilizando ovócitos corados vitalmente com rodamina 123 e acridina-orange, que indicam a presença de mitocôndrias e elementos lisosomais (corpos multivesiculares), respectivamente. Segundo estes autores, os corpos multivesiculares representam um compartimento precursor para a formação dos glóbulos de vitelo, devido ao fato de estarem envolvidos na degradação intracelular da vitelogenina. Adicionalmente, a sugestão de AZEVEDO (1984) que o núcleo vitelínico contém substâncias necessárias à maturação ribossomal pode também ser uma indicação de que esta complexa estrutura participa indiretamente da formação do vitelo protéico.

AGRADECIMENTOS

Ao PRPq/UFMG pelo auxílio financeiro e à bióloga Nádia M. Faria de Castro pela coleta do material.

REFERÊNCIAS BIBLIOGRÁFICAS

- AZEVEDO, C., 1984. Development and ultrastructural autoradiographic studies of nucleolus-like bodies (nuages) in oocytes of a viviparous teleost (*Xiphophorus helleri*). *Cell Tissue Res.*, 238: 121-128.
- BAZZOLI, N. & RIZZO, E., 1990. A comparative cytological and cytochemical study of the oogenesis in ten Brazilian teleost fish species. *Eur. Arch. Biol. (Bruxelles)*, 101 (in press).
- BEAMS, H.W. & KESSEL, R.G., 1973. Oocyte structure and early vitellogenesis in the trout, *Salmo gairdneri*. *Am. J. Anat.*, 135: 105-122.
- BEGOVAC, P.C. & WALLACE, R.A., 1988. Stages of oocyte development in the pipefish, *Syngnathus scovellii*. *J. Morph.*, 197: 353-369.
- CHAUDHRY, H.S., 1952. The yolk-nucleus of Balbiani in teleostean fishes. *Z. Zellforsch.*, 37: 455-466.
- CUSSAC, V.E. & MAGGESE, M.C., 1986. Oogenesis in *Rhamdia sapo* (Pisces, Pimelodidae). Stages of the oocyte, eggs envelopes and effects of the human chorionic gonadotropin. *Rev. Brasil. Biol.*, 46 (1): 139-147.
- CRUZ-LANDIM, C. & CRUZ-HOFLING, M.A., 1979. Comportamento dos nucléolos e mitocôndrios durante a ovogênese de peixes teleósteos de água doce. *Acta amazônica* 9 (4): 723-728.
- DROLLER, M.J. & ROTH, T.F. 1966. An electron microscope study of yolk formation during oogenesis in *Lebistes reticulatus* Guppyi. *J. Cell Biol.* 28: 209-232.
- GURAYA, S.S., 1963. Histochemical studies on the yolk-nucleus in fish oogenesis. *Z. Zellforsch.*, 60: 659-666.

- GURAYA, S.S., 1979. Recent advances in the morphology, cytochemistry and function of Balbiani's vitelline body in animal oocytes. *Int. Rev. Cytol.*, 59: 249-321.
- MATKOVIC, M. & PISANÓ, A., 1989. Oogenesis and ovulation in normal conditions or induced by homologous hypophysis in *Hoplias m. malabaricus* (Pisces, Erythrinidae). *Rev. Brasil. Biol.*, 49 (1): 203-212.
- MAYER, I.; SHACKLEY, S.E.; RYLAND, J.S., 1988. Aspects of the reproductive biology of the bass, *Dicentrarchus labrax*. LI - An histological and histochemical study of oocyte development. *J. Fish Biol.*, 33: 609-622.
- NAYYAR, R.P., 1964. The yolk nucleus of fish oocytes. *Quart. J. Micr. Sci.*, 105 (3): 353-358.
- PEARSE, A.G.E., 1985. *Histochemistry theoretical and applied*. Vol. 2, 4 th. ed. Churchill Livingstone, Edinburgh, London, Melbourne and New York, 1055 p.
- SAHAI, S. & BANNATWALA, R.C., 1989. The yolk nucleus in the freshwater teleost *Garra gotyla gotyla* (gray). *Folia Morphologica*, 37 (1): 1-3.
- SELMAN, K. & WALLACE, R.A., 1989. Review - Cellular aspects of oocyte growth in teleosts. *Zool. Sci.*, 6: 211-231.
- SHAHI, R.N.P.; MISHRA, A.P. & SINGH, B.R., 1979. Studies on the formation of compound yolk in the developing oocytes of an air-breathing fish *Channa punctatus* (Bloch). *Cytologia*, 44: 397-408.
- THOMAS, P.C. & SATHYANESAN, A.G., 1985. Structure of the yolk nucleus in the previtellogenic oocytes of the teleost *Amphipnous cuchia* (Ham.). *Mikroskopie (Wien)*, 42: 281-286.