

Tumor Carcinóide Retal Polipóide – Relato de Caso

Polypoid Retal Carcinoid Tumor - Case Report

HERNÁN AUGUSTO CENTURIÓN SOBRAL; ENZO MARTINS TAGLIETTI; ELISÂNGELA PLAZAS MONTEIRO; MARÍLIA RESENDE VON SONNLEITHNER GAMA; FLÁVIA BALSAMO; GALDINO JOSÉ SITÔNIO FORMIGA¹

¹ Médicos do Serviço de Coloproctologia do Hospital Heliópolis - São Paulo - SP - Brasil.

SOBRAL HAC, TAGLIETTI EM, MONTEIRO EP, GAMA MRVS, BALSAMO F, FORMIGA GJS. Tumor Carcinóide Retal Polipóide – Relato de Caso. *Rev bras Coloproct*, 2006;26(3): 328-330.

RESUMO: Os tumores carcinóides são neoplasias derivadas das glândulas de Lieberkühn que acometem o trato gastrointestinal, mais comumente o apêndice cecal. A apresentação retal é pouco freqüente, sobretudo na forma polipóide, e o tratamento depende, fundamentalmente, das suas dimensões, da presença de metástases e da profundidade da invasão parietal. É relatado o caso de um paciente de 43 anos que apresentava prurido anal há 18 meses. O exame proctológico evidenciou pólipó sésil de cerca de 0,5 cm de diâmetro a sete cm da margem anal, que foi excisado endoscopicamente. A imunohistoquímica confirmou o diagnóstico de tumor carcinóide. O paciente foi submetido à ressecção endoanal da área de escara da polipectomia como complementação terapêutica.

Descritores: Tumor, pólipó, carcinóide, reto.

O tumor carcinóide deriva das células de Lieberkühn¹. Foi descrito pela primeira vez por Lubarsch em 1888^{1,2} e sua terminologia foi introduzida por Oberndorfer em 1907^{3,4}, ao descrever um tipo de neoplasia que se assemelhava ao adenocarcinoma, porém de evolução benigna. O trato gastrintestinal é a sede destes tumores em 73,7% dos casos³, sendo a localização retal pouco freqüente, especialmente na forma polipóide^{1,2}.

RELATO DO CASO

J.B, masculino, 43 anos, pardo, há 18 meses com prurido anal. O exame proctológico evidenciou lesão polipóide de 0,5 cm de diâmetro a sete centímetros da borda anal em parede anterior. A colonoscopia foi normal, sendo realizada, no mesmo ato, a polipectomia endoscópica (figura 1). O diagnóstico histo-patológico e imunohistoquímico, com citoqueratina 8 e 18 e cromogranina A, foi de

tumor carcinóide bem diferenciado (figuras 2 e 3). Foi realizado estadiamento clínico com radiografia de tórax e TC de abdome e pelve que foram normais.

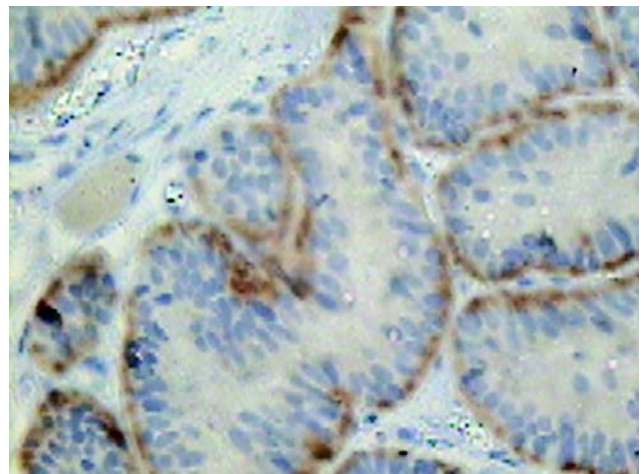


Figura 1 – Visão endoscópica do pólipó retal.

Trabalho realizado no Serviço de Coloproctologia do Hospital Heliópolis, São Paulo, SP - Brasil.

Recebido em 26/07/2005

Aceito para publicação em 23/08/2005

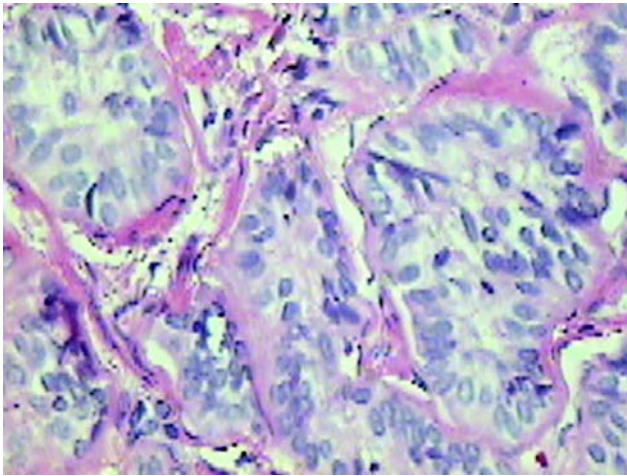


Figura 2 – Coloração HE (40 x).

Como complementação terapêutica, foi realizada ressecção endoanal da área de escara da polipectomia prévia, com exame histo-patológico demonstrando ausência de lesão residual.

O paciente encontra-se em acompanhamento ambulatorial há 4 meses sem indícios de recidiva.

DISCUSSÃO

A incidência de tumor carcinóide retal é de cerca de 0,04% dos exames proctológicos, representando 1,3% de todos os tumores retais^{1,2}. A localização retal do tumor carcinóide é a terceira mais comum no trato gastrointestinal, geralmente localizando-se de 4 a 13 cm da linha pectínea^{1,2}.

Há discreta predominância no sexo masculino, sobretudo entre a quinta e sétima décadas de vida¹⁻³. Na metade dos casos o diagnóstico é um achado do exame proctológico; no entanto, podem ocorrer dor local, prurido anal, puxo, tenesmo e sangramento, a depender da localização, tamanho ou presença de ulceração da lesão^{1-3,5}.

As formas mais comuns de apresentação são ulceração ou nódulo submucoso de aspecto mamelonado; no entanto, podem surgir como simples

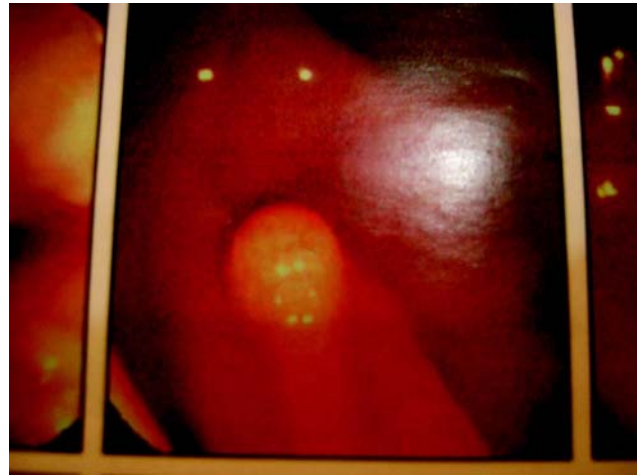

Figura 3 – Estudo imunohistoquímico cromogranina (40 x).

pólipos ou tumorações indistinguíveis de adenocarcinoma¹. Existe neoplasia sincrônica entre 7 e 32% dos pacientes e multicentricidade, variando de 0 a 3%². Já as metástases ocorrem em cerca de 3% dos casos de tumores menores que 1 cm, 11% naqueles entre 1 e 2 cm e 74% nos maiores que 2 cm. A síndrome carcinóide (*rash* cutâneo, diarreia, hepatomegalia, lesões cardíacas e asma) é rara em se tratando de tumores retais^{1,2,4,5}.

O tratamento é baseado no tamanho da lesão, na presença de invasão da muscular própria ou de doença disseminada¹⁻⁸. Para lesões com menos de 1 cm, a excisão endoanal é o tratamento mais adequado, já que a polipectomia endoscópica apresenta uma alta frequência de recidiva quando não se utiliza a ultrassonografia endoscópica no estadiamento prévio da lesão⁶⁻⁸. Naqueles maiores que 2 cm, as ressecções retais estão indicadas e as lesões entre 1 e 2 cm devem ser tratadas de acordo com a presença ou não de invasão da muscular própria^{1-3,6-8}.

A sobrevida em 5 anos é de 81 a 92% nos doentes sem doença metastática, de 44 a 47% naqueles com comprometimento linfonodal e de 7 a 18% nos doentes com metástase à distância^{2,3}.

ABSTRACT: Carcinoid tumors are neoplasms that arise from the Lieberkühn glands of the gastrointestinal tract, most frequently the cecal appendix. The rectal presentation is rare, especially the polypoid one. The treatment depends on its dimensions, presence of metastatic disease and parietal invasion. This article presents a case of a patient of 43 years old with anal pruritus for the last 18 months. Proctologic examination showed a sessile polyp with 0,5 cm of diameter at 7 cm from anal verge, endoscopically excised. The hystopathological study diagnosed a carcinoid tumor by imunohistochemical study. The patient was submitted to an endoanal excision of the scar as a complementation to treatment. The specimen did not demonstrate any residual lesions.

Key words: Tumor, polyp, carcinoid, rectum.

REFERÊNCIAS

1. Medeiros RR, Pires AMP, Leonardi LS, Mantovani M. Carcinóide do Reto. Rev Col Bras Cir 1981; 8(3): 137-9.
2. Memon MA, Nelson H: Gastrointestinal Carcinoid Tumors. Dis Colon Rectum 1997; 40: 1101-18.
3. Rangel MF, Oliveira CV, Nóbrega LPS. Tumor Carcinóide do Reto. Rev Col Bras Cir 2001; 28(2): 156-8.
4. Regadas FSP. Carcinóide de Reto- Apresentação de um Caso. Rev bras Coloproct 1986; 6 (1): 37-8.
5. Pastore RLO, Bilenca OL, Sokol GA, Gallo A, Zubillaga CM. Tumor Carcinóide de Recto/ Rectal Carcinoid. Rev Argent Cir 2001; 80(6): 210-3.
6. Matsushira M, Takakwa H, Nishio A. Management of Rectal Carcinoid Tumors. Gastrointest Endosc 2003; 58 (4): 641-2.
7. Maeda K, Maruta M, Utsumi T, Sato H, Masumori K, Koide Y. Minimally Invasive Transanal Surgery for Localized Rectal Carcinoid Tumors. Tech Coloproctol 2002; 6(1): 33-6.
8. Kobayashi K, Katsumata T, Yoshisawa S, Sada M, Igarashi M, Saigenji K, et al. Indications of Endoscopic Polypectomy for Rectal Carcinoid Tumors and Clinical Usefulness of Endoscopic Ultrasonography. Dis Colon Rectum 2005; 48(2): 285-91.

Endereço para correspondência:

GALDINO JOSÉ SITONIO FORMIGA
Serviço de Coloproctologia do Hospital Heliópolis
Rua Cônego Xavier, 276. Vila Heliópolis
04.231-030 - São Paulo (SP)
Fone: (11) 274-7600 (ramal 244)