

Comunicação

[Communication]

Ultra-sonografia bidimensional convencional, de alta resolução e tridimensional no acompanhamento da gestação em cadela

[Two-dimensional conventional, high resolution two-dimensional and three-dimensional ultrasonography in the evaluation of pregnant bitch]

M.A.R. Feliciano^{1*}, L.A.L. Muzzi², C.A.L. Leite², M.A. Junqueira³

¹Médico veterinário residente - UFLA – Lavras, MG

²Universidade Federal de Lavras – Lavras, MG

³Ecomed – Lavras, MG

O exame ultra-sonográfico tem grande utilidade na rotina veterinária de pequenos animais no que diz respeito ao acompanhamento da gestação. Por meio da ultra-sonografia é possível um diagnóstico gestacional precoce, assim como monitoração da cadela prenhe, avaliação da viabilidade fetal e detecção de possíveis anormalidades da gestação e dos fetos (Kustritz, 2005).

Para a avaliação do trato genital de cadelas geralmente é utilizada a ultra-sonografia de modo bidimensional com transdutores de 3,5MHz a 10,0MHz (Nyland e Mattoon, 1995).

De acordo com Burk e Ackerman (1996), a realização do exame ultra-sonográfico com o emprego de transdutor de alta resolução é útil apenas para visualização das vesículas gestacionais, e não há relatos sobre o acompanhamento de todo o período de gestação em cadelas.

Em medicina humana, a ultra-sonografia tridimensional (3D) surgiu na década de 1950 e começou a ter maior aplicação nas áreas de obstetrícia e ginecologia no início dos anos 1980 (Blass et al., 2000). O exame tridimensional pode ser aplicado em algumas situações na medicina fetal, como no diagnóstico de anormalidades congênitas e dismorfologia. Existem, entretanto, limitações quanto à sua aplicação quando

comparado ao ultra-som bidimensional (Oktar e Ozdemir, 2003). Em medicina veterinária, ainda não há estudos sobre o uso e aplicação da ultra-sonografia 3D no diagnóstico gestacional em cadelas.

O objetivo deste trabalho foi relatar o acompanhamento ultra-sonográfico da gestação em uma cadela, descrevendo os achados da ultra-sonografia de alta resolução em comparação aos da ultra-sonografia bidimensional convencional. Além disso, pesquisou-se a aplicabilidade da ultra-sonografia 3D no diagnóstico fetal em cadela.

Para a realização deste experimento utilizaram-se uma cadela sem raça definida, de dois anos de idade e com 10kg, e um cão, também sem raça definida, de seis anos de idade e com 7,5kg. Ambos foram submetidos ao exame clínico geral e específico do sistema reprodutor, avaliação do perfil sanguíneo e exame eletrocardiográfico.

Após o início dos sinais clínicos da fase de proestro, realizou-se diariamente o exame de citologia vaginal. O material foi coletado com o auxílio de suabe, que foi fixado em lâmina de vidro e corado por Giemsa. Após a preparação do material, foi realizada a microscopia direta em aumentos de 25 e 100 dioptrias.

Recebido em 29 de junho de 2007

Aceito em 31 de outubro de 2007

E-mail: marcusfeliciano@yahoo.com.br

Os sinais clínicos do cio foram acompanhados e associados aos achados da microscopia direta. Com auxílio da citologia vaginal, determinou-se a fase de transição do proestro para o estro. Nessa fase, os animais foram colocados juntos em canil, onde permaneceram por quatro dias. Observou-se que a fêmea apresentava boa receptividade à monta do macho.

Realizou-se o diagnóstico e o acompanhamento do processo gestacional por meio de exames ultra-sonográficos. Previamente aos exames, a cadela foi submetida ao jejum alimentar de seis horas. Foi realizada a tricotomia ampla da região abdominal e utilizou-se uma espessa camada de gel condutor no local do exame.

Durante a gestação, semanalmente, realizou-se a ultra-sonografia bidimensional convencional com o aparelho Toshiba SSH-140A e transdutor de 3,75MHz. Quinzenalmente, realizou-se a ultra-sonografia bidimensional de alta resolução, com utilização do aparelho GE Voluson 730 PRO e transdutor de 15MHz. O exame ultra-sonográfico tridimensional ocorreu com a mesma periodicidade do exame bidimensional de alta resolução e com o mesmo aparelho, utilizando-se transdutor multifatorial de 7,5MHz a 15MHz.

Foi feita uma contagem regressiva a partir da data de parição, levando em consideração a média de 63 dias de gestação após o período estral (Noakes, 1996). Dessa forma, considerou-se o dia zero da gestação como sendo 63 dias anteriores ao parto natural.

Aos exames, ambos os animais apresentaram-se normais. De acordo com a citação de Schaefer-Okkens (2004), os sinais observados compatíveis com o estro foram secreção vaginal sanguinolenta, edemaciação vulvar e receptividade da fêmea à cobrição. Na microscopia direta para citologia vaginal, verificou-se a presença de células inflamatórias, pequena quantidade de células epiteliais nucleadas e de hemácias. Esses achados microscópicos são relacionados, de acordo com Noakes (1996), com a fase do estro.

Por meio da utilização do exame bidimensional convencional, foi verificada, na primeira semana após a cobrição, a presença do útero na região cranial à bexiga, caracterizado como uma estrutura tubular homogênea hipoecogênica

conforme descrito por Jarreta (2004), portanto sem ainda apresentar características sugestivas de gestação.

Segundo Shille e Gontarek (1985) e Jarreta (2004), a detecção ultra-sonográfica das vesículas gestacionais é o primeiro sinal específico da gestação em cadelas, caracterizado pela formação de estruturas arredondadas anecogênicas no interior do útero. Ao exame ultra-sonográfico convencional, a visibilização dessas estruturas varia de 15 a 20 dias após o pico de LH. No atual estudo, foi verificada a presença das vesículas gestacionais ao 15º dia de gestação, utilizando-se a ultra-sonografia de alta resolução. Burk e Ackerman (1996) citam a detecção precoce das vesículas gestacionais em cadelas com o uso de transdutores de alta resolução, sendo possível identificá-las aos 10 dias após o pico de LH.

Observadas ao exame bidimensional convencional, as vesículas gestacionais apresentavam, em média, 1,5cm de diâmetro aos 17 dias de gestação. Segundo Jarreta (2004), a vesícula gestacional, quando diagnosticada nessa fase pela ultra-sonografia convencional, pode apresentar até 2,0cm de diâmetro, independentemente da raça do animal. Ao comparar as imagens das vesículas gestacionais obtidas pelos exames bidimensional convencional e de alta resolução, observou-se que no de alta resolução há melhor qualidade de imagem, o que permite melhor caracterização das estruturas e mais fácil identificação das vesículas.

Por meio da ultra-sonografia bidimensional de alta resolução foi possível visibilizar os ovários aos 15 dias de gestação. Eles apresentavam-se como estruturas ovaladas que continham formas arredondadas hipoecóicas, correlacionadas com corpos lúteos. O diâmetro do ovário esquerdo era de 1,43cm e 0,9cm e o do direito, de 1,64cm e 1,08cm. Essas dimensões estão dentro dos valores médios de referência para cadelas, que variam de 1,0 a 2,0cm de diâmetro (Jarreta, 2004). No 16º dia de gestação, os ovários também puderam ser identificados e mensurados com a utilização da ultra-sonografia convencional. Entretanto, os corpos lúteos não foram identificados com a mesma nitidez que ao exame de alta resolução.

No exame ultra-sonográfico realizado aos 37 dias de gestação com transdutor de alta resolução foram observadas áreas de placentação, grande quantidade de conteúdo anecóico em placenta, cordão umbilical, estruturas torácicas e abdominais formadas, diafragma, botões dos membros, estruturas do crânio definidas, coluna vertebral, medula, costelas, batimentos cardíacos e movimentação fetal. Estes achados ultra-sonográficos condizem com as observações de Kustritz (2005), que utilizou o exame convencional nessa fase gestacional. Neste estudo, também foi realizado o exame ultra-sonográfico convencional no mesmo período de gestação, sendo observadas as mesmas estruturas citadas acima. O contraste, no entanto, das imagens e a definição dos órgãos fetais observados ao exame de alta resolução foram melhores que os verificados no exame convencional e aos mostrados pela literatura.

Aos 46 dias de gestação, nos exames ultra-sonográficos convencional e de alta resolução,

foram visibilizadas as mesmas estruturas fetais citadas anteriormente, acrescidas das câmaras e valvas cardíacas. Segundo Burk e Ackerman (1996), a divisão das câmaras cardíacas e a presença das valvas podem ser observadas nessa fase da gestação com o uso da ultra-sonografia convencional.

Os achados ultra-sonográficos de alta resolução observados aos 51 dias de gestação foram aqueles observados ao 46º dia, somados à visibilização da aorta, rins, olhos, peristaltismo intestinal e identificação detalhada das estruturas ósseas dos fetos (Fig. 1). Neste exame, verificou-se uma antecipação de seis dias no diagnóstico dessas estruturas fetais se comparado com o exame bidimensional convencional e com o que foi citado por Jarreta (2004). As estruturas fetais observadas ao 51º dia de gestação com o emprego de ultra-sonografia de alta resolução também foram identificadas ao 57º e ao 61º dias com o emprego da ultra-sonografia convencional.

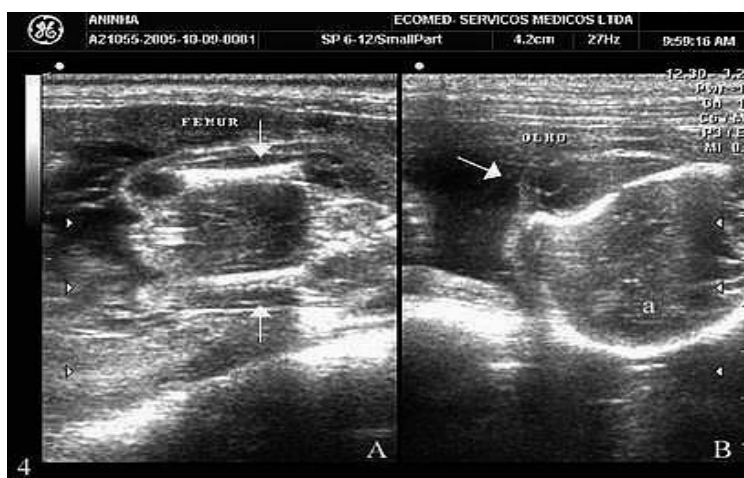


Figura 1. Imagem ultra-sonográfica de alta resolução do feto em uma cadela com 51 dias de gestação. (A) Observam-se os fêmures fetais (setas). (B) Observa-se imagem do crânio fetal (a) com identificação do olho (seta).

Os diâmetros parietal e abdominal encontrados ao 52º dia de gestação foram 3,78cm e 1,87cm, respectivamente. Utilizando-se a fórmula citada por Nyland e Mattoon (1995), verificou-se que a gestação estava no 53º dia. No 61º dia, o diâmetro parietal foi de 2,74cm e o abdominal 3,78cm, sugerindo 58 dias de gestação pela equação.

A ultra-sonografia tridimensional foi realizada aos 15 dias de gestação. Nesse primeiro exame foi obtida uma imagem com pouca definição das vesículas gestacionais. A ultra-sonografia tridimensional exige uma quantidade adequada de conteúdo anecóico nas vesículas gestacionais para resolução das imagens e fase fetal já desenvolvida (Blass et al., 2000).

No exame tridimensional ao 35º dia de gestação foi obtida melhor qualidade de imagem, sendo possível a identificação fetal em desenvolvimento. Puderam ser visibilizados os membros em formação, a cabeça e o tronco dos fetos (Fig. 2). No último exame, realizado aos 51 dias de gestação, havia melhor definição e qualidade de imagens, permitindo a avaliação da morfologia fetal. Foram observados os membros já formados, detalhes da face (focinho, olhos e orelhas) e tronco (Fig. 3), mas não foram identificadas alterações anatômicas nos fetos.

Segundo Scharf et al. (2001), o exame tridimensional não é eficaz para se observar viabilidade fetal e perde em informação diagnóstica quando comparado ao exame bidimensional em humanos. De acordo com Pooh et al. (2000), por meio dessa técnica é possível avaliar a estrutura anatômica do feto, tornando-a um exame complementar à ultrasonografia bidimensional. É possível que este exame permita a identificação de anomalias fetais que são incompatíveis com a sobrevivência dos filhotes ou que poderão causar distocia.

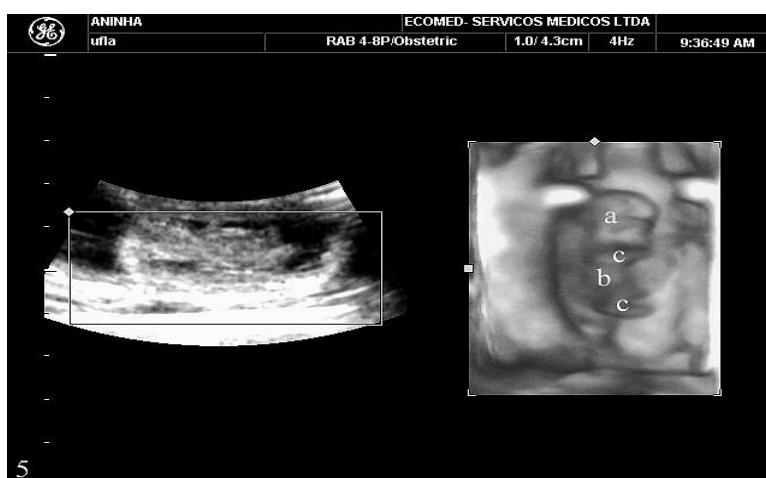

Figura 2. Imagem ultra-sonográfica tridimensional do feto em uma cadela com 35 dias de gestação. À esquerda nota-se a delimitação ultra-sonográfica bidimensional do feto. À direita observa-se a imagem ultra-sonográfica tridimensional, destacando cabeça (a), tronco (b) e membros em formação (c).

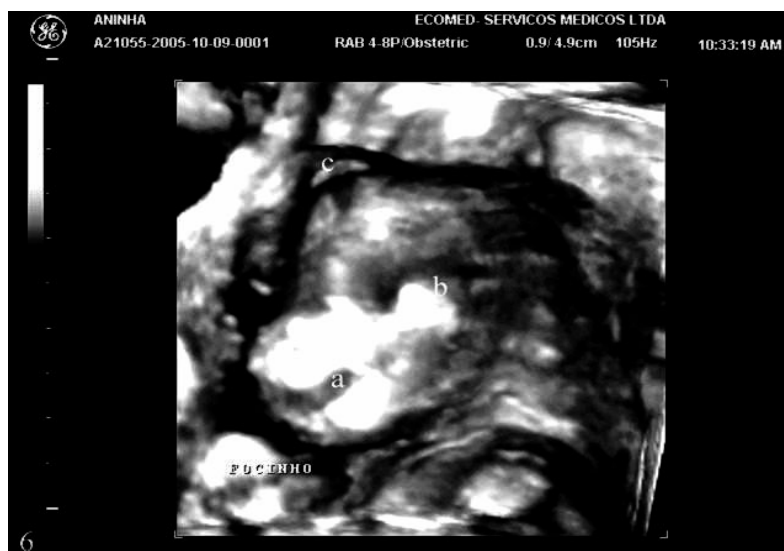

Figura 3. Imagem ultra-sonográfica tridimensional do feto em uma cadela com 51 dias de gestação. Observam-se os detalhes da face fetal, destacando focinho (a), olho (b) e orelha (c).

Ultra-sonografia bidimensional convencional...

O trabalho de parto ocorreu aos 63 dias de gestação. Nasceram sete filhotes em bom estado geral, sem alterações clínicas ou morfológicas.

Os resultados obtidos mostram que o exame ultra-sonográfico bidimensional de alta resolução apresenta melhor qualidade de imagem e precocidade para o diagnóstico gestacional,

quando comparado ao bidimensional convencional, além de possibilitar uma avaliação mais eficaz das estruturas fetais. Em pequenos animais, é possível que a ultra-sonografia tridimensional permita a identificação de anomalias fetais na fase final da gestação.

Palavras-chave: cão, ultra-sonografia, alta resolução, tridimensional, gestação

ABSTRACT

Gestational period in a bitch, after natural mating with a normal dog, was evaluated by two-dimensional conventional, high-resolution two-dimensional and three-dimensional ultrasonography. High-resolution two-dimensional ultrasonography show better image and provides early diagnosis of pregnancy (15 days) in comparison to conventional one (20 days). Three-dimensional ultrasonography was use to evaluate fetal morphology during late gestation period, however its application is still limited.

Keywords: dog, ultrasonography, high-resolution, three-dimensional, pregnancy diagnosis

REFERÊNCIAS BIBLIOGRÁFICAS

- BLASS, H.G.; EIK-NES, S.H.; BERG, S. Three dimensional fetal ultrasound. *Baillieres Best Pract. Clinl. Obstet. Gynaecol.*, v.14, p.611-627, 2000.
- BURK, R.L.; ACKERMAN, N. The abdmomen. In: _____ *Small animal radiology and ultrasonography: a diagnostic atlas and text*. Philadelphia: W.B. Saunders, 1996. p.215-426.
- JARRETA, G.B. Ultra-sonografia do aparelho reprodutor feminino. In: CARVALHO, C.F. *Ultra-sonografia em pequenos animais*. São Paulo: Roca, 2004. p.181-206.
- KUSTRITZ, M.V.R. Pregnancy diagnosis and abnormalities of pregnancy in the dog. *Theriogenology*, v.64, p.755-765, 2005.
- NOAKES, D.E. Pregnancy and its diagnosis. In: ARTUHR, G.H.; NOAKES, D.E.; PEARSON, H. et al. *Veterinary reproduction and obstetrics*. 7.ed. London: W.B. Saunders, 1996. p.63-109.
- NYLAND, G.T.; MATTOON, J.S. Ultrasonography of the genital system. In: _____ *Veterinary diagnostic ultrasound*. Philadelphia: W.B. Saunders, 1995. p.141-164.
- OKTAR, S.O.; OZDEMIR, H. Review: three dimensional ultrasound. *Tani Girisiml Radyol.*, v.9, p.19-25, 2003.
- POOH, R.K.; POOH, K.; NISHIDA, S. et al. Clinical application of three-dimensional ultrasound in fetal brain assessment. *Croat. Med. J.*, v.41, p.245-251, 2000.
- SCHAEFERS-OKKENS, A.C. Ciclo estral e manejo reprodutivo da cadela sadia. In: ETTINGER, S.J.; FELDMAN, E.C. *Tratado de medicina interna veterinária: doenças do cão e do gato*, 5.ed. Rio de Janeiro: Guanabara-Koogan, 2004. p.1592-1609.
- SCHARF, A.; GHAZWINY, M.F.; STEINBORN, A. et al. Evaluation of two-dimensional versus three-dimensional ultrasound in obstetric diagnostics: a prospective study. *Fetal Diagn. Ther.*, v.16, p.333-341, 2001.
- SHILLE, V.M.; GONTAREK, J. The use ultrasonography for pregnancy diagnosis in the bitch. *J. Am. Vet. Med. Assoc.*, v.187, p.1021-1025, 1985.