

Comunicação

[Communication]

Diprosopia em bovino

[Bovine diprosopus]

I.T. Rotta¹, M.B.A.M. Torres^{1*}, R.G. Motta²

¹Universidade Federal do Paraná – campus Palotina
Rua Pioneiro, 2153
85950-000 – Palotina, PR

²Aluno de graduação - UFPR – Palotina, PR

Defeitos congênitos são anormalidades estruturais ou funcionais presentes ao nascimento, que acometem os sistemas parcial ou totalmente. Dentre estes defeitos, encontram-se os gêmeos siameses, que podem ser gerados pela união de dois organismos ou por porções do corpo parcialmente duplicadas (Dennis e Leipold, 1979).

Os gêmeos siameses e as duplicações embrionárias são representados por uma série progressiva de malformações, desde duplicação parcial de parte do corpo até a formação quase total de dois organismos (Mazzullo et al., 2003). A duplicação craniofacial ou diprosopia enquadra-se nesse grupo de malformações, apresentando-se desde uma simples duplicação nasal até duas faces completas em uma única cabeça - diprosopia monocéfala - (Potter e Craig, 1975), que é considerada uma forma de gêmeos siameses.

Na diprosopia, a região cefálica e as estruturas faciais mostram duplicidade, sem que haja separação das duas cabeças, e quase todos os casos apresentam um padrão monomórfico (Carles et al., 1995). Ainda, há dois eixos completos da notocorda no interior de uma coluna vertebral, o que difere da dicefalia, em que dois eixos vertebrais completamente separados e paralelos estão presentes (Spencer, 1992).

Gêmeos siameses são descritos em todas as espécies animais (McManus et al., 1994), enquanto a diprosopia ocorre em gatos, veados, caprinos, ovinos, ratos e bovinos (Camon et al., 1990) e é mais comum em ovinos (Dennis e Leipold, 1979).

Uma bezerra da raça Holandesa PB, recém-nascida, com duplicação da face e duas calotas cranianas fundidas, formando uma só cabeça, foi trazida ao Laboratório de Patologia Veterinária - UFPR – Campus Palotina. O animal apresentava dificuldade respiratória e morreu logo após a sua chegada.

As duas faces apresentavam padrões morfológicos similares, com duplicação das estruturas nasal e bucal, a cabeça do lado direito apresentava lábio leporino. Esse achado é semelhante ao descrito em casos de diprosopia em humanos (Al Muti Zaitoun et al., 1999) e bovinos (Gudev e Gadzhev, 1980). A fossa nasal e a parte anterior da língua encontravam-se duplicadas. A língua estava unida na parte posterior, e havia acúmulo de muco na sua base. As estruturas da nasofaringe, laringe e esôfago eram únicas. Descrições similares foram feitas por Carles et al. (1995). Foram observados quatro olhos (subtipo tetraoftálmico) com os dois olhos mediais fundidos (Fig. 1). Poucos casos foram descritos com esta fusão ocular (Charles et al., 1989). De acordo com Barr (1982), a duplicação dos olhos e do nariz implica duplicação da porção principal do prosencéfalo, que poderia levar ao aparecimento de três ou quatro vesículas ópticas.

Recebido em 31 de maio de 2007

Aceito em 15 de fevereiro de 2008

*Autor para correspondência (*corresponding author*)

E-mail: torres@ufpr.br

O animal apresentava dois cérebros individuais e completos, que se uniam em um único cerebelo e ponte (Fig. 2). Alterações similares foram descritas em bovinos, mas com ausência do cerebelo (Santos et al., 2005) e casos em gatos com cerebelo e a região caudal do tronco parcialmente duplicada (Aharon et al., 1986). Verificou-se hipertrofia da tireóide direita, sendo que a esquerda estava com tamanho normal. Variações anatômicas da tireóide têm sido

descritas, desde sua duplicação, ausência ou presença de uma única glândula (Singh et al., 2003). Nos pulmões, com tamanho aparentemente normal, havia congestão e edema. Em casos de diprosopia em humanos, foi relatado hipoplasia desse órgão (Al Muti Zaitoun et al., 1999).

Palavras-chave: bovino, diprosopia, duplicação craniofacial

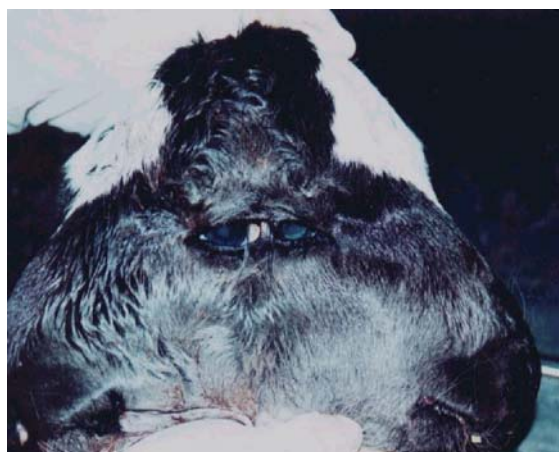

Figura 1. Diprosopia em bovino - duplicação das estruturas faciais do tipo tetraoftálmico, com fusão do canto lateral dos olhos.

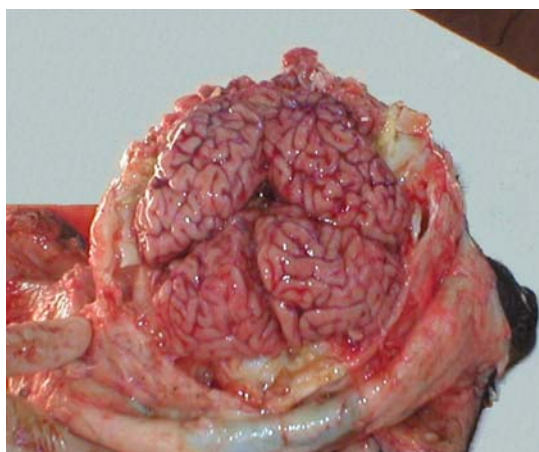


Figura 2. Diprosopia em bovino - duplicação cerebral completa, cerebelo e ponte únicos.

ABSTRACT

This work describes a malformation in one newborn female bovine, with two faces and two skull fused, showing one single head. Duplications of the nasal and oral structures, tetraophthalmy, two brains, one single cerebellum, and pons were observed. The right thyroid was hypertrophic and the other organs had normal morphology. Every change observed in this case was compatibles with diprosopus.

Keywords: diprosopus, craniofacial duplication, bovine

REFERÊNCIAS BIBLIOGRÁFICAS

AHARON, D.C.; WOUDE, W.; VAN WEELDEN, E. A case of diprosopus in the cat. *Tijdschr. Diergeneeskd.*, v.111, p.588-591, 1986.

AL MUTI ZAITOUN, A.; CHANG, J.; BOOKER, M. Diprosopus (partially duplicated head) associated with anencephaly: a case report. *Pathol. Res. Pract.*, v.195, p.45-50, 1999.

BARR, M. Facial duplication. Case review and embryogenesis. *Teratology*, v.25, p.153-159, 1982.

CAMON, J.; RUBERTE, J.; ORDONEZ, G. Diprosopia in a cat. *Zentbl. Veterinaermed. A.*, v.37, p.278-284, 1990.

CARLES, D.; WEICHHOLD, W.; ALBERTI, E.M. et al. Diprosopia revisited in light of the recognized role of neural crest cells in facial development. *J. Craniofac. Genet. Dev. Biol.*, v.15, p.90-97, 1995.

CHARLES, D.; SERVILLE, F.; HOROVITZ, J. et al. Craniorachischisis chez des jumeaux conjoints "diprosopus". Presentation d'un cas et revue de la litterature. *Ann. Pathol.*, v.9, p.346-350, 1989.

Diprosopia em bovino...

- DENNIS, S.M.; LEIPOLD, H.W. Ovine congenital defects. *Vet. Bull.*, v.49, p.233-239, 1979.
- GUDEV, K.H.; GADZHEV, S. Case of a congenital anomaly of the brain in a calf. *Vet. Med. Nauki*, v.17, p.19-24, 1980.
- MAZZULLO, G.; GERMANA, A.; DE VICO, G. et al. Diprosopiasis in a Lamb. A case report. *Anat. Histol. Embryol.*, v.32, p.60-62, 2003.
- McMANUS, C.A.; PARTLOW, G.D.; FISHER, K.R. Conjoined twin piglets with duplicated cranial and caudal axes. *Anat. Rec.*, v.239, p.224-229, 1994.
- POTTER, E.L.; CRAIG, J.M. Multiple pregnancies and conjoined twins. In: POTTER, E.L.; CRAIG, J.M. (Eds). *Pathology of the Fetus and Infant*. 3.ed. Chicago: Year Book Medical Publishers, 1975. p.207-230.
- SANTOS, M.S.; ADAMI, M.; OLIVEIRA, A.C.G. et al. Diprosopo em bezerro (relato de caso). *Rev. Bras. Saúde Prod. Anim.*, v.6, p.24-30, 2005.
- SINGH, M.; SINGH, K.P.; SHALIGRAM, P. Conjoined twins cephalopagus Janiceps monosymmetros: A case report. *Birth Defects Res. A: Clin. Mol. Teratol.*, v.67, p.268-272, 2003.
- SPENCER R. Conjoined twins: Theoretical embryologic basis. *Teratology*, v.45, p.591-602, 1992.