

## Anemia mielotísica por osteopetrose em um cão: relato de caso

[Mielotitic anemia caused by osteopetrosis in a dog: case report]

E.C. Mendes Neto<sup>1</sup>, L. Gruchouskei<sup>1</sup>, A.M. Viotti<sup>2</sup>, A.C.B. Nunes<sup>3</sup>,  
F.B. Fukushima<sup>2</sup>, M.K. Oyafuso<sup>2</sup>

<sup>1</sup>Aluno de Residência – Universidade Federal do Paraná – Palotina, PR

<sup>2</sup>Universidade Federal do Paraná – Palotina, PR

<sup>3</sup>Hospital Veterinário – Universidade Federal do Paraná – Palotina, PR

### RESUMO

A osteopetrose é uma doença rara, caracterizada pelo aumento generalizado da densidade óssea. Tem como característica principal, a reabsorção osteoclástica defeituosa, resultando no acúmulo de massa óssea. Além disso, pode ocorrer retardo do crescimento, desnutrição progressiva, anemia e caquexia. O presente relato descreve o caso de uma cadela, com aproximadamente nove meses de idade, sem raça definida, com histórico de apatia e disorexia. Hemogramas seriados demonstraram pancitopenia persistente. Vários exames laboratoriais foram realizados para excluir doenças como erliquiose, leishmaniose e cinomose, porém todos foram negativos. O mielograma constatou hipocelularidade relativa por provável aplasia/hipoplasia medular. Exames radiográficos evidenciaram o aumento da radiopacidade óssea e hipertrofia da região cortical, e a necropsia confirmou a redução do canal medular. O exame histopatológico confirmou a osteopetrose. Conclui-se que a osteopetrose pode causar comprometimento na produção de células sanguíneas, sendo uma causa rara de anemia mielotísica, além de alterações neurológicas secundárias à má-formação dos ossos do crânio.

Palavras-chave: anemia arregenerativa, pancitopenia, mielograma, aumento da densidade óssea

### ABSTRACT

*Osteopetrosis is a rare disease characterized by generalized increase in bone density. The defective osteoclastic resorption results in the accumulation of bone mass. Furthermore, there may be growth delay, progressive malnutrition, anemia and cachexy. This report describes the case of a nine month old, mixed breed, female dog presented with apathy and disorexia. Laboratory tests were performed to rule out Ehrlichiosis, Leishmaniasis, and Canine distemper, but all were negative. Hemogram showed persistent pancytopenia and myelogram showed relative hypocellularity, probably due to spinal cord aplasia/hypoplasia. Radiographs showed increased bone opacity and hypertrophy of the cortical region, and the necropsy confirmed the reduction of the medullary canal. Histopathological examination confirmed osteopetrosis. In conclusion, osteopetrosis can compromise blood cell production, and is a rare cause of mielotitic anemia. It can also cause neurological deficits due to cranium bone deformation.*

*Keywords: nonregenerative anemia, pancytopenia, myelogram, increased bone density*

### INTRODUÇÃO

A osteopetrose é uma doença óssea metabólica hereditária rara, caracterizada pelo aumento generalizado da densidade óssea (Less e Sautter, 1979). Trata-se de uma afecção pouco diagnosticada e pouco compreendida (Riser e

Frankhauser, 1970). A principal característica é a reabsorção osteoclástica defeituosa, levando à insuficiência da modelagem óssea, resultando no acúmulo de massa óssea (Wolf e Alstine, 1989; Scruggs *et al.*, 1995; Fujita *et al.*, 2007; Meyers *et al.*, 2010). Essa enfermidade está presente ao nascimento, causa retardo do crescimento, desnutrição progressiva, anemia e caquexia. As

---

Recebido em 13 de setembro de 2012

Aceito em 8 de maio de 2013

E-mail: eduardomendes\_maranhao@hotmail.com

alterações ósseas são uma característica constante e de particular importância (Louise, 1948).

O termo mieloptise designa um estado da conformação medular em que algum ou todos os compartimentos produtores de células sanguíneas (mieloide, eritroide e megacariocítico) sofrem “invasão” de seus espaços virtuais. A anemia mielotísica ou mielofítica é, então, a consequência da perda do espaço eritropoiético para outro tipo celular intrínscico ou extrínscico. As causas mais comuns de anemia mielotísica são os distúrbios mieloproliferativos e linfoproliferativos; as causas menos comuns dizem respeito à infiltração medular por neoplasias não hematopoiéticas, inflamações granulomatosas e anormalidades metabólicas. Entre as anormalidades metabólicas capazes de causar mieloptise, merece destaque a osteopetrose (Fighera, 2001).

A osteopetrose é de ocorrência rara, mas já foi descrita em cães, camundongos, ratos, aves, ovinos, bovinos, peixe-boi, gato, cobra, coelho, veado e no homem (Riser e Frankhauser, 1970; Brown e Dent, 1971; Wolf e Alstine, 1989; Smits e Bubenik, 1990; Fujita *et al.*, 2007; Ocarino *et al.*, 2008).

Deste modo, o objetivo do trabalho é relatar um caso de anemia mielotísica, causada por osteopetrose em um cão.

## RELATO DE CASO

Foi atendida no Hospital Veterinário da Universidade Federal do Paraná, *Campus Palotina*, uma cadela, com aproximadamente nove meses de idade, sem raça definida, com histórico de apatia e disorexia. Foi diagnosticada por outro veterinário com pneumonia e tratada com amoxicilina. O animal vivia em casa, sem outros contactantes; alimentava-se de ração comercial e estava com protocolo vacinal e de desverminação atualizados.

Ao exame físico, constatou-se hipertermia, desidratação leve, mucosas pálidas, inflamação dos condutos auditivos e secreção enegrecida, alopecia, liquenificação e hiperpigmentação das regiões periocular, cervical ventral, inguinal e auricular. Foi solicitado hemograma, que revelou anemia normocítica normocrômica, arregenerativa (reticulócitos corrigidos: 0,45%), presença de policromasia e corpúsculos de Howell-Jolly, bem como trombocitopenia e leucopenia. Os diagnósticos diferenciais levantados foram erliquiose, cinomose e leishmaniose. Devido à suspeita de erliquiose, o tratamento prescrito foi doxiciclina (5mg/kg/VO) a cada 12 horas, durante 28 dias, além de duas aplicações de dipropionato de imidocarb (2mg/kg/SC) com intervalo de 14 dias. Hemogramas subsequentes (Tab. 1) indicaram a persistência da pancitopenia.

Tabela 1. Hemogramas seriados de um cão com osteopetrose, evidenciando pancitopenia persistente

Eritrograma	Dia 0	Dia 9	Dia 22	Dia 33	*Valor de referência
Hemácias ( $\times 10^6/\mu\text{L}$ )	2,9	2,6	2,8	3,5	5,5 – 8,5
Hemoglobina (g/dL)	6,9	6,6	7,1	8,1	12,0 – 18,0
Hematócrito (%)	20	19	20	24	37 – 55
VCM (fL)	67,34	72,24	71,42	67,41	60 – 77
CHCM (%)	34,5	34,73	35,50	33,75	32 – 36
Plaquetas ( $/\mu\text{L}$ )	81.000	63.000	81.000	81.000	200.000 – 500.000
Reticulócitos corrigidos (%)	0,45	-	-	0,64	0,0 – 1,5
Leucócitos ( $/\mu\text{L}$ )	2.500	3.900	1.942	5.700	6.000 – 17.000
Bastonetes ( $/\mu\text{L}$ )	50	0	0	0	0 – 300
Segmentados ( $/\mu\text{L}$ )	1.150	2.574	1.223	4.731	3.000 – 11.500
Eosinófilos ( $/\mu\text{L}$ )	50	0	19	0	100 – 1.250
Basófilos ( $/\mu\text{L}$ )	0	0	0	0	Raros
Linfócitos ( $/\mu\text{L}$ )	1.100	1.092	621	912	1.000 – 4.800
Monócitos ( $/\mu\text{L}$ )	150	234	77	57	150 – 1.350

\*Fonte: Rizzi *et al.*, 2010.

Devido à não melhora do quadro clínico e à persistência da pancitopenia, a antibioticoterapia foi suspensa e novos exames laboratoriais foram solicitados: PCR para erliquiose, sorologia (RIFI e ELISA) para leishmaniose e pesquisa de antígeno para cinomose. Todos os resultados foram negativos. Optou-se, então, pela realização do mielograma, que constatou hipocelularidade relativa por provável aplasia/hipoplasia medular (não foi possível avaliar a relação granulocítica/eritrocítica). Nessa ocasião, o animal já apresentava outros sinais clínicos: tetraparesia e flacidez da língua. Foram realizadas hidratação e alimentação forçadas como tratamento de suporte e antibioticoterapia (sulfametoxazol associado à trimetoprim: 30mg/kg/IM/BID). O quadro clínico do animal continuou decaindo: piora progressiva da tetraparesia, da flacidez da língua, perda da sensibilidade nasal, anisocoria, perda do reflexo fotomotor, trismo e secreção ocular purulenta. A paciente não apresentou qualquer melhora e morreu. Durante a necropsia, os ossos longos (fêmur, úmero e costelas) foram seccionados a fim de se coletar medula óssea para a realização de exame histopatológico, sendo observadas, então, diminuição do canal medular e retenção das trabéculas ósseas primárias, que se estendiam da metáfise até a diáfise dos ossos, obliterando o espaço medular. A cortical estava espessa, e o espaço medular acentuadamente reduzido, dando ao osso um aspecto sólido e inteiriço. A medula óssea vermelha estava disposta somente no centro da diáfise. Foi observada uma área de malácea no córtex parietal direito com 1,5cm de diâmetro e achatamento das circunvoluções cerebrais no hemisfério acometido. O material foi encaminhado ao setor de radiologia, que observou aumento da radiopacidade corticomédular. No exame histopatológico, constatou-se grande quantidade de tecido cartilaginoso ossificado nas diáfises e metáfises dos ossos longos, que consistia de matriz cartilaginosa envolta por espessas camadas de tecido ósseo. Estes obliteravam toda a extensão da medular do osso. Notou-se presença moderada de osteoclastos, mas, quando presentes, estes pareciam inativos e as lacunas de Howship eram raras. Havia inúmeras camadas de cimentação nas trabéculas formadas. Em meio a essas espessas trabéculas ósseas, notaram-se áreas com ausência de osteócitos e, em alguns casos, essas áreas apresentaram intensa osteonecrose. Observaram-se áreas multifocais

moderadas a acentuadas de fibrose e necrose da medula óssea. Os achados macroscópicos e microscópicos foram compatíveis com osteopetrose.

## RESULTADOS E DISCUSSÃO

A osteopetrose é uma doença congênita e familiar rara, que leva ao desenvolvimento anormal do crescimento do esqueleto do homem e dos animais (Riser e Frankhauser, 1970). A osteopetrose no homem, no bovino e no cão tem associação com a consanguinidade (Less e Sautter, 1979; Smits e Bubenik, 1990). De acordo com Coutinho *et al.* (2008), a osteopetrose é uma doença genética e hereditária. Não se pode fazer esta afirmação em relação ao animal deste relato, pois ele foi recolhido das ruas e, portanto, não há informações sobre seus pais e irmãos.

De acordo com Brown e Dent (1971), a osteopetrose no homem apresenta, entre outras manifestações, atrofia óptica, esplenomegalia, hepatomegalia, atraso no crescimento, fraturas, perda da audição, osteomielite e hipoplasia do esmalte dentário. No rato, é caracterizada por alterações na pigmentação da pele, atraso no desenvolvimento esquelético e na dentição, debilidade, caquexia e morte precoce. A ausência ou hipoplasia de um ou mais dentes incisivos é um indicativo para osteopetrose em coelhos.

Como a osteopetrose ocorre pela incapacidade de os osteoclastos realizarem o remodelamento ósseo, a cavidade medular é preenchida, muitas vezes por completo, por tecido ósseo, não permitindo o desenvolvimento das células hematopoiéticas (Figuera, 2001), levando ao quadro de anemia mielotísica e pancitopenia, como observado no animal relatado. A paciente apresentou, na avaliação hematológica, um quadro de anemia normocítica normocrômica, trombocitopenia e leucopenia persistentes.

Os achados radiográficos dos ossos de animais com osteopetrose evidenciam aumento da radiopacidade óssea, com hipertrofia da região cortical, sem alteração do formato ósseo (Riser e Frankhauser, 1970; Fujita *et al.*, 2007). Less e Sautter (1979) também relataram que o tamanho e a forma dos ossos não sofrem alterações, discordando de Louise (1948), que cita a redução do tamanho do esqueleto em

ratos e, em particular, um encurtamento de aproximadamente dois terços em ossos longos. Na paciente aqui relatada, não foi observada alteração no tamanho e na forma óssea, mas um aumento acentuado da radiopacidade dos ossos

longos, com hipertrofia da cortical óssea e, radiograficamente, os ossos apresentaram intensa mineralização, assim como no relato de Riser e Frankhauser (1970) (Fig. 1).

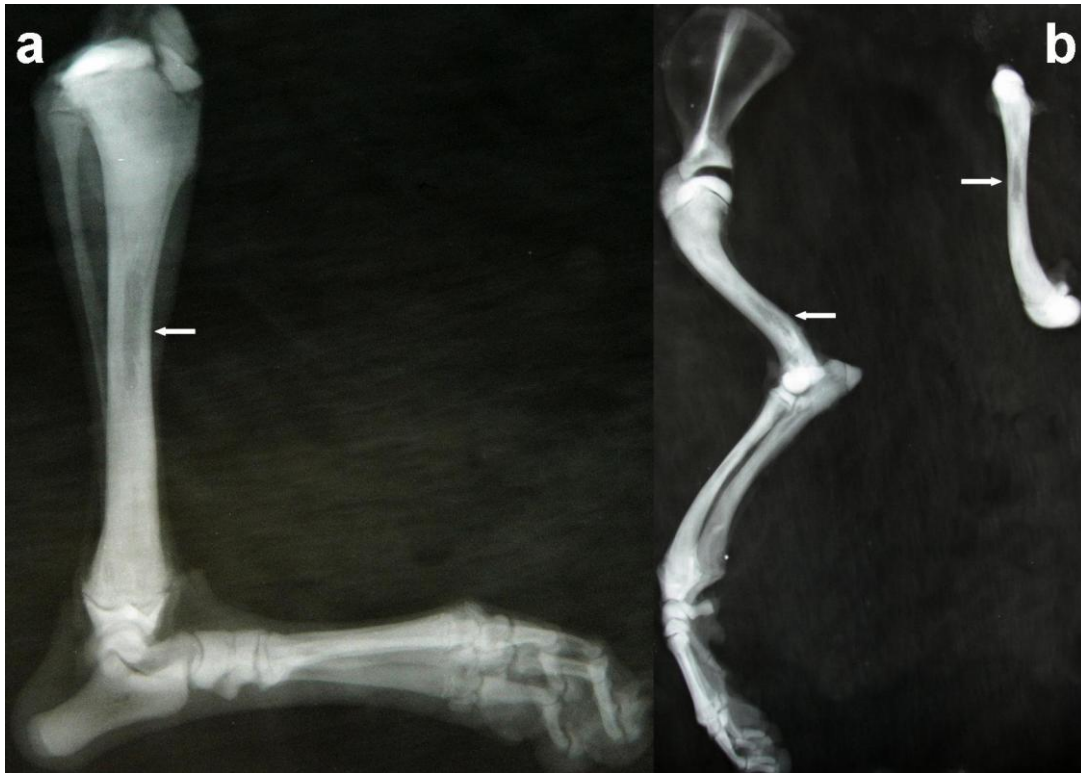

Figura 1. Paciente canino, fêmea, SRD, nove meses de idade, com osteopetrose. (a) Imagem radiográfica da tíbia (seta); (b) imagem radiográfica do úmero, fêmur e tíbia, demonstrando aumento da radiopacidade óssea, com hipertrofia da região cortical (setas), sem alteração do formato ósseo.

Também já foram relatados aumento na radiopacidade do terço cranial e médio da coluna vertebral, com áreas de alargamento e fraturas ósseas diversas em uma cobra (Ocarino *et al.*, 2008), e aumento da radiopacidade óssea na área da cabeça, pescoço e tórax em um felino (Fujita *et al.*, 2007). Fujita *et al.* (2007) descreveram o caso de osteopetrose em gato, sendo as principais características observadas aumento da densidade óssea e hipertrofia das conchas nasais, levando a desconforto respiratório.

Em pacientes com osteopetrose, a avaliação radiográfica, quando realizada, é requerida em razão da grande dificuldade de se obterem amostras da medula óssea por meio da aspiração medular (Less e Sautter, 1979). Na paciente aqui relatada, a perfuração óssea para acesso ao canal medular foi realizada com dificuldade, devido ao

aumento da resistência óssea. Porém, assim como na maioria dos casos relatados, o exame radiográfico do esqueleto foi realizado após a morte, com a finalidade de confirmar o diagnóstico e fornecer material para estudo, complementando os achados da necropsia e do exame histológico.

Com a progressão da doença, o animal passou a apresentar alterações neurológicas caracterizadas por: flacidez da língua, perda da sensibilidade nasal, assimetria pupilar, reflexo fotomotor no olho esquerdo ausente e trismo. Alterações neurológicas podem ser secundárias à compressão de nervos cranianos, causada pela má-formação dos ossos do crânio (Less e Sautter, 1979). A malácea observada na necropsia pode estar relacionada ao crescimento

incisivo dos ossos da calota craniana, o que acabou por comprimir o tecido nervoso.

O diagnóstico foi obtido por meio de exames radiográficos, que evidenciaram aumento da opacidade óssea e hipertrofia da região cortical, associado aos resultados da necropsia, em que se observaram espessamento cortical e espaço

medular reduzido. No exame histopatológico, havia inúmeras camadas de cimentação nas trabéculas formadas, e observaram-se áreas com ausência de osteócitos. Em razão disso, essas áreas apresentaram intensa osteonecrose, corroborando o relato de Coutinho *et al.* (2008). Todas essas alterações eram compatíveis com osteopetrose (Fig. 2).

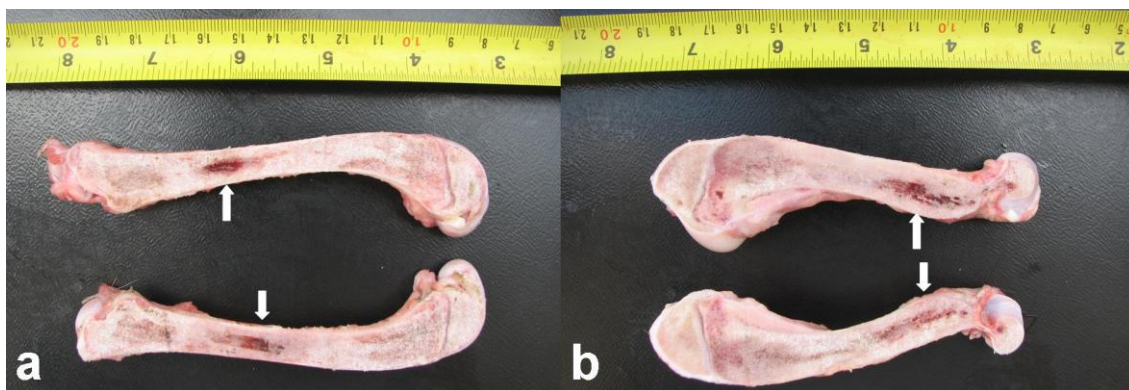


Figura 2. Paciente canino, fêmea, SRD, de nove meses, com osteopetrose. (a) Secção longitudinal do fêmur; (b) secção longitudinal do úmero. Em a e b, observou-se canal medular extremamente reduzido (setas). Cortical espessada, aspecto inteiriço do osso, com obliteração do canal medular.

### CONCLUSÃO

A osteopetrose é uma doença pouco relatada no cão, sendo os exames radiográfico, de necropsia e histopatológico ferramentas fundamentais para confirmar o diagnóstico. Tal afecção causa comprometimento na produção de células sanguíneas, sendo uma causa rara de anemia mielotísica. Além da anemia, alterações neurológicas podem ocorrer, secundárias à má-formação dos ossos do crânio.

### REFERÊNCIAS

BROWN, D.; DENT, P. Pathogenesis of osteopetrosis: a comparison of human and animal spectra. *Pediatric Research*, v.5, p.181-191, 1971.

COUTINHO, P.S.; OCARINO, M.N.; FERREIRA, M.B. Osteopetrose familiar em Agouti paca: relato de nove casos. *Arq. Bras. Med. Vet. Zootec.*, v.60, p.1454-1460, 2008.

FIGHERA, R.A. *Anemia em Medicina Veterinária*. Santa Maria: Editora UFSM, p.155-157, 2001.

FUJITA, M.; TAKAISHI, Y.; NAGAE, H. Osteopetrosis – like disease in a cat with respiratory distress. *J. Vet. Med. Sci.*, v.69, p.687-690, 2007.

LESS, G.E.; SAUTTER J.H. Anemia and osteopetrosis in a dog. *J. Am. Vet. Med. Assoc.*, v.175, p.820-824, 1979.

LOUISE, P. Hereditary osteopetrosis of the rabbit – x-ray, hematologic, and chemical observations. *J. Exp. Med.*, v.88, p.597-620, 1948.

MEYERS, S.N.; MCDANELD, T.G.; SWIST, S.L. A deletion mutation in bovine *SLC4A2* is associated with osteopetrosis in Red Angus cattle. *BMC Genomics*, v.11, p.337, 2010. Disponível em: <<http://www.biomedcentral.com/1471-2164/11/337>>.

OCARINO, N.M.; GOULART, C.E.; FALCI, S.M. *et al.* Osteopetrosis and osteonecrosis in snake boa constrictor. *Arq. Bras. Med. Vet. Zootec.*, v.60, p.1284-1287, 2008.

RISER, W.H.; FRANKHAUSER, R. Osteopetrosis in the dog: a report of three cases. *Vet. Radiol.*, v.11, p.29-34, 1970.

RIZZI, T.E.; MEINKOTH, J.H.; CLINKENBEARD, K.D. Normal Hematology of the Dog. In: WEISS, D.J.; WARDROP, K.J. *Schalm's veterinary hematology*. 6.ed. Iowa: Wiley-Blackwell, 2010. cap.104, p.801.

SCRUGGS, D.W.; FLEMING, S.A.; MASLIN, W.R. *et al.* Osteopetrosis, anemia, thrombocytopenia, and marrow necrosis in beef calves naturally infected with bovine virus diarrhea virus. *J. Vet. Diagnostic Investigat.*, v.7, p.555-559, 1995.

SMITS, B.; BUBENIK, G.A. Congenital osteopetrosis in white-tailed deer (*odocoileus virginianus*). *J. Wildlife Dis.*, v.26, p.567-571, 1990.

WOLF, D.C.; ALSTINE, W.G.V. Osteopetrosis in five fetuses from a single herd of 16 cows. *J. Vet. Diagnostic Investigat.*, v.1, p.262-264, 1989.