

# Curso de diagnóstico por imagem do tórax

## Capítulo II – Imagenologia da pleura

ARTHUR SOARES DE SOUZA JUNIOR<sup>1</sup>

### Siglas e abreviaturas utilizadas neste trabalho

TC – Tomografia computadorizada  
 TCAR – Tomografia computadorizada de alta resolução  
 US – Ultra-som  
 IRM – Imagem por ressonância magnética  
 PA – Pósterio-anterior

Os diferentes métodos de imagem têm papel importante no diagnóstico e na conduta nas doenças da pleura. A radiografia do tórax continua sendo o primeiro método para avaliação das anormalidades da pleura e, dependendo da evolução clínica, podemos lançar mão da tomografia computadorizada (TC), tomografia computadorizada de alta resolução (TCAR), ultra-sonografia (US) ou imagem por ressonância magnética (IRM). O objetivo deste capítulo é demonstrar o papel dos métodos de imagem nas doenças pleurais mais comuns: derrame pleural, empiema, pneumotórax, doença pleural focal e doença pleural difusa.

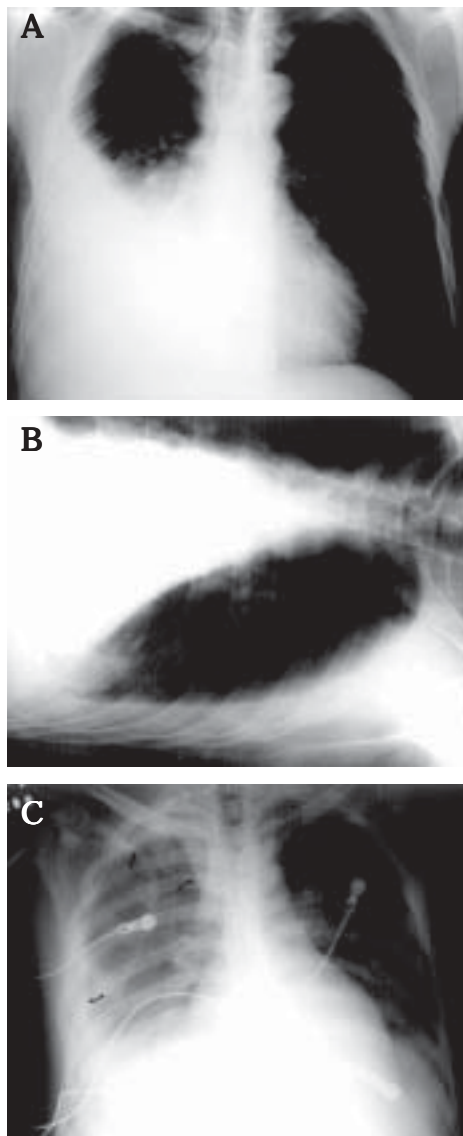
### 1. DERRAME PLEURAL

#### Achados radiográficos

Em condições normais a pleura não é visibilizada na radiografia do tórax. Nos derrames pleurais a distribuição do líquido depende da posição do paciente. Em ortostatismo o líquido tende a se acumular nas porções inferiores, determinando uma opacidade homogênea, que oblitera o seio costofrênico e distribui-se nos contornos do pulmão, com a forma de menisco (fig. 1). O acúmulo de 200ml de líquido na cavidade pleural é suficiente para apagar o seio costofrênico na radiografia de tórax em PA. No entanto, 500ml ou mais podem não determinar obliteração do seio costofrênico. Se o ligamento pulmonar for longo e estreito, a distribuição será a habitual, pois o ligamento pulmonar impede a elevação da base do pulmão em sua porção justamediastinal. Se o liga-

mento for curto e largo, o derrame será subpulmonar, pois o pulmão flutuará livremente na superfície do líquido.

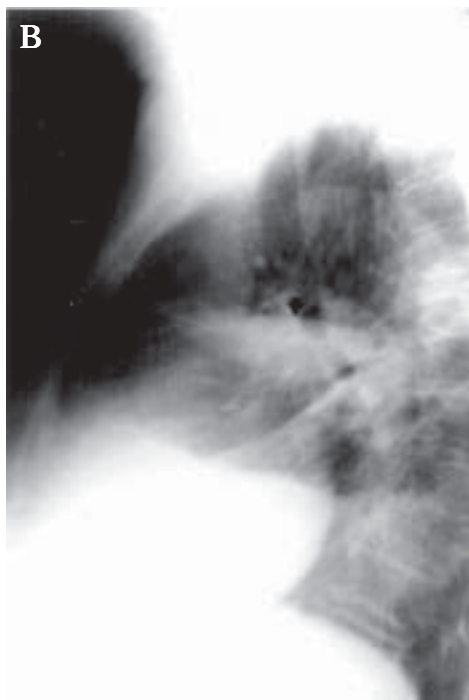
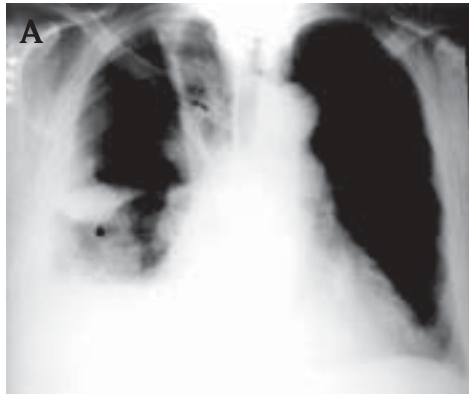
A radiografia em decúbito lateral com raios horizontais (fig. 1) é mais sensível do que a em posição ortostática para o diagnóstico de derrame pleural e pode demonstrar coleção pleural de 5ml. Com o paciente em posição supina (fig. 1)



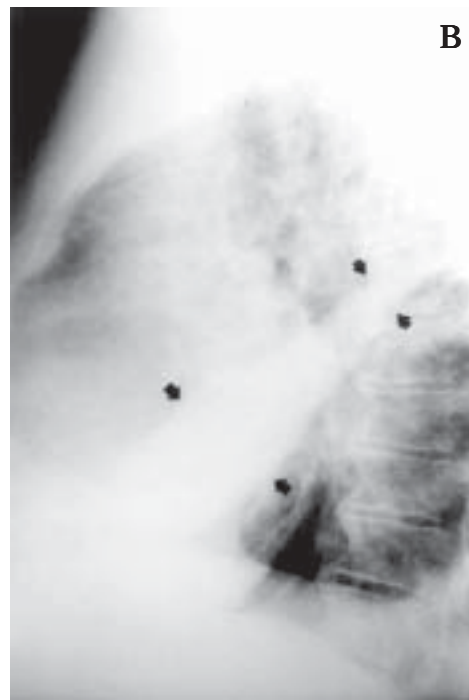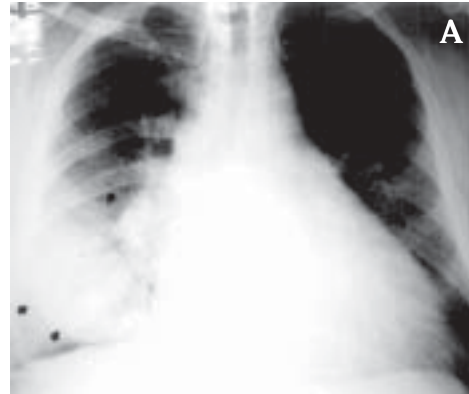
**Figura 1**  
**DERRAME PLEURAL.**  
**A)** Radiografia em PA do tórax em posição ortostática. Derrame acumulado na base com o clássico sinal do “menisco” (seta).  
**B)** Radiografia em decúbito lateral, com raios horizontais. Líquido livre acumulado na porção pendente.  
**C)** Radiografia em PA do tórax em posição supina. Líquido acumulado nas regiões posteriores. Neste caso existe opacidade marginal em todo o hemitórax (setas).

1. Prof. Assistente da Faculdade de Medicina de São José do Rio Preto (FMSJRP); Membro do Instituto de Radiodiagnóstico Rio Preto; Chefe do Departamento de Imagem da Santa Casa de Misericórdia de São José do Rio Preto.

Endereço para correspondência – Arthur Soares de Souza Junior, Rua Cila, 3.033 – 15015-800 – São José do Rio Preto, SP. Tel. (017) 233-2611, fax (017) 232-2104, e-mail: asouzajr@zaz.com.br



**Figura 2**  
DERRAME ALOJADO NA PEQUENA CISSURA.  
**A)** Radiografia em PA. **B)** Radiografia em perfil. Aspecto biconvexo (setas retas) e "cauda" que continua por pequena extensão na pequena cissura. A seta curva mostra coleção na cissura da ázigo.



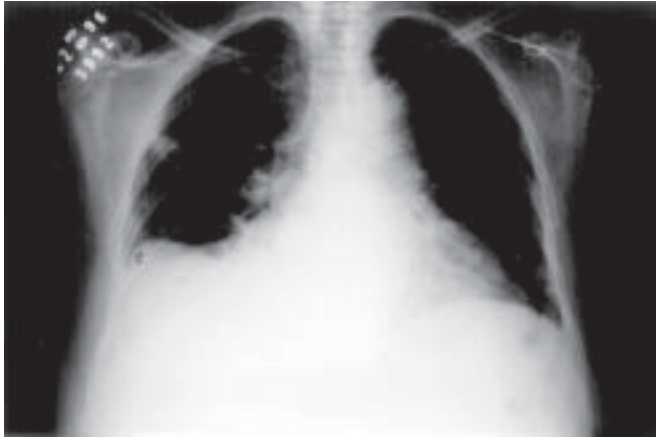**Figura 3**  
DERRAME ALOJADO NA GRANDE CISSURA.  
Radiografia em PA do tórax. Radiografia em perfil. As setas delimitam a coleção, que tem aparência de massa na incidência em PA e opacidade em faixa na radiografia em perfil.

existe tendência de acúmulo de líquido nas regiões posteriores e, eventualmente, grandes derrames pleurais podem passar despercebidos, particularmente se forem bilaterais. Quando comparada com a radiografia em decúbito lateral com raios horizontais, a radiografia ântero-posterior com o paciente em posição supina apresenta sensibilidade de 67% e especificidade de 70% na demonstração dos derrames pleurais. O derrame pleural em pacientes em posição supina pode ser suspeitado quando existe uma redução homogênea da transparência de um hemitórax, sem obscurecer as marcas vasculares.

O derrame pleural pode estar alojado no interior das cissuras, particularmente na insuficiência cardíaca. Como estas coleções tendem a aparecer e desaparecer, elas também são chamadas de tumores fantasmas ou evanescentes e pseudotumores. Estas coleções são mais comumente visibilizadas à direita (fig. 2) e na cissura menor. Quando ocorre coleção na

pequena cissura, observamos imagem característica "em lente" (biconvexa), freqüentemente com "cauda" patognomônica se estendendo ao longo da cissura por uma curta distância. Na radiografia em PA a coleção aparece como uma opacidade bem demarcada, arredondada ou oval. Usualmente não existe problema para o diagnóstico devido à posição e à forma distinta da lesão.

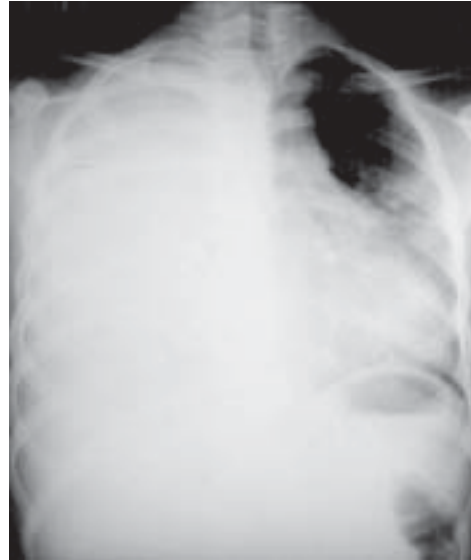Coleções alojadas na cissura maior (fig. 3) vão apresentar aparência distinta, tanto na radiografia frontal quanto na lateral. Na incidência em PA não vamos ter a imagem de pseudotumor, devido ao seu plano angulado em relação aos raios. Na incidência em perfil, coleções alojadas na parte caudal da cissura maior podem lembrar atelectasia ou consolidação de lobo médio. Nesta situação existem pontos que favorecem a possibilidade de coleção ao invés de atelectasia: 1) identificação da cissura menor; 2) margens convexas nas radiografias em perfil (na atelectasia, usualmente, pelo menos uma das



**Figura 4** – DERRAME SUBPULMONAR. O ápice do “hemidiafragma” apresenta desvio lateral (seta cheia) e convexidade lateral íngreme (seta aberta).

bordas é côncava ou retificada); 3) a borda cardíaca direita não apresenta interface na incidência em PA; 4) na radiografia em perfil ambas as bordas da opacidade se afilam (na atelectasia a borda anterior é usualmente larga). Dois achados que favorecem a possibilidade de atelectasia são: 1) contato entre a porção anterior da opacidade com a parede torácica e 2) broncograma aéreo.

O derrame subpulmonar (fig. 4) é freqüentemente um transudato e este tipo de derrame pode ser uni ou bilateral. Quando unilateral, é mais freqüente à direita e quando bilateral o diagnóstico na radiografia do tórax é difícil. A borda superior do derrame mimifica os contornos do diafragma na radiografia do tórax e, portanto, o principal sinal é uma elevação aparente do hemidiafragma, com a cissura menor parecendo estar mais perto do aparente diafragma do que o usual. O “hemidiafragma elevado” pode apresentar um ou mais dos seguintes achados, que podem sugerir o diagnóstico correto: 1) o ápice do “hemidiafragma” aponta mais lateralmente do que o usual; a convexidade medial tende a ser gradual, enquanto que a lateral é íngreme; 2) esta aparência, particularmente do ápice lateralizado, acentua-se na expiração, um fenômeno que tem sido atribuído ao ligamento pulmonar; 3) o seio costofrênico é usualmente maldefinido, obscurecido ou mais raso, mas excepcionalmente os ângulos posteriores e lateral estão livres; 4) na radiografia em perfil o aspecto posterior do “hemidiafragma” tende a ser achatado abaixo do lobo inferior; quando alcança a cissura maior, a opacidade apresenta linha descendente, acompanhando esta cissura, podendo haver uma pequena coleção de líquido na cissura; 5) na radiografia de frente os vasos não são visibilizados abaixo da superfície superior do diafragma pela presença do líquido; 6) coleção no lado esquerdo vai determinar um aumento no espaço entre a bolha gástrica e a superfície do “hemidiafragma”; esta distância é muito variável em pacientes sadios, não apresentando grande valor diagnóstico, exce-



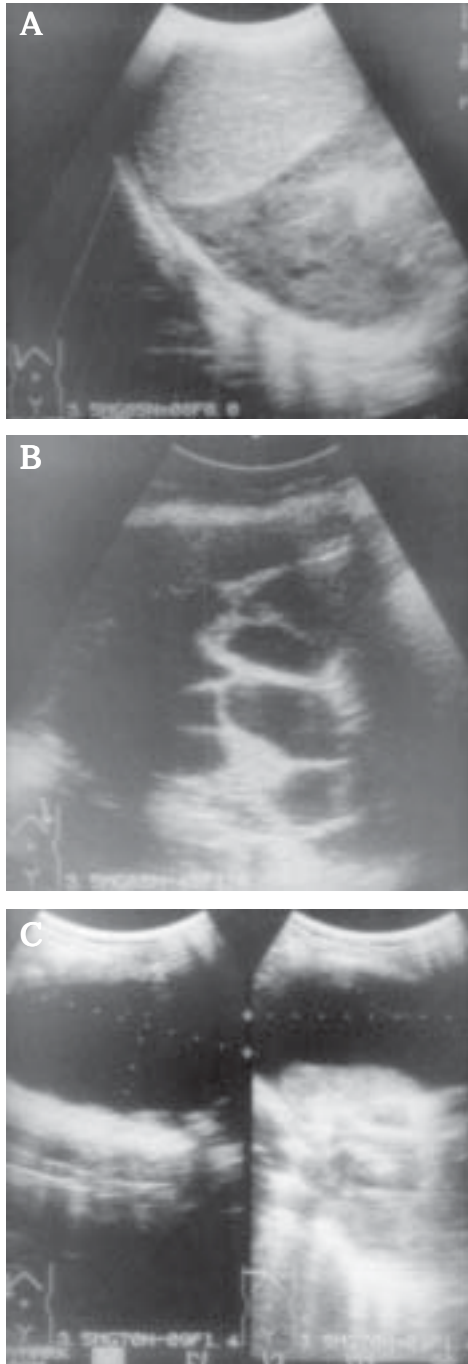
**Figura 5**  
DERRAME PLEURAL VOLUMOSO. Radiografia em PA do tórax: hemitórax opaco com desvio contralateral das estruturas mediastinais.

to quando existe radiografia prévia para comparação; 7) pode ocorrer, ocasionalmente, na radiografia em PA um “esporão diafragmático” resultante de líquido entrando na cissura acessória; 8) raramente o derrame subpulmonar é encistado. Nesta condição o diagnóstico pode ser feito com TC, US ou IRM.

Derrame pleural volumoso (fig. 5) obscurece a borda cardíaca e desloca as estruturas mediastinais e o diafragma. O mediastino centrado na presença de derrame pleural de grande monta sugere que o mediastino está fixado, mais comumente como resultado de infiltração maligna por carcinoma ou mesotelioma, ou que existe uma atelectasia obstrutiva, usualmente devido a carcinoma broncogênico de base. Inversão do hemidiafragma é um achado bem reconhecido, encontrado em derrames pleurais grandes ou moderados, mais comuns à esquerda. Na radiografia, a inversão diafragmática é mais fácil de ser reconhecida à esquerda, onde o deslocamento da bolha gástrica e do gás no cólon indicam a forma e a posição do hemidiafragma esquerdo. Do lado direito é mais facilmente diagnosticado pelo US.

### Achados ultra-sonográficos

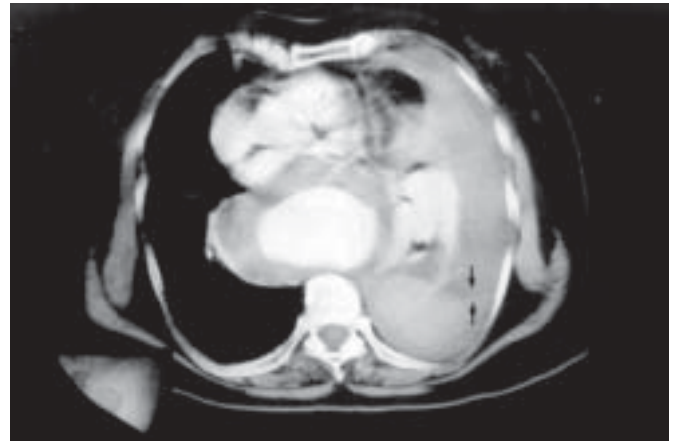O ultra-som (US) tem sido largamente utilizado no diagnóstico de derrame pleural, desde que não haja pulmão interveniente. Apresenta a vantagem de poder estudar o paciente no leito e orientar a punção. As principais contribuições dadas pelo exame ultra-sonográfico na avaliação e manuseio do líquido pleural são: 1) utilidade na distinção entre lesões pleurais líquidas e sólidas; 2) capacidade de diferenciar lesões pulmonares periféricas de derrame pleural; 3) capacidade de identificar derrame pleural de localização pouco usual, como as coleções subpulmonares; 4) localizar coleções líquidas para aspiração; 5) pode demonstrar componentes sólidos em derrame pleural volumoso e orientar a biópsia; 6) ajuda a identificar a causa de derrame pleural, como os pro-



**Figura 6**  
ULTRA-SOM NO DERRAME PLEURAL.  
**A)** Anecóico não homogêneo não septado.  
**B)** Anecóico não homogêneo septado.  
**C)** Anecóico homogêneo. O padrão ecográfico complexo (anecóico não homogêneo) visto em A e B favorece a possibilidade de exsudato. O padrão anecóico homogêneo visto em C pode ser transudato ou exsudato. Neste caso a presença de consolidação, à esquerda, favorece exsudato (derrame parapneumônico).

cessos subfrênicos; 7) alta especificidade para diferenciar exsudato de transudato.

Estudo realizado por Yang *et al.* para estabelecer o valor da ultra-sonografia na diferenciação da natureza dos derrames pleurais (fig. 6) mostra que os padrões ecográficos complexo (anecóico não homogêneo) septado, não septado ou homogeneamente ecogênico estão presentes nos exsudatos. Outros achados indicativos de derrame exsudativo são a presença de espessamento pleural ou derrame associado com



**Figura 7** – NÍVEL LÍQUIDO-LÍQUIDO. TC com cortes de 10mm de colimação após administração EV do meio de contraste mostrando nível líquido-líquido (seta). Mulher de 70 anos, com aneurisma roto de aorta torácica e hemotórax à esquerda.

lesão parenquimatosa pulmonar. Derrames com padrão ecográfico anecóico homogêneo podem ser tanto transudato como exsudato. A especificidade do US é de 66% e a sensibilidade de 100%, com valor preditivo negativo de 100%. A combinação das duas modalidades é mais acurada (98%), do que a radiografia (68%) ou a ultra-sonografia isoladas (92%).

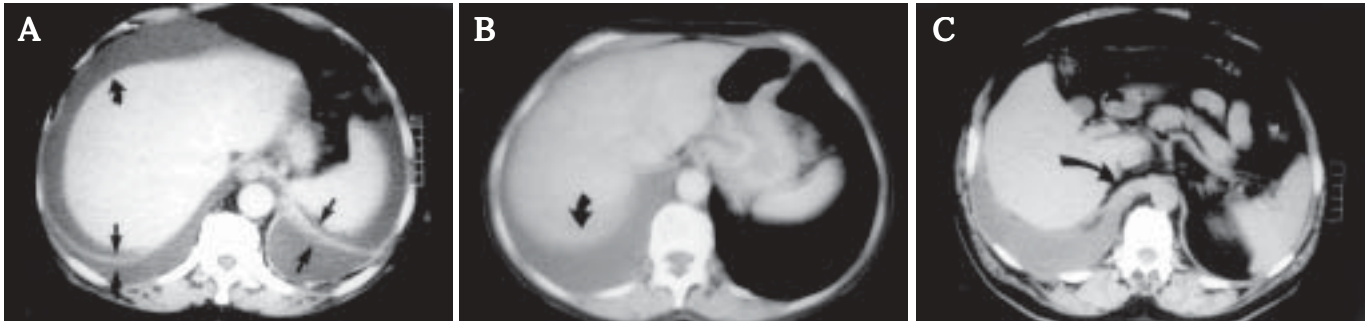### Achados tomográficos

Derrame pleural pode também ser estudado na tomografia computadorizada (TC). Nela, a coleção líquida não apresenta atenuação específica que possa distinguir um transudato de um exsudato ou mesmo de um quilotórax; no entanto, no hemotórax, algumas vezes, podemos observar a imagem líquido-líquido (fig. 7). Na TC com paciente em posição supina, o líquido pleural se acumula nos recessos pleurais posteriores. Derrame pleural pode usualmente ser distinguido de líquido na cavidade peritoneal por análise cuidadosa seguindo 4 sinais (fig. 8): sinal do diafragma, sinal da interface, sinal da área livre e o sinal do deslocamento da crura.

O sinal do diafragma se refere à distribuição diferente do derrame pleural comparado com o líquido intra-abdominal em relação ao diafragma. O pulmão e a pleura ficam adjacentes e periféricos à convexidade do diafragma, enquanto o líquido e as estruturas abdominais ficam adjacentes e centrais ao hemidiafragma. Apesar do diafragma não ser visível quando está em contato com o baço e com o fígado, sua posição pode ser inferida. Além disso, em pacientes com ascite, o líquido apresenta menor atenuação do que o fígado, baço ou hemidiafragma, possibilitando assim a visualização direta do diafragma.

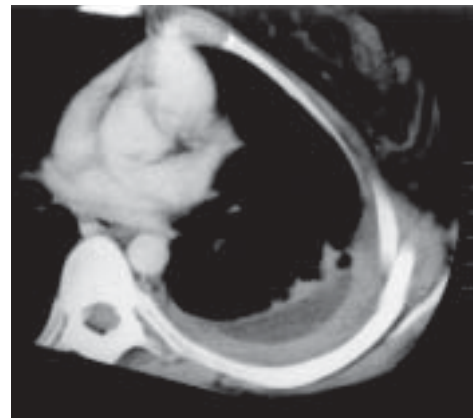
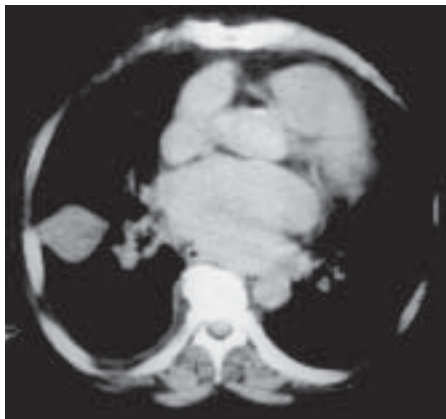O sinal da interface se refere à interface entre o líquido e o baço ou o fígado. Na ascite as interfaces são bem demarcadas, enquanto que no derrame pleural as interfaces são mal-definidas, presumivelmente porque o diafragma está interposto entre o líquido e o fígado ou baço.





**Figura 8 – SINAIS TOMOGRÁFICOS DE DERRAME PLEURAL. A)** TC com cortes de 10mm de espessura de homem de 62 anos com derrame pleural bilateral e líquido ascítico secundários à pancreatite. Existe interface nítida entre o fígado (seta curva) e a ascite (SINAL DA INTERFACE). O líquido ascítico fica medial e anterior e o derrame pleural lateral e posterior em relação ao diafragma (setas retas), que nesta condição, por apresentar atenuação maior do que o líquido, é visibilizado diretamente (SINAL DO DIAFRAGMA). **B)** TC helicoidal de homem de 70 anos. As reconstruções foram realizadas com 7mm de espessura. Existe interface maldefinida entre o fígado e o derrame pleural (seta) (SINAL DA INTERFACE). O derrame pleural estende-se posteriormente à área nua do fígado (SINAL DA ÁREA NUA). **C)** TC helicoidal de homem de 51anos. Reconstruções com 10mm de espessura. O derrame determina desvio lateral da crura diafragmática (seta) (SINAL DA CRURA).

**Figura 9 – DERRAME PLEURAL ENCISTADO.** TC com colimação de 10mm de homem de 47 anos, portador de prótese valvar mitral, com insuficiência cardíaca esquerda. Presença de coleção intracissural, com aspecto em “lente” (margens biconvexas), apresentando afilamento em suas extremidades lateral e medial.



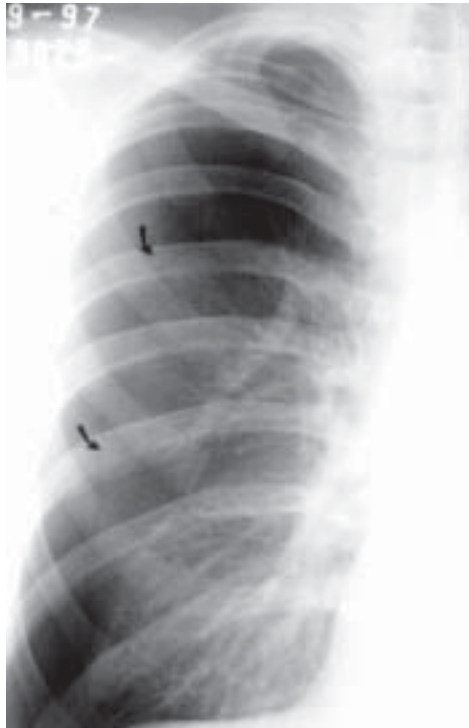**Figura 10 – EMPÍEMA.** TC helicoidal, com reconstruções de 7mm de espessura, de mulher portadora de empiema tuberculoso. A coleção líquida no interior dos folhetos parietal e visceral da pleura espessada dão o aspecto de “pleura rachada”.

O sinal do deslocamento da crura se refere ao deslocamento anterior da crura diafragmática pelo derrame pleural, que ocorre porque o líquido está interposto entre a crura e a coluna vertebral. Coleções intra-abdominais não produzem este deslocamento. A área livre é a porção do lobo direito do fígado que não apresenta cobertura peritoneal. Nesta área o fígado está aderido diretamente à parede posterior do abdome e, portando, o líquido ascítico não deve se acumular nesta região.

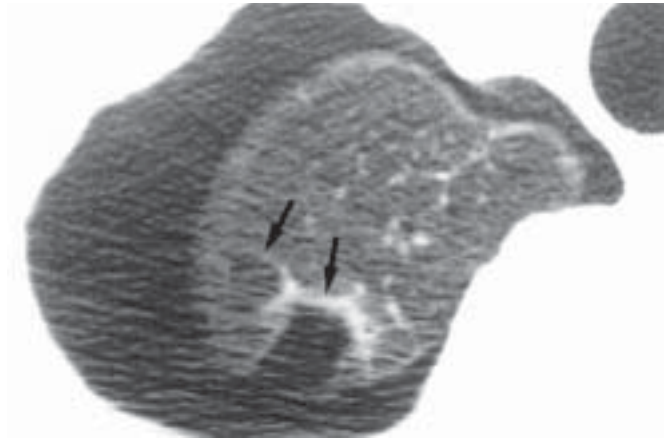
Para diferenciar derrame pleural de coleção abdominal todos os sinais descritos devem ser avaliados, já que a utilização isolada pode levar a enganos. Cuidados devem ser tomados particularmente quando ocorre inversão do diafragma e atelectasia de lobo inferior. Na inversão do diafragma o derrame pleural fica central ao invés de periférico no hemidiafragma. Esta situação é usual quando ocorre grande derrame pleural. O diagnóstico pode ser realizado obtendo-se cortes contíguos. Pequena coleção pleural pode ser difícil de se distinguir de espessamento pleural. O diagnóstico correto pode ser conseguido obtendo-se cortes adicionais com o paciente em decúbito lateral ou em posição prona.

Aquino *et al.* estudaram 86 derrames pleurais na TC com cortes de 10mm após administração endovenosa do meio de contraste para determinar a acuracidade deste método na diferenciação entre transudato e exsudato. A presença de espessamento da pleura parietal difuso ou focal, liso ou irregular foi o achado avaliado para o diagnóstico de exsudato. Foi encontrado espessamento pleural parietal em 61% dos derrames exsudativos. A TC de tórax mostrou especificidade de 96% com valor preditivo positivo de 97% para o diagnóstico de exsudato. Espessamento pleural esteve presente em todos os 10 casos de empiema. Nos portadores de derrame pleural exsudativo neoplásico a sensibilidade da TC foi de 69%. Dos 27 transudatos estudados, somente 1 apresentou espessamento pleural parietal, provavelmente residual, não relacionado com a insuficiência cardíaca congestiva, que era a causa do derrame pleural.

A TC é particularmente útil para se avaliar derrame pleural alojado em cissura. Estas lesões podem simular massas na radiografia convencional, mas são identificadas com segurança como coleções na TC. Derrames encistados (fig. 9) apresentam a configuração biconvexa (lente), margens lisas,



**Figura 11**  
PNEUMOTÓRAX.  
Radiografia em PA do tórax, posição supina de homem com pneumotórax espontâneo. A pleura visceral é vista como uma linha fina separada da superfície interna da parede torácica.



**Figura 12** – PNEUMOTÓRAX. TCAR com cortes de 1mm de espessura no ápice pulmonar de homem de 18 anos, apresentando o 2º episódio de pneumotórax. Presença de coleção aérea na cavidade pleural e imagens subpleurais hipoatenuantes apicais de paredes finas, com aspecto de bolhas (setas).

atenuação homogênea e determinam deslocamento do parênquima pulmonar adjacente.

### Achados de ressonância magnética

As imagens por ressonância magnética (IRM) mostram diferenças significativas de sinal no transudato, exsudato simples, exsudato infeccioso e exsudato maligno. A IRM possibilita, ainda, a diferenciação de doença parenquimatosa e de tumor.

## 2. EMPIEMA

O achado radiográfico principal é a presença de derrame pleural, usualmente unilateral, mas quando bilateral é substancialmente maior do lado infectado. Quando o empiema não é encistado apresenta-se como derrame estéril, com o sinal de menisco e se desloca com a mudança do decúbito. Quando é encistado, na radiografia simples do tórax pode ser indistinguível de abscesso pulmonar periférico.

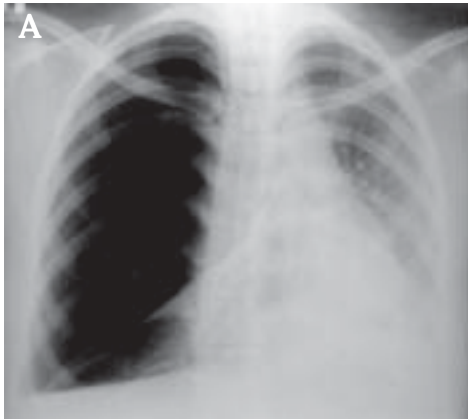
Na TC com injeção em bolo do meio de contraste em casos de empiema observa-se, em geral, ganho de contraste pelos folhetos parietal e visceral da pleura, espessamento do tecido subcostal extrapleural e espessamento da gordura extrapleural. Acredita-se que o ganho de contraste pelos folhetos pleurais seja devido ao aumento do suprimento sanguíneo da pleura inflamada. A combinação de líquido no interior dos folhetos espessados da pleura parietal e visceral é conhecida como “pleura rachada” (fig. 10) e é vista no período de organização do empiema. Na TC encontramos bordas

bem definidas entre o empiema e o pulmão deslocado que apresenta brônquios e vasos arqueados. Os empiemas são geralmente elípticos e apresentam superfície interna lisa. Por outro lado, os abscessos são freqüentemente arredondados, apresentam paredes espessas, pouca nitidez na interface com o pulmão e não determinam desvio dos brônquios e vasos parenquimatosos pulmonares. Apesar destes achados, em certas ocasiões é impossível distinguir-se abscesso pulmonar de empiema.

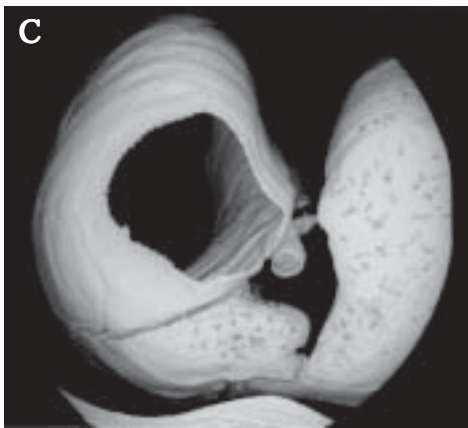
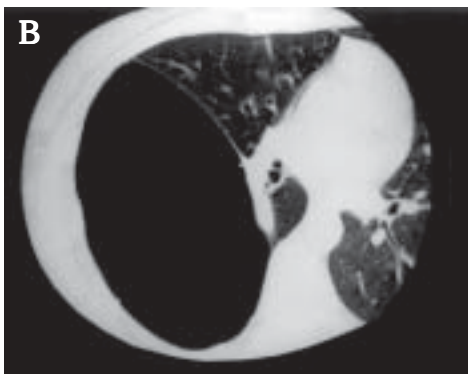
## 3. PNEUMOTÓRAX

O diagnóstico radiográfico do pneumotórax (fig. 11) é feito quando a pleura visceral se torna visível como uma fina linha separada da superfície interna da parede torácica e quando não existe estrutura pulmonar se estendendo além desta linha. Em pneumotórax pequeno a separação da pleura visceral da parede torácica pode ser aumentada obtendo-se radiografia com o paciente em expiração. A expiração diminui o volume do pulmão enquanto que o volume do pneumotórax permanece constante; dessa maneira, o pneumotórax ocupa maior proporção do volume do hemitórax e se torna mais evidente. Outra maneira para se diagnosticar pneumotórax questionável é a obtenção de filme no decúbito lateral com lado de interesse para cima. Nesta posição, o ar se desloca para a margem lateral do tórax, onde existem menos estruturas superponentes do que no ápice. A TC é mais sensível para o diagnóstico do pneumotórax, mesmo o oculto (fig. 12).

Sinais secundários de pneumotórax são o desvio do mediastino para o lado contralateral, rebaixamento do diafragma e alargamento do espaço intercostal. Todas estas manifestações são determinadas pelo aumento do volume do hemitórax. Para se estimar o tamanho do pneumotórax é im-



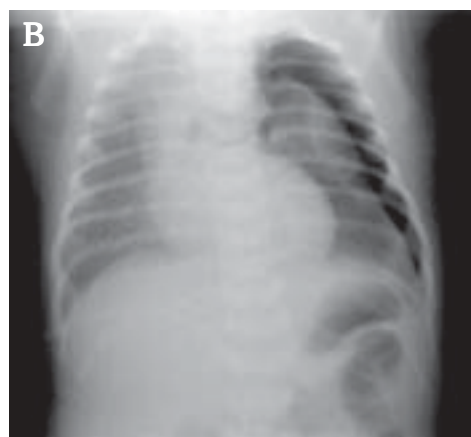
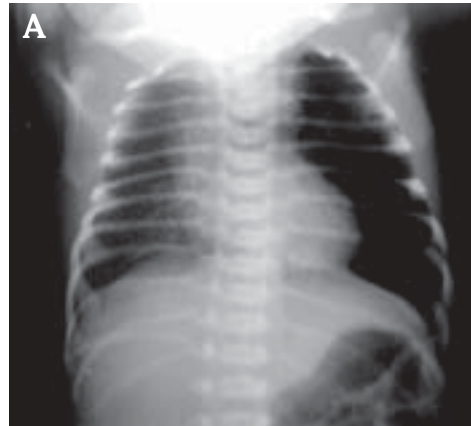
**Figura 13**  
**BOLHA HIPERTENSA**  
**SIMULANDO**  
**PNEUMOTÓRAX.**  
 Mulher de 33 anos. A parede fina da bolha simula a pleura visceral na radiografia em PA do tórax (seta), tomada em expiração na posição ortostática (A) e na TCAR (B).  
 C) Reconstrução em 3-D com imagens obtidas com TC helicoidal, utilizando "minimum intensity projection". O pulmão está sendo visto no sentido craniocaudal, com a face anterior para baixo. Nesta reconstrução o parênquima pulmonar se apresenta denso. Note a bolha sem conteúdo em seu interior.



portante saber que o volume é proporcional ao cubo de qualquer medida linear que pode ser feita em uma radiografia.

Em muitos casos o diagnóstico de pneumotórax é difícil. Aderências entre as pleuras parietal e visceral podem prevenir atelectasia de parte do pulmão e simular as paredes de uma bolha e o diagnóstico do pneumotórax não ser realizado. Por outro lado uma bolha gigante pode ser confundida com pneumotórax (fig. 13). Usualmente, a bolha difere do pneumotórax por apresentar margens internas côncavas e não convexas como as do pneumotórax.

Um pneumotórax também pode se coletar abaixo do pulmão, particularmente nas radiografias obtidas em posição supina. Na maioria dos casos o diagnóstico é claro porque a



**Figura 14**  
**PNEUMOTÓRAX.**  
 A) Radiografia do tórax em PA, no leito (posição supina) de RN com dispnéia, mostra hemitórax esquerdo hipertransparente.  
 B) Radiografia em decúbito lateral com raios horizontais demonstra o pneumotórax.

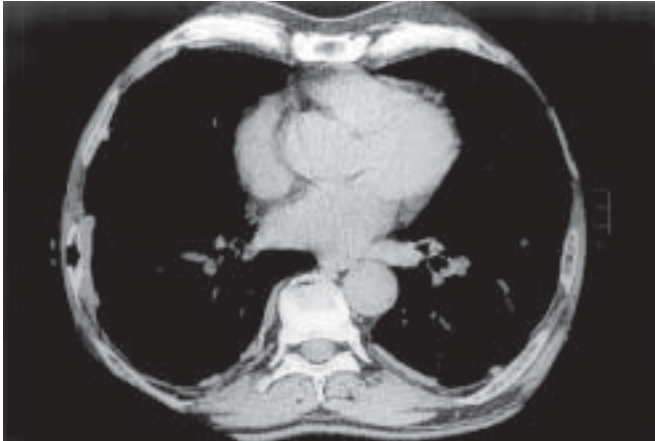
linha pleural é visível paralelamente ao hemidiafragma. Em outras condições pode ser extremamente difícil o diagnóstico, havendo a necessidade de radiografia em decúbito lateral para a sua confirmação (fig. 14). Dobra cutânea pode superficialmente lembrar pneumotórax criando um contorno paralelo à margem interna do hemitórax. Esta falsa imagem ocorre quando a pele do paciente é pressionada contra a mesa ou o chassi e este fenômeno é particularmente possível de acontecer quando o paciente se deita sobre a mesa ou sobre o chassi.

Outras condições que ocasionalmente lembram pneumotórax são pneumoperitônio e herniação intestinal para o interior do tórax.

#### 4. DOENÇA PLEURAL FOCAL

**Placas pleurais:** Envolve principalmente as faces lateral e posterior da pleura, seguindo os contornos do 7º ao 10º arcos costais. Os ápices pulmonares e os seios costofrênicos são poupados e raras vezes acometem as paredes anteriores. Na maioria das vezes as placas pleurais envolvem só a pleura parietal, mas ocasionalmente elas podem ser vistas na pleura visceral e na cissura interlobar. As placas pleurais são unilaterais em 25% dos casos, sendo mais comuns à esquerda; quando bilaterais tendem a ser simétricas.





**Figura 15** – PLACAS PLEURAIAS. TCAR, com colimação de 1mm, janela para mediastino, de homem de 75 anos, mostra imagens hiperatenuantes em placa em posição subpleural. Estas imagens podem ser melhor avaliadas junto às faces internas dos arcos costais.


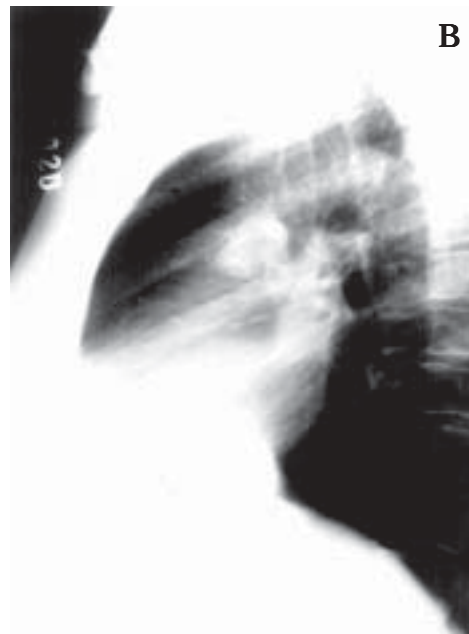
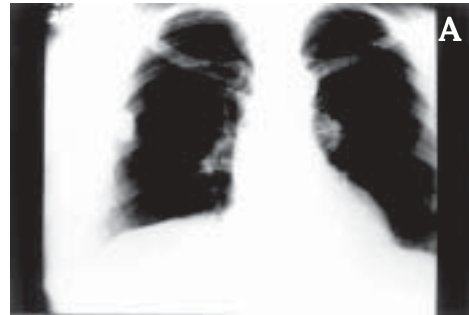
A radiografia de tórax continua sendo o primeiro método para estudo e detecção das placas pleurais, com sensibilidade variando de 30 a 80% e especificidade de 60 a 80%. A TCAR (fig. 15) é superior à radiografia de tórax e à TC na detecção das placas pleurais e possibilita também avaliação das lesões parenquimatosas pulmonares que cursam tanto com asbestose quanto com a tuberculose.

**Tumor pleural localizado:** Embora o mesotelioma e a doença metastática possam produzir lesão pleural focal, usualmente apresentam envolvimento pleural difuso. A TC é superior à radiografia para avaliar tumores pleurais e determinar a extensão para os pulmões e para a parede torácica. Assim, rotineiramente, é utilizada para estudar estas lesões.

**Tumor fibroso localizado da pleura:** É uma neoplasia relativamente incomum; representa menos que 5% dos tumores pleurais, também denominada mesotelioma benigno, mesotelioma local ou mesotelioma fibroso. O termo tumor fibroso localizado é preferido. Cerca de 40% dos tumores fibrosos localizados da pleura são aderidos à pleura, geralmente a visceral, por um pedículo. Comumente quando apresentam pedículo são benignos. Quando maiores do que 10cm, têm maior probabilidade de ser malignos. Calcificação ocorre em 5% dos casos.

As características radiográficas do tumor fibroso da pleura (fig. 16) são: contornos bem definidos, lisos, formando ângulo obtuso com a parede torácica, ou com o mediastino, e determinam deslocamento do parênquima pulmonar adjacente. Os tumores pedunculados podem ser móveis, mudando de posição com a variação da postura do paciente, expiração ou em radiografias seriadas.

Na TC de tórax este tumor apresenta ganho de contraste maior ou igual ao tecido de partes moles. Em 60% dos casos existe ganho de contraste homogêneo e em cerca de 37% há realce heterogêneo da lesão. Cerca de 25% dos casos



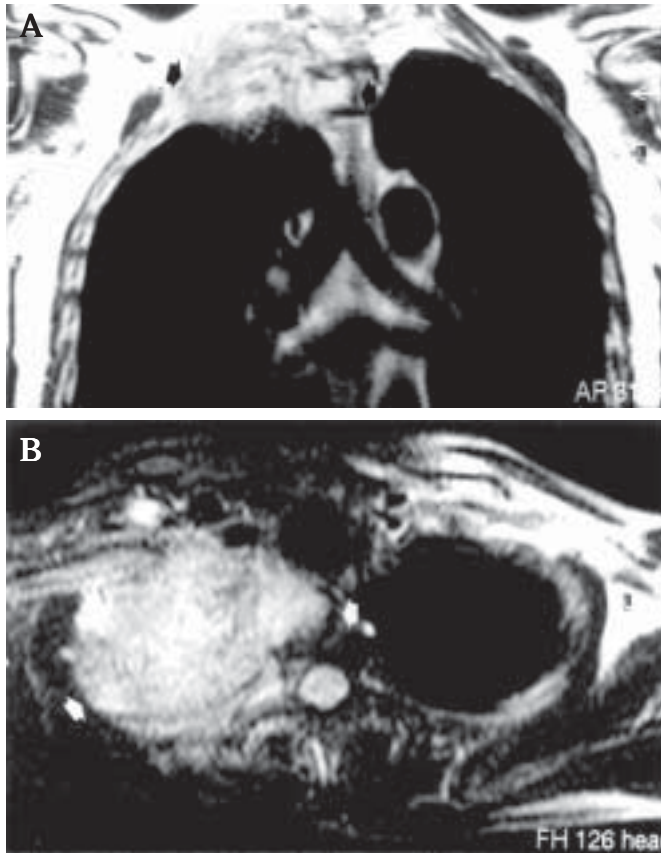
**Figura 16**  
TUMOR FIBROSO LOCALIZADO DA PLEURA. Radiografias do tórax em PA (A) e perfil (B) de homem de 52 anos. Presença de imagem nodular de contornos regulares medindo cerca de 30mm x 40mm em seus maiores eixos, com contornos regulares. Neste caso não há ângulos obtusos com a parede torácica, porque o tumor estava aderido a pleura por pedículo curto. (C) Peça mostra contornos regulares e cápsula lisa.

apresentam áreas de necrose central e em 25% o pedículo é visível.

O tumor fibroso localizado da pleura apresenta, na IRM, baixa intensidade de sinal nas seqüências ponderadas em T<sub>1</sub>, densidade de próton e T<sub>2</sub>, o que é explicado pelo alto teor de colágeno no estroma tumoral.

O tumor fibroso pleural maligno (fibrossarcoma) é geralmente maior do que 10cm de diâmetro e apresenta áreas de necrose em seu interior. Apesar da TC ser de utilidade no



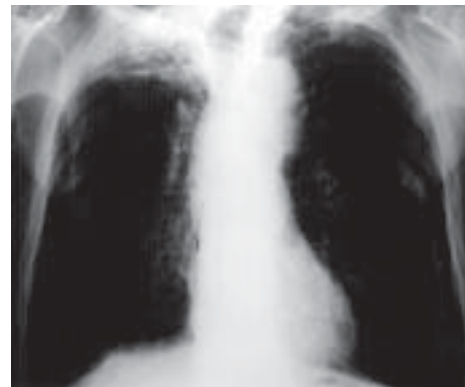


**Figura 17** – CARCINOMA BRÔNQUICO DE SULCO SUPERIOR. IRM de homem de 47 anos com tumor de Pancoast. **A)** Imagem obtida no plano coronal ponderada em T2 mostrando a lesão expansiva de contornos irregulares, que determina invasão nos 1º e 2º corpos vertebrais torácicos. **B)** Imagem obtida no plano axial, ponderada em T2, com supressão de gordura. Por apresentar sinal diferente é possível avaliar invasão de partes moles e na coluna (setas).

estudo pré-operatório, não existem critérios para diferenciação de malignidade e de benignidade.

**Lipoma e lipossarcoma pleurais:** São tumores raros, geralmente assintomáticos e achados de radiografia de tórax. Os lipomas podem ser intratorácicos ou transmurais, com componentes extra e intrapleurais. Podem ser diagnosticados na TC pelo seu componente homogêneo de gordura formando ângulo obtuso com a parede torácica e podendo determinar deslocamento do parênquima pulmonar. Quando o conteúdo é heterogêneo e apresenta atenuação maior do que -50UH, a possibilidade de lipossarcoma deve ser considerada. O lipossarcoma usualmente apresenta atenuação mista de gordura e tecido de partes moles.

**Extensão pleural do carcinoma broncogênico:** Vários estudos demonstram que a TC apresenta baixa performance no diagnóstico da invasibilidade da parede torácica e da superfície pleural costal e mediastinal. A IRM (fig. 17) apresenta performance superior à TC na detecção da invasão pleural e da parede torácica, especialmente no sulco superior.



**Figura 18**  
**FIBROTÓRAX.**  
Radiografia do tórax em PA de homem de 60 anos com fibrotórax por seqüela de tuberculose. Lesão residual no lobo superior direito e presença de espessamento pleural calcificado bilateralmente.

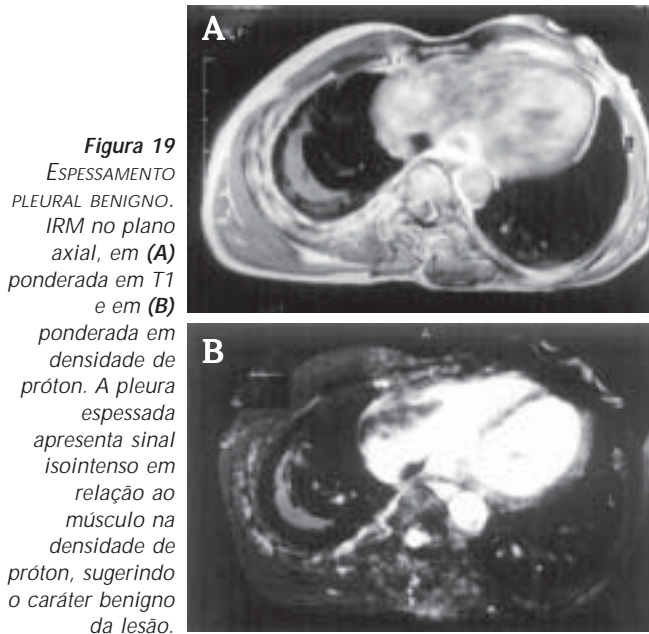
## 5. DOENÇA PLEURAL DIFUSA

Embora exista um grande número de doenças, malignas ou benignas, que podem causar anormalidade pleural difusa, as causas mais comuns são: fibrose pulmonar difusa (fibrotórax), doença metastática pleural e mesotelioma maligno.

**Fibrose pleural difusa (fibrotórax):** Obliteração fibrosa do espaço pleural ou fibrotórax pode se desenvolver como resultado de derrame hemorrágico organizado, empiema, pleurisia benigna relacionada a asbesto ou complicação de outros processos pleurais. Pode ser unilateral, geralmente secundária a derrames hemorrágico, tuberculoso ou empiema, ou bilateral, secundária a asbestose (fig. 18). A presença de calcificação extensa do fibrotórax favorece a possibilidade prévia de tuberculose ou empiema e é raramente vista em pacientes com fibrotórax relacionado com asbesto.

A pleura anatômica mediastinal pode ser estudada pela TC, pois fornece dados para diferenciar entre a doença pleural benigna e a maligna. Estudo realizado por Leung *et al.* demonstrou que havia acometimento da pleura mediastinal em 12,5% dos pacientes portadores de espessamento pleural benigno e de 73% nos pacientes portadores de mesotelioma.

No trabalho de Falaschi *et al.* para avaliar a utilidade da IRM em comparação com a TC, foram estudados pacientes com doença pleural benigna e maligna e obtidas imagens em *spin-echo*, com 10mm de espessura, com *gate* cardíaco, com *gap* de 1-3mm entre os cortes. Nas imagens ponderadas em T1 foi selecionado TR igual ao intervalo R-R (600-1.100m) e TE de 20m. As imagens ponderadas na densidade de próton e T2 foram obtidas com TR de pelo menos o dobro do intervalo R-R e TE de 30 a 90m respectivamente. O número de excitações foi de 4 para as imagens obtidas em T1 e de 2 para as imagens obtidas ponderadas na densidade de próton e T2. Em 2 pacientes que apresentavam lesão na pleura diafragmática foram obtidos cortes sagitais ponderados na densidade de próton e T2. Na avaliação morfológica, não houve diferença significativa entre as imagens obtidas por TC e por IRM. Todas as lesões malignas apresentaram sinal hiperin-



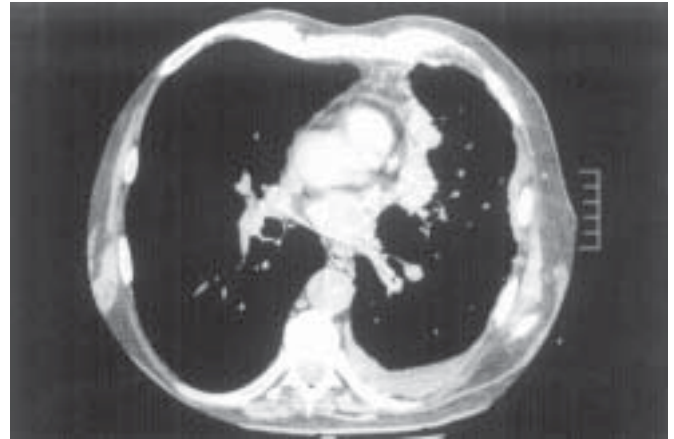
**Figura 19**  
ESPESAMENTO  
PLEURAL BENIGNO.  
IRM no plano  
axial, em (A)  
ponderada em T1  
e em (B)  
ponderada em  
densidade de  
próton. A pleura  
espessada  
apresenta sinal  
isointenso em  
relação ao  
músculo na  
densidade de  
próton, sugerindo  
o caráter benigno  
da lesão.

tenso nas imagens obtidas na densidade de próton e T2, enquanto que 14 das 16 lesões benignas foram isointensas ou hipointensas, quando comparadas com músculo da parede torácica (fig. 19). Assim, o sinal hiperintenso nas imagens obtidas com TR longo para identificar lesão maligna apresenta sensibilidade de 100%, especificidade de 87%, com acurácia diagnóstica de 94%. O valor preditivo negativo para esta lesão foi de 100%, ou seja, todos os casos com lesão pleural benigna apresentaram sinal isointenso ou hipointenso.

**Doença metastática da pleura (derrame pleural neoplásico):** A doença metastática da pleura é provavelmente a segunda causa de derrame pleural, só perdendo para a insuficiência cardíaca congestiva em pacientes acima de 50 anos. Em uma revisão de 1.783 casos de derrame pleural maligno, o carcinoma brônquico contribuiu com 36% dos casos, o câncer de mama com 25%, linfoma com 10% e carcinomas ovariano e gástrico com 5% ou menos. Mesotelioma maligno, que é um tumor primário da pleura, é uma outra causa de derrame pleural maligno.

A maioria dos pacientes com envolvimento carcinomatoso da pleura apresentam derrame pleural volumoso. Usualmente o mediastino é desviado contralateralmente em relação ao derrame.

Os achados tomográficos de ajuda na distinção de doença pleural maligna da benigna são: 1) espessamento pleural circunferencial (especificidade de 100% e sensibilidade de 41%); 2) espessamento pleural nodular (especificidade de 94% e sensibilidade de 51%); 3) espessamento pleural parietal com mais de 1cm (especificidade de 94% e sensibilidade de 36%); 4) envolvimento pleural mediastinal (especificidade de 88% e sensibilidade de 56%).



**Figura 20** – IMPLANTE PLEURAL NEOPLÁSICO. TCAR, cortes de 2mm de colimação, janela para mediastino, de homem de 64 anos com carcinoma brônquico. Espessamento pleural irregular em toda a extensão da superfície pleural, inclusive na pleura mediastinal. Pequeno derrame pleural.

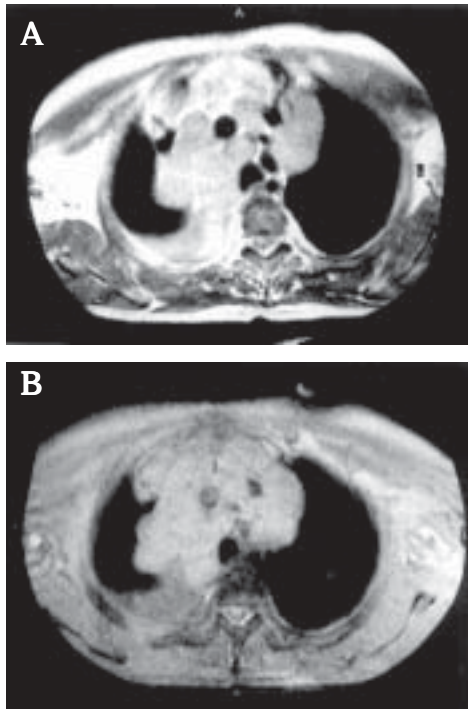
Se tomarmos como base um ou mais destes critérios tomográficos para o diagnóstico da doença pleural maligna, a TC apresenta sensibilidade de 72% e especificidade de 83%. A doença pleural maligna tende a envolver a superfície pleural inteira (fig. 20), enquanto a doença pleural reativa usualmente não afeta a pleura mediastinal. A principal exceção à regra é o empiema tuberculoso, o qual, quando extenso, pode envolver a pleura mediastinal. A TC ajuda, também, a determinar o melhor local para a biópsia, quando esta é requerida. Estes locais incluem áreas com espessamento pleural maior do que 1cm, espessamento pleural nodular e espessamento da pleura mediastinal.

A presença de calcificação pleural sugere um processo benigno. A ocorrência de placas calcificadas no mesotelioma é incomum. Existe relato na literatura na calcificação de mesotelioma secundário à degeneração sarcomatosa.

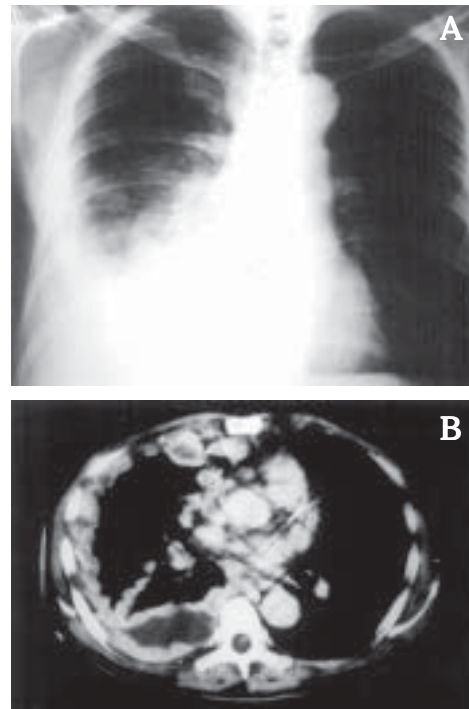
Quando não ocorre deslocamento do mediastino em associação com derrame pleural neoplásico uma destas possibilidades deve ser pensada: 1) presença de neoplasia pulmonar causando atelectasia pulmonar ou lobar; 2) o mediastino está fixado por linfonodos neoplásicos; 3) presença de mesotelioma maligno fixando o mediastino; 4) a causa do derrame pleural está no pulmão ou lobo imerso.

A presença de coleção pleural associada com espessamento pleural irregular ou nodular faz suspeita diagnóstica de implante pleural neoplásico, havendo alta sensibilidade e especificidade neste achado tomográfico. Esta combinação pode ocorrer nas neoplasias metastáticas como também no mesotelioma maligno e no linfoma.

Cerca de 50% das mulheres com câncer de mama desenvolvem metástases pleurais durante o curso da doença. O derrame é usualmente do mesmo lado da mama acometida mas pode ocorrer do outro lado (26%) ou em ambos os lados



**Figura 21**  
**QUILOTÓRAX.**  
 IRM de homem de 68 anos portador de linfoma. As imagens foram obtidas no plano axial ponderadas em T1. Em A há hipersinal, que desaparece em B na seqüência com supressão de gordura, levantando a possibilidade de quilotórax.



**Figura 22**  
**MESOTELIOMA MALIGNO.** A) Radiografia em PA do tórax. B) TC com cortes de 10mm de colimação, obtidos após administração EV do meio de contraste em bolo. Espessamento nodular da pleura, desvio ipsilateral do mediastino e derrame pleural associado. Acometimento nodular da grande cissura.

(16%). O derrame é mais comum nas pacientes com metástase linfangítica pulmonar. Menos freqüentemente o tumor alcança o espaço pleural por extensão direta.

No momento do diagnóstico de câncer de pulmão cerca de 15% dos pacientes apresentam derrame pleural e em algum momento durante o curso da doença cerca de 50% irão desenvolver derrame pleural. Em 90% dos casos o derrame é ipsilateral e ocorre em todos os tipos celulares da neoplasia. Nos restantes 10% o derrame costuma ser bilateral, resultado de uma disseminação terciária ou de invasão de veia sistêmica.

Derrame pleural está presente em cerca de 7% nos casos de doença de Hodgkin e em cerca de 10% dos linfomas não Hodgkin no momento do diagnóstico. No curso da doença 30% dos portadores de linfoma irão apresentar derrame pleural. Em ambos os tipos de linfomas pode haver envolvimento pleural sem a formação de derrame. Cerca de 2/3 dos derrames associados com linfoma são quilosos e o linfoma é a causa mais comum de quilotórax (fig. 21).

Os pacientes portadores de leucemia vão apresentar derrame pleural em cerca de 25% dos casos, determinado por infiltração leucêmica da pleura. Em cerca de 5% estão relacionados à obstrução linfática, insuficiência cardíaca e infecção.

**Mesotelioma maligno:** Cerca de 80% dos mesoteliomas aparecem em pacientes expostos a asbesto e em 20% essa associação não está presente. Há relato de um pequeno número de casos secundários à radioterapia.

Radiologicamente o mesotelioma maligno se manifesta como espessamento nodular ou irregular da pleura (fig. 22)

com ou sem derrame pleural. Em uma pequena percentagem ele pode se apresentar como massa ou nódulo pleural. Caracteristicamente não é associado a desvio mediastinal devido à ação restritiva da cobertura tumoral da pleura. O mediastino usualmente está centrado ou desviado para o mesmo lado. A redução volumétrica do pulmão não ajuda na diferenciação entre o mesotelioma e o fibrotórax. Pode ocorrer desvio contralateral do mediastino determinado pelo derrame pleural do mesotelioma.

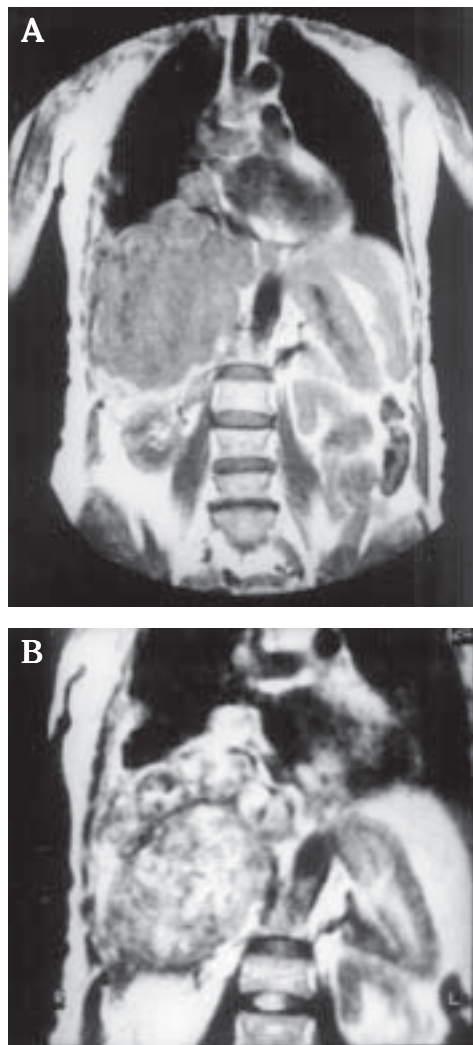
A TC é superior à radiografia de tórax para avaliar a extensão do mesotelioma. No estudo de Kawashima e Libshitz em 50 pacientes portadores de mesotelioma maligno foram encontrados: 1) espessamento pleural (92%); 2) espessamento das cissuras interlobares (86%); 3) derrame pleural (64%); 4) redução volumétrica do pulmão envolvido (42%); 5) calcificação pleural (20%); 6) invasão da parede torácica (18%).

Lesões metastáticas de mesotelioma maligno ocorrem com freqüência principalmente para vasos linfáticos e linfonodos peribrônquicos e mediastinais e, menos freqüentemente, para ossos, supra-renais e rins. Na TC, adenomegalia pode ser visibilizada em mais de 50% dos pacientes, incluindo as cadeias peribrônquicas, diafragmática anterior e mamária interna.

A correlação entre os achados cirúrgico e tomográfico mostra que a TC é capaz de evidenciar corretamente a extensão da doença, mas não evidencia envolvimento ganglionar em 10% dos casos, invasão da parede em 35% e invasão diafragmática em 20%.

A TC do tórax é utilizada para identificar doença irrisecável, ou seja, aqueles pacientes com invasão inquestionável





**Figura 23**  
MESOTELIOMA  
MALIGNO. IRM  
obtidas no plano  
coronal, em (A)  
ponderada em  
T1 e em (B)  
ponderada em  
T2, em mulher  
de 60 anos.  
Lesões nodulares  
acometendo as  
superfícies  
costal,  
diafragmática e  
mediastinal da  
pleura, com sinal  
isointenso em T1  
e hiperintenso  
em T2, em  
relação ao  
músculo.

da parede torácica ou mediastinal, e disseminação para o hemitórax contralateral, adenomegalia mediastinal ou abdominal. A TC apresenta utilidade no acompanhamento pós-operatório do mesotelioma maligno, conseguindo o diagnóstico de recidiva antes de qualquer evidência clínica ou radiográfica.

A comparação das imagens obtidas por TC e IRM em 16 pacientes com mesotelioma maligno comprovado, mostrou que a IRM (fig. 23) possibilita melhor avaliação em 18% dos

pacientes com doença torácica apical, 12,5% dos com acometimento diafragmático, 6,5% dos com doença subdiafragmática e em 12,5% dos casos mostrou melhor a relação entre o tumor e as estruturas mediastinais.

Devido à possibilidade de obtenção de imagens nos planos axial, sagital e principalmente coronal e apresentar intensidade de sinal diferente para músculo, tumor e líquido pleural, a IRM representa importante papel no diagnóstico do mesotelioma maligno.

#### AGRADECIMENTO

Sou grato a Alberto Soares Souza e a Eliane Maria Alves, que prestaram serviço inestimável nas fotografias e secretaria, respectivamente, tornando este trabalho viável.

#### SUGESTÕES DE LEITURA

1. Aquino SL, Webb WR, Gushiken BJ. Pleural exsudates and transudates: diagnosis with contrast-enhanced CT. *Radiology* 1994;192:803-808.
2. Falaschi F, Battolla L, Mascalchi M, et al. Usefulness of MR signal intensity in distinguishing benign from malignant pleural disease. *AJR* 1996;166:963-968.
3. Ferretti GR, Chiles C, Cox JE, et al. Localized benign fibrous tumors of the pleura: MR appearance. *JCAT* 1997;21:15.
4. Hanna JW, Reed JC, Choplin RH. Pleural infections. A clinical-radiologic review. *J Thorac Imaging* 1991;6:68-79.
5. Kawashima A, Libshitz HI. Malignant pleural mesothelioma. CT manifestations in 50 cases. *AJR* 1990;155:965-969.
6. Kuhlman JE. Complex diseases of the pleural space: the 10 questions most frequently asked of the Radiologist. New approaches to their answer with CT and MR imaging. *RadioGraphics* 1997;17:1043-1050.
7. Lang P-C, Luk K-T, Chang D-B, et al. Value of sonographic in determining the nature of pleural effusion: analysis of 320 cases. *AJR* 1992;159:29-33.
8. Leung NA, Muller Miller RR. CT in differential diagnosis of diffuse pleural disease. *AJR* 1990;154:487-492.
9. McLoud TC, Flower CDR. Imaging of the pleura: sonography, CT, and MR imaging. *AJR* 1991;156:1145-1153.
10. Naidich DP, Muller NL, Zerhouni EA, Webb WR, Siegelman SS. Pleura, chest wall, and diaphragm. In: Naidich DP, Muller NL, Zerhouni EA, Webb WR, Siegelman SS, eds. *Computed tomography and magnetic resonance of the thorax*. New York: Lippincott-Raven, 1999; 657-754.
11. Sahn AS. Malignant pleural effusion. In: Fishman AP, ed. *Pulmonary diseases and disorders*. 2nd ed. New York: McGraw-Hill, 1998;2159-2169.