

ESTUDO ANATÔMICO DO TERÇO PROXIMAL DO FÊMUR: IMPACTO FEMOROACETABULAR E O EFEITO CAM

ANATOMIC STUDY OF THE PROXIMAL THIRD OF THE FEMUR:
FEMOROACETABULAR IMPACT AND THE CAM EFFECT

Pedro José Labronici¹, Sergio Delmonte Alves², Anselmo Fernandes da Silva³, Gilberto Ribeiro Giuberti³, Rolix Hoffmann⁴, Justino Nóbrega de Azevedo Neto⁴, Jorge Luiz Mezzalira Penedo⁵

RESUMO

Objetivo: Analisar as variações anatômicas da extremidade proximal do fêmur que pudessem desenvolver o impacto femoroacetabular. **Métodos:** Foram utilizados 199 espécimes anatômicos de fêmures esqueleticamente maduros. Os fêmures foram medidos para determinar o ângulo da anteversão do colo femoral, ângulo cervicodiafisário, esfericidade da cabeça femoral em ântero-posterior e súpero-inferior, ângulo entre a epífise e o colo femoral anterior, ângulo entre a epífise e o colo em perfil, distância em ântero-posterior a 5mm da junção cabeça e colo e distância em ântero-posterior da base do colo. **Resultados:** Observou-se que o subgrupo com impacto apresentou diâmetro da junção a 5mm ($p = 0,0001$) e cam-cabeça (%) ($p = 0,0001$) significativamente maiores e base-cam (%) ($p = 0,0001$) significativamente menor que o subgrupo sem impacto. Identificou-se que cam-cabeça (%) ≥ 80 e base-cam (%) ≤ 73 foram os pontos ótimos para o impacto. **Conclusão:** O estudo mostrou que o efeito cam, causado por variações anatômicas da extremidade proximal do fêmur, se concentrou na junção cabeça-colo e base do colo-junção cabeça-colo. Esses índices podem ser fatores preditivos do impacto.

Descritores – Osteoartrites do quadril; Articulação do quadril/patologia; Femur

ABSTRACT

Objective: to analyze anatomical variations of the proximal end of femur that could cause a femoroacetabular impact. **Methods:** 199 skeletally mature anatomical specimens of femurs were used. The femurs were measured in order to determine the anteversion angle of the femoral neck, neckshaft angle, sphericity of the femoral head at anteroposterior and superoinferior, angle between epiphysis and the anterior femoral neck, angle between epiphysis and the neck at lateral plane, anteroposterior distance at 5mm of the head and neck junction and anteroposterior distance of the neck base. **Results:** we found that the impact subgroup presented a significantly larger junction diameter of 5mm ($p = 0.0001$) and cam-head (%) ($p = 0.0001$), while base-cam (%) ($p = 0.0001$) showed a significantly smaller diameter than the subgroup without impact. It was identified that cam-head (%) ≥ 80 e base-cam (%) ≤ 73 were identified as the optimal impact points. **Conclusion:** our study showed that the effect cam, caused by anatomical variations of the proximal femoral end focused the head-neck junction and base of the neck-junction head-neck. These rates can be predictive factors of the impact.

Keywords – Osteoarthritis, hip; Hip joint/pathology; Femur

1 – Doutor em Medicina pela Universidade Federal de São Paulo – Escola Paulista de Medicina; Chefe de Clínica do Serviço de Ortopedia e Traumatologia do Prof. Dr. Donato D'Ángelo – Hospital Santa Teresa, Petrópolis/RJ, Brasil.

2 – Médico Responsável pelo Grupo de Quadril do Serviço de Ortopedia e Traumatologia do Prof. Dr. Donato D'Ángelo – Hospital Santa Teresa, Petrópolis/RJ, Brasil.

3 – Médico Residente em Ortopedia e Traumatologia do Serviço de Ortopedia e Traumatologia do Prof. Dr. Donato D'Ángelo – Hospital Santa Teresa, Petrópolis/RJ, Brasil.

4 – Médico Residente do Grupo de Quadril do Serviço de Ortopedia e Traumatologia do Prof. Dr. Donato D'Ángelo – Hospital Santa Teresa, Petrópolis/RJ, Brasil.

5 – Médico Assistente do Grupo de Cirurgia do Quadril do Instituto Nacional de Traumatologia Ortopedia (INTO), Rio de Janeiro/RJ, Brasil.

Trabalho realizado no Serviço de Ortopedia e Traumatologia do Prof. Dr. Donato D'Ángelo, Hospital Santa Teresa, Petrópolis, RJ e Faculdade de Medicina de Petrópolis, Petrópolis, RJ, Brasil.

Correspondência: Av. Roberto Silveira, 187, apt. 601 – 25685-040 – Petrópolis, RJ. Tel.: (24) 2242-5571. E-mail: plabronici@globo.com

INTRODUÇÃO

A osteoartrose primária do quadril, também conhecida como idiopática, pode ser secundária a causas mecânicas. O impacto femoroacetabular é a causa mais comum nos estágios finais da osteoartrose, tanto nos quadris no gênero masculino como no feminino^(1,2). Nos quadris com ausência de displasia, a causa da coxartrose tem sido sugerida ser um microtrauma repetitivo da região cabeça-colo do fêmur contra a borda acetabular⁽³⁾. Isso levaria ao efeito cam, na qual a região entre a cabeça-colo femoral aumentada choca com a borda do acetábulo.

Vários autores têm citado relação entre a coxartrose e desvio da cabeça femoral, chamado de deformidade em *pistol-grip*, e a diminuição da anteversão do colo femoral⁽⁴⁻⁷⁾. Nessas circunstâncias, a redução do espaço pode causar impacto em flexão e, particularmente, em rotação interna. Esses achados podem ser vistos nas radiografias em ântero-posterior verdadeiro ou incidência lateral⁽⁸⁾. Isso foi demonstrado no escorregamento epifisário proximal do fêmur quando ocorre um deslocamento posterior da cabeça femoral e nos casos de fratura do colo do fêmur com consolidação em discreta deformidade em rotação^(7,9).

O objetivo deste trabalho foi analisar, em espécimes anatômicos, alterações no colo femoral que pudessem indicar impacto femoroacetabular ou efeito cam.

Este trabalho foi analisado e aprovado pelo Comitê de Ética da Faculdade de Medicina de Petrópolis.

MÉTODOS

Foram utilizados 199 fêmures da Faculdade de Medicina de Petrópolis/RJ. Foram excluídos os fêmures com deformidades prévias, sinais de fraturas ou desgaste da cabeça femoral. Dos espécimes anatômicos, 103 eram do lado direito e 96, do esquerdo. Os fêmures foram medidos para determinar o ângulo da anteversão do colo femoral (ACF), ângulo cervicodiafisário (CD), esfericidade da cabeça femoral em ântero-posterior e súpero-inferior, ângulo entre a epífise e o colo femoral anterior, ângulo entre a epífise e o colo em perfil, distância em ântero-posterior a 5 mm da junção cabeça e colo e distância em ântero-posterior da base do colo. Todas essas distâncias e ângulos foram medidos com paquímetro e goniômetro.

A tabela 1 fornece a média, desvio padrão (DP), mediana, mínimo e máximo das medidas e angulações dos fêmures do total da amostra.

Tabela 1 – Descrição geral das medidas e angulações dos fêmures

Variável	n	Média	DP	Mediana	Mínimo	Máximo
Ângulo ACF	199	10,8	5,8	10	-2	32
Ângulo CD	199	127,0	6,0	128	110	145
Esfericidade AP	199	44,0	3,3	44	33,5	54
Esfericidade SI	199	43,5	3,5	44	33	54
Diâmetro 5mm junção cabeça-colo	199	33,1	4,0	34	23	42
Diâmetro base-colo	199	25,6	2,4	25	19,5	34
Ângulo cabeça-colo ap	199	95,0	7,5	94	78	121
Ângulo cabeça-colo perfil	199	93,0	6,9	92	75	118

DP – Desvio padrão

Fonte – Faculdade de Medicina de Petrópolis

Os espécimes anatômicos foram analisados por três avaliadores, em separado, para observar a frequência de impacto segundo o avaliador e o número de avaliadores. As tabelas 2 e 3 fornecem a frequência (n) e o percentual (%) do impacto por avaliador e por número de avaliadores, respectivamente.

Tabela 2 – Frequência de impacto segundo o avaliador

Avaliador	n	%
1	23	11,6
2	45	22,6
3	55	27,6

Fonte – Faculdade de Medicina de Petrópolis

Tabela 3 – Frequência de impacto segundo o número de avaliadores

Impacto	n	%
Nenhum impacto	119	59,8
Por um avaliador	48	24,1
Por dois avaliadores	21	10,6
Por três avaliadores	11	5,5

Fonte – Faculdade de Medicina de Petrópolis

Metodologia estatística

A análise estatística foi realizada pelo teste de Mann-Whitney para verificar se existe diferença nas medidas e angulações dos fêmures entre dois subgrupos, com e sem impacto, segundo três avaliadores. Foi utilizado teste não paramétrico, pois as medidas e angulações não apresentaram distribuição normal (distribuição gaussiana) devido à dispersão dos dados e/ou falta de simetria da distribuição. O critério de determinação de significância adotado foi o nível de 5%.

RESULTADOS

Este estudo teve como finalidade traçar um perfil geral dos 199 fêmures. As porcentagens entre o cam e cabeça, base do colo do fêmur e cam e base do colo do fêmur e cabeça são demonstradas na tabela 4, nas figuras 1 (a e b) e 2 (a e b).

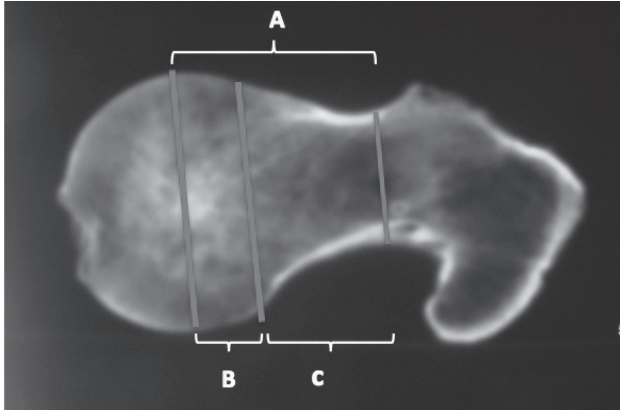


Figura 1a – Corte tomográfico da peça anatômica com impacto anterior, onde A: cabeça e base do colo do fêmur; B: cabeça e cam; e C: base do colo do fêmur e cam.



Figura 1b – Fotografia da mesma peça anatômica

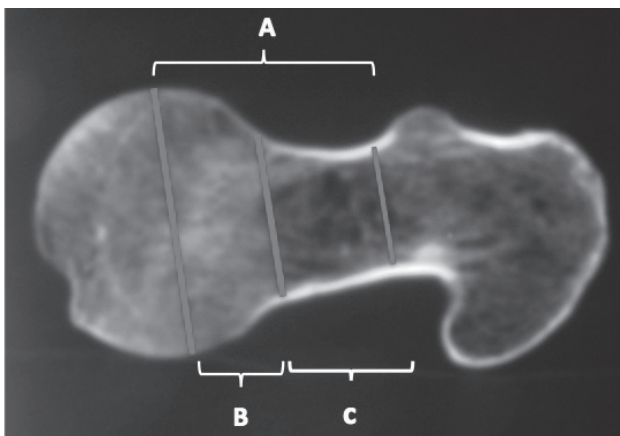


Figura 2a – Corte tomográfico da peça anatômica sem impacto anterior, onde A: cabeça e base do colo do fêmur; B: cabeça e cam; e C: base do colo do fêmur e cam.

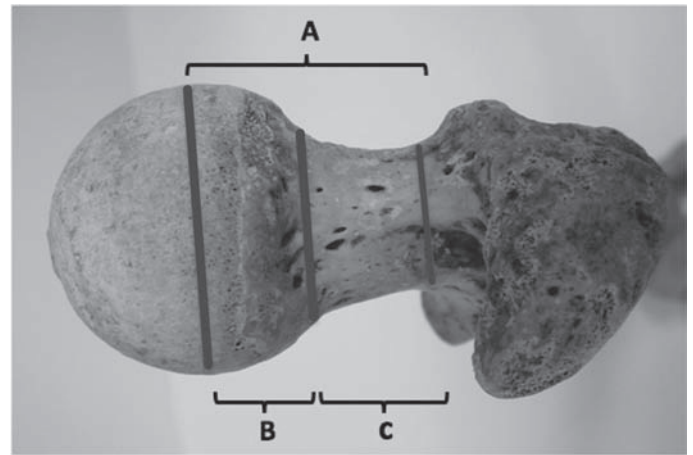


Figura 2b – Fotografia da mesma peça anatômica

Tabela 4 – Descrição das proporções entre as variáveis

Variables	n	Média	DP	Médio	Mínimo	Máximo
CAM - CABEÇA (%)	199	75,3	6,9	76	57,5	92,2
BASE - CAM (%)	199	77,8	7,7	78,3	58,8	96,2
BASE / CABEÇA (%)	199	58,2	4,4	57,8	44,7	72,7

DP = Desvio Padrão

Fonte – Faculdade de Medicina de Petrópolis

Nosso segundo objetivo foi verificar a existência de diferença significativa nas medidas e angulações dos fêmures entre os subgrupos com e sem impacto. A classificação de impacto foi calculada através de três critérios:

- Impacto-1: pelo menos um avaliador declarou a presença de impacto (80 ossos);
- Impacto-2: pelo menos dois avaliadores declararam a presença de impacto (32 ossos);
- Impacto-3: os três avaliadores declararam a presença de impacto (11 ossos).

Utilizamos a classificação impacto-2 onde dois avaliadores declararam a presença de impacto no mesmo espécime anatômico.

A tabela 5 fornece a média, desvio padrão (DP), mediana, mínimo e máximo das medidas e angulações dos fêmures, segundo o subgrupo (com e sem impacto) e o correspondente nível de descritivo (p) do teste de Mann-Whitney para o impacto-2.

Observou-se que o subgrupo com impacto apresentou esfericidade S1 ($p = 0,040$), diâmetro 5mm ($p = 0,0001$) e cam-cabeça (%) ($p = 0,0001$) significativamente maiores e base-cam (%) ($p = 0,0001$) significativamente menor que o subgrupo sem impacto-2. Não existe diferença significativa, ao nível de 5%, entre os dois subgrupos para as demais medidas estudadas.

Tabela 5 – Análise estatística das medidas e angulações dos fêmures segundo o impacto-22

Variável	Impacto-2	n	Média	DP	Mediana	Mínimo	Máximo	p
Ângulo ACF	sim	32	12,1	5,9	10	2	28	0,25
	não	167	10,6	5,8	10	-2	32	
Ângulo CD	sim	32	128,3	5,6	128	111	140	0,20
	não	167	126,8	6,1	128	110	145	
Esfericidade AP	sim	32	45,0	2,3	45	40	50	0,058
	não	167	43,8	3,4	44	33,5	54	
Esfericidade SI	sim	32	44,5	2,9	45	38	50	0,040
	não	167	43,3	3,6	44	33	54	
Diâmetro 5mm junção cabeça-colo	sim	32	37,0	2,8	37	30	42	0,0001
	não	167	32,4	3,8	32,2	23	40	
Diâmetro base-colo	sim	32	26,3	2,7	26	19,5	34	0,054
	não	167	25,4	2,3	25	20	32	
Ângulo cabeça-colo AP	sim	32	93,2	8,9	93	80	121	0,18
	não	167	95,3	7,2	94	78	116	
Ângulo cabeça-colo perfil	sim	32	91,6	8,0	93	75	108	0,45
	não	167	93,3	6,6	92	76	118	
Cam-cabeça (%)	sim	32	82,3	4,8	82,6	69,8	92,2	0,0001
	não	167	74,0	6,5	73,9	57,5	89,5	
Base-cam (%)	sim	32	71,1	6,3	68,4	60,2	87	0,0001
	não	167	79,1	7,2	79,4	58,8	96,2	
AP/SI	sim	32	1,013	0,037	1	0,978	1,158	0,48
	não	167	1,012	0,030	1	0,950	1,158	
Base / cabeça (%)	sim	32	58,4	4,3	57,3	45,3	68	0,91
	não	167	58,2	4,4	58	44,7	72,7	

DP: Desvio padrão

Fonte – Faculdade de Medicina de Petrópolis

Nosso terceiro objetivo foi identificar o ponto de corte ótimo para o diâmetro 5mm da junção cabeça-colo, cam-cabeça (%) e base-cam (%) relacionado com impacto. A curva ROC (*receiver operator characteristic*) expressa a relação entre a sensibilidade e a especificidade, e pode ser usada para escolher o melhor ponto de corte (*cut-off*). Nesta amostra em estudo, segundo a curva ROC, identificou-se que diâmetro 5mm da junção cabeça-colo $\geq 35,5$, cam-cabeça (%) ≥ 80 e base-cam (%) ≤ 73 foram os pontos ótimos para o impacto segundo o critério 2.

A tabela 6 fornece as medidas de acurácia para os pontos de corte do diâmetro 5mm da junção cabeça-colo, cam-cabeça (%) e ao impacto.

Tabela 6 – Medidas de acurácia do diâmetro 5mm da junção cabeça-colo, cam-cabeça (%) e base-cam (%) para a classificação de impacto

Medida	Sensibilidade (%)	Especificidade (%)	VP+ (%)	VP- (%)	Acurácia (%)
Diâmetro 5mm $\geq 35,5$	71,87	76,05	36,51	93,38	75,38
Cam-cabeça ≥ 80 %	78,12	81,44	44,64	95,10	80,90
Base-cabeça ≤ 73 %	71,87	76,65	37,10	93,43	75,88

VP+: valor preditivo positivo

VP-: valor preditivo negativo

Fonte – Faculdade de Medicina de Petrópolis

DISCUSSÃO

As medidas testadas aqui tiveram como objetivo principal identificar e quantificar o contorno anormal da junção cabeça-colo e as possíveis variações observadas entre cabeça e colo femoral. Usando essas medidas, foram observadas diferenças entre os grupos com e sem alterações da região anterior entre a junção cabeça e colo.

As anormalidades entre a junção cabeça-colo nos indivíduos esqueleticamente maduros têm sido associadas com a osteoartrite do quadril^(4,6,7,10,11). Contudo que os pacientes não apresentem história prévia de doença no quadril, a etiologia da deformidade continua duvidosa, mas vários investigadores têm relacionado o deslocamento subclínico da epífise femoral com o risco de osteoartrite^(5,7,11,12). Stulberg et al⁽¹¹⁾ introduziram o termo deformidade em *pistol-grip* para descrever a aparência radiográfica anormal do colo-cabeça nas incidências em ântero-posterior. Eles notaram que essa deformidade é encontrada predominantemente em indivíduos ativos do sexo masculino e está presente em muitos pacientes com a tão chamada artrite idiopática, porém, não elucidaram o mecanismo patológico envolvido. Goodman et al⁽⁷⁾ demonstraram que a principal deformidade no deslocamento subclínico da epífise femoral está no plano sagital,

predominantemente anterior, e que sem uma definição quantitativa ou objetiva, descrições tais como *pistol-grip* e *post-slip* não podem ser usadas para determinar a gravidade da deformidade ou para distinguir formas normais das patológicas. Em nosso estudo, dos 199 espécimes anatômicos analisados, não foi encontrado desvio significativo entre a cabeça e o colo femoral que pudesse justificar impacto anterior e, conseqüentemente, ser o principal fator do desenvolvimento da osteoartrite.

Crestani et al⁽²⁾ demonstraram que o eixo do colo do fêmur indica claramente como mudanças em seu contorno podem afetar a função da superfície articular da cabeça do fêmur. Alargamento da região anterior do colo reduz a concavidade anatômica do colo, podendo ocasionar impacto. Até o presente momento, não foi definido um método aceitável para identificar os quadris que estão em risco ou critérios demonstrando a relação anormal entre a cabeça e o colo. As incidências laterais são utilizadas para a quantificação do *offset* da porção ântero-lateral na junção cefalocervical-femoral e para verificar a esfericidade da cabeça femoral⁽¹³⁾. Meyer et al⁽¹⁴⁾ concluíram que as incidências de Dunn com 45° e 90° e a lateral *cross-table* são as mais precisas para essa avaliação. O *offset* na incidência *cross-table* é medido utilizando o método descrito por Eijer et al⁽¹⁵⁾. Murray⁽⁵⁾ usou radiografias em ântero-posterior para caracterizar a deformidade da inclinação da cabeça femoral. Ele traçou uma linha no eixo do colo femoral usando o ponto médio entre o trocânter e a porção mais estreita do colo do fêmur como demarcações e, então, calculou a proporção

da cabeça femoral, dividindo a largura da cabeça sobre o eixo. A crítica a essa técnica é que ele não distinguiu um padrão entre a junção cabeça-colo femoral normal da anormal. Nötzli et al⁽¹⁶⁾ em sua técnica, utilizando a imagem de ressonância magnética, traça uma linha na região mais estreita do colo femoral ao centro da cabeça. Após a margem anterior definida, é medida pelo ângulo “alfa”. Além disso, a largura da junção cabeça-colo é medida em dois locais distintos. Utilizando essa técnica, eles demonstraram que nos pacientes com impacto de quadril havia significativamente menos concavidade na junção cabeça-colo femoral que nos quadris normais⁽¹⁶⁾.

Nossos resultados demonstraram que nos 199 espécimes anatômicos, o subgrupo classificado como tendo impacto apresentava diâmetro a 5mm da junção e percentual cabeça-colo significativamente maior ($p = 0,0001$) e ($p = 0,0001$), respectivamente, que o grupo sem impacto.

Nessa amostra, também observamos que, segundo a curva ROC, os espécimes com relação de 80% ou mais entre a cabeça-colo e 73% ou menos da relação entre a junção cabeça-colo e a base do colo do fêmur apresentam possibilidade de desenvolver impacto femoral.

CONCLUSÃO

Nosso estudo mostrou que o efeito cam, causado por variações anatômicas da extremidade proximal do fêmur, se concentraram na junção cabeça-colo (%) ≥ 80 e base do colo-junção cabeça-colo (%) ≤ 73 . Esses índices podem ser fatores preditivos do impacto.

REFERÊNCIAS

- Murphy S, Tannast M, Kim YJ, Buly R, Millis MB. Debridement of the adult hip for femoroacetabular impingement: indications and preliminary clinical results. *Clin Orthop Relat Res.* 2004;(429):178-81.
- Crestani MV, Telöken MA, Gusmão PDF. Impacto femoroacetabular: uma das condições precursoras da osteoartrose do quadril. *Rev Bras Ortop.* 2006;41(8):285-93.
- Ganz R, Parvizi J, Beck M, Leunig M, Notzli H, Siebenrock KA. Femoroacetabular impingement: a cause for osteoarthritis of the hip. *Clin Orthop Relat Res.* 2003;(417):112-20.
- Tönnis D, Heinecke A. Acetabular and femoral anteversion: relationship with osteoarthritis of the hip. *J Bone Joint Surg. Am* 1999;81(12):1747-70.
- Murray RO. The aetiology of primary osteoarthritis of the hip. *Br J Radiol.* 1965;38(455):810-24.
- Solomon L. Patterns of osteoarthritis of the hip. *J Bone Joint Surg Br.* 1976;58(5):176-83.
- Goodman DA, Feighan JE, Smith AD, Latimer B, Buly RL, Cooperman DR. Subclinical slipped capital femoral epiphysis: relationship to osteoarthritis of the hip. *J Bone Joint Surg Am.* 1997;79(10):1489-97.
- Eijer H, Leunig M, Mahomed MN, Ganz R. Cross-table lateral radiograph for screening of anterior femoral head-neck offset in patients with femoro-acetabular impingement. *Hip Intern.* 2001;11:37-41.
- Leunig M, Casillas MM, Hamlet M, Hersche O, Notzli H, Slongo T, et al. Slipped capital femoral epiphysis: early mechanical damage to the acetabular cartilage by impingement of the prominent femoral metaphysis. *Arta Orthop Scand.* 2000;71(4):370-5.
- Murray RO. The aetiology of primary osteoarthritis of the hip. *Br J Radiol.* 1965;38(455):810-24.
- Stulberg SD, Cordell LD, Harris WH, Ramsey PL, MacEwen GD. Unrecognized childhood hip disease: a major cause of idiopathic osteoarthritis of the hip. In: *The Hip. Proc 3rd meeting of The Hip Society.* St Louis: CV Mosby Co.; 1975. p.212-28.
- Ito K, Minka MA 2nd, Leunig M, Werlen S, Ganz R. Femoroacetabular impingement and the cam-effect: a MRI-based, quantitative anatomical study of the femoral head-neck offset. *J Bone Joint Surg Br.* 2001;83(2):171-6.
- Shrader MW, Sucato DJ. Surgical dislocation with trochanteric osteotomy: a surgical approach for femoroacetabular impingement. *Curr Opin Orthop.* 2005;16(6):439-44.
- Meyer DC, Beck M, Ellis T, Ganz R, Leunig M. Comparison of six radiographic projections to assess femoral head/neck asphericity. *Clin Orthop Relat Res.* 2006;(445):181-5.
- Eijer H, Leunig M, Mahomed MN, Ganz R. Cross-table lateral radiograph for screening of anterior femoral head-neck offset in patients with femoro-acetabular impingement. *Hip Intern.* 2001;11:37-41.
- Nötzli HP, Wyss TF, Stoeklin CH, Schmid MR, Treiber K, Hodler J. The contour of the femoral head-neck junction as a predictor for the risk of anterior impingement *J Bone Joint Surg Br.* 2002;84(4):556-60