

TRATAMENTO ARTROSCÓPICO DA OSTECONDROMATOSE SINOVIAL NO QUADRIL

ARTHROSCOPIC TREATMENT OF SYNOVIAL OSTEOCHONDROMATOSIS IN THE HIP

Giancarlo Cavalli Polesello¹, Nelson Keiske Ono², Emerson Kiyoshi Honda³, Rodrigo Pereira Guimarães⁴, Walter Ricioli Junior⁵, Bruno Gonçalves Schröder e Souza⁶, William Soltau Dani⁷

RESUMO

Objetivo: O objetivo deste trabalho é mostrar os resultados obtidos no tratamento da osteocondromatose no quadril pela via artroscópica. **Métodos:** Foram avaliados seis pacientes submetidos à artroscopia do quadril por osteocondromatose sinovial, quanto à função e dor nos períodos pré e pós-operatórios. O tempo de queixa pré-operatória variou de nove a 48 meses, média de 28,2 meses e o seguimento variou de oito a 25 meses, média de 17,1 meses. A idade média foi de 45,1 anos, quatro pacientes (66,6%) eram do sexo feminino e o lado direito foi acometido em cinco casos (83,3%). **Resultados:** Quanto aos resultados pelos critérios de Harris modificados por Byrd, a pontuação evoluiu de média de 54,1 para 90,4 pontos e a escala de expressões faciais para quantificação da dor variou de média de 1,7 ponto para 5,1 pontos. **Conclusão:** A artroscopia é boa alternativa para o tratamento da osteocondromatose no quadril, apesar de ser necessário maior tempo de seguimento para afirmar isso categoricamente. Os resultados observados até então são animadores. Trata-se de procedimento pouco invasivo e que permite boa recuperação.

Descritores – Quadril; Artroscopia; Condromatose sinovial

ABSTRACT

Objective: The objective of this study is to show the results achieved in the treatment of hip osteochondromatosis by arthroscopy. **Methods:** Six patients submitted to hip arthroscopy for synovial osteochondromatosis have been assessed for pre- and postoperative function and pain. The time of preoperative complaint ranged from nine to 48 months, in an average of 28.2 months and the follow-up ranged from eight to 25 months (mean: 17.1 months). Mean age was 45.1 years, with four female patients (66.6%) and the right side affected in five cases (83.3%). **Results:** Concerning the results according to Byrd-modified Harris' criteria, the mean score evolved from 54.1 to 90.4, and the mean score on the face expressions scale for pain assessment ranged from 1.7 to 5.1. **Conclusion:** arthroscopy is a good alternative for hip osteochondromatosis treatment, although longer follow-up times are required to strictly stating this. The results found so far are encouraging, constituting a little-invasive procedure allowing good recovery.

Keywords – Hip; Arthroscopy; Chondromatosis, Synovial

1 – Professor Assistente Doutor da FCMSCSP; Assistente do Grupo de Quadril - FCMSCSP.

2 – Professor Assistente Doutor da FCMSCSP; Chefe do Grupo de Quadril - FCMSCSP.

3 – Professor Assistente Doutor da FCMSCSP; Membro Sênior do Grupo de Quadril - FCMSCSP.

4 – Professor Instrutor Mestre da FCMSCSP; Assistente do Grupo de Quadril - FCMSCSP.

5 – Médico Ortopedista; Assistente do Grupo de Quadril - FCMSCSP.

6 – Médico Ortopedista; Aluno da Pós-graduação da FCMSCSP; Ex-Estagiário do Grupo de Quadril e *Fellow* da *Steadman-Hawkins Clinic*, Vail (CO), EUA.

7 – Médico Ortopedista da Clinitrauma Lages-SC; Ex-Estagiário do Grupo de Quadril da FCMSCSP.

INTRODUÇÃO

A condromatose sinovial é uma metaplasia progressiva, crônica, benigna e rara, na qual a cartilagem é formada nas membranas sinoviais das articulações, bainhas dos tendões ou bursas. Tem origem desconhecida e afeta geralmente uma única articulação⁽¹⁻⁸⁾. Alguns dos focos metaplásticos podem destacar-se, produzindo corpos livres. Quando esses corpos se calcificam, a condição é chamada de osteocondromatose sinovial⁽⁴⁾. Afeta preferencialmente homens entre 30 e 50 anos e existe possibilidade de recidiva após o tratamento^(3,5).

O diagnóstico deve ser considerado em qualquer paciente que apresente mais de cinco corpos livres intra-capsulares. Apesar da natureza benigna dessa afecção, os múltiplos corpos livres dentro da cápsula podem causar danos às superfícies articulares com erosão óssea e consequente destruição articular⁽⁴⁾.

Ambroise Paré *apud* Ginaldi⁽⁹⁾ foi o primeiro a relatar essa afecção, em 1558. A primeira descrição histomorfológica foi feita por Jaffe⁽¹⁰⁾ em 1958, delineando as bases para o diagnóstico histológico da osteocondromatose⁽¹¹⁾.

A localização no quadril não é comum, sendo mais frequente no joelho e no cotovelo^(2,3,5-8). Quando afeta o quadril, o diagnóstico é normalmente retardado em virtude do quadro insidioso dos sintomas⁽²⁾.

O objetivo deste trabalho é mostrar os resultados preliminares obtidos no tratamento da osteocondromatose no quadril pela via artroscópica.

MÉTODOS

Foram avaliados prospectivamente, no Departamento de Ortopedia e Traumatologia da Santa Casa de São Paulo – Pavilhão Fernandinho Simonsen, seis pacientes

submetidos à artroscopia do quadril por osteocondromatose sinovial entre julho de 2004 e julho de 2006. O trabalho foi previamente submetido à Comissão de Ética em Pesquisa e aprovado sob o nº 317/08.

A idade variou de 41 a 52 anos, média de 45,1 anos. Quanto à distribuição por sexo, quatro (66,6 %) pacientes eram femininos; o lado direito foi acometido em cinco pacientes (83,3%). A cor branca prevaleceu em cinco pacientes (83,3%). O tempo de queixa pré-operatória variou de nove a 48 meses, média de 28,2 meses.

O seguimento variou de oito a 25 meses, média de 17,1 meses. Nenhum paciente praticava atividade física regularmente.

O diagnóstico foi feito pela história clínica, pelo exame físico e pelos exames de imagem. Grande parte das radiografias pré-operatórias da bacia não demonstra calcificações, o que pode dificultar o diagnóstico (Figuras 1 e 2).

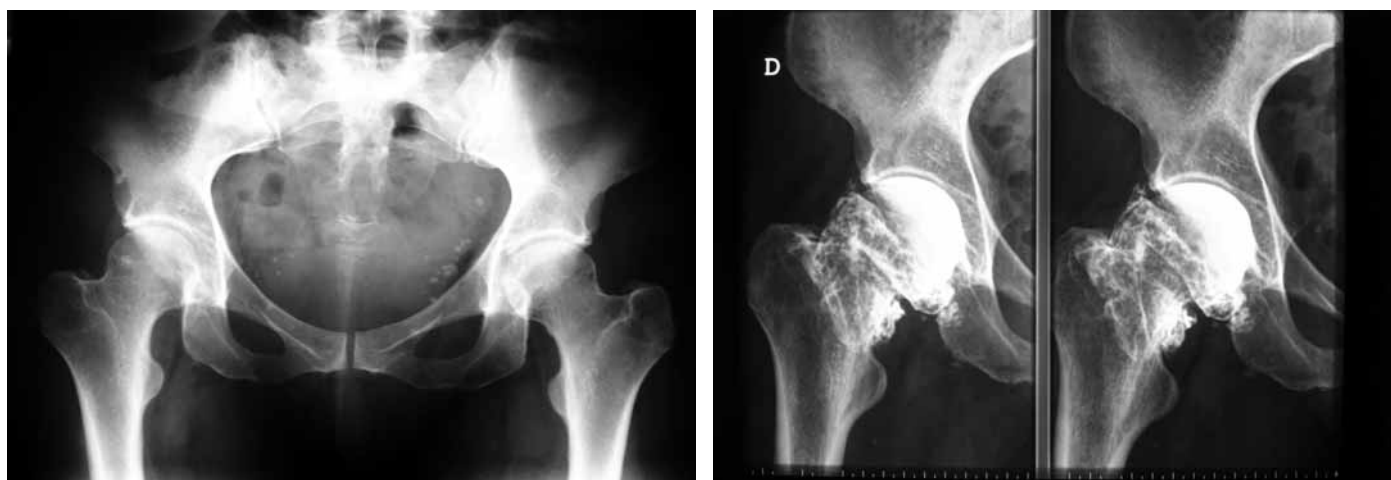
Ao exame físico, todos apresentavam dor à flexão de 90°, principalmente na região anterior do quadril. Dois pacientes (33,3%) relatavam dor para subir e descer escadas, e três (50%) tinham dor para entrar e sair do carro ou ao levantar-se.

Para avaliação de resultados, utilizamos o escore de Harris modificado por Byrd (HHS)⁽¹²⁾ e a escala de expressões faciais para quantificação da dor (EEF)⁽¹³⁾.

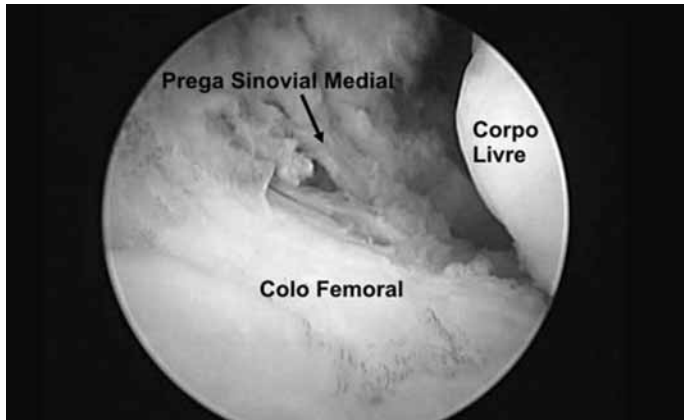
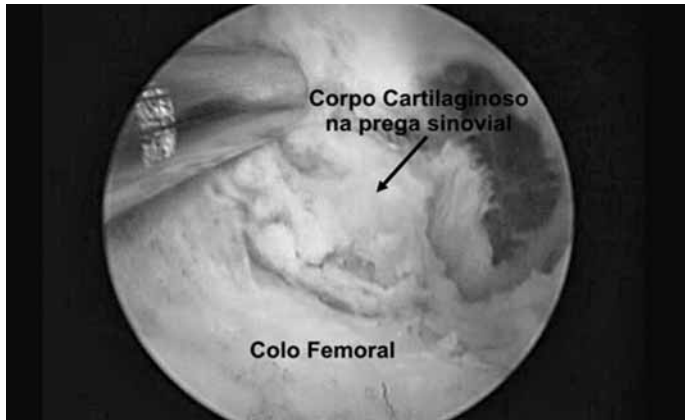Também anotamos as fases da doença como descritas por Milgram⁽¹⁴⁾: estágio 1 - doença intrasinovial ativa com nenhuma formação de nódulo; estágio 2 - desenvolvimento de nódulos na membrana sinovial, (Figuras 3 e 4); estágio 3 - formação de corpos livres articulares (Figura 5).

Avaliamos também os achados artroscópicos durante o procedimento e as complicações pós-operatórias.

Todas as artroscopias foram realizadas pelo mesmo cirurgião.



Figuras 1 e 2 – Ausência de sinais radiográficos de corpos livres à radiografia simples, no quadril direito. A artrografia mostrou tratar-se de múltiplos corpos livres intra-articulares, não calcificados



Figuras 3 e 4 – Nódulo cartilaginoso aderido à prega sinovial medial do quadril. Aspecto artroscópico antes e após sua remoção debaixo da prega sinovial

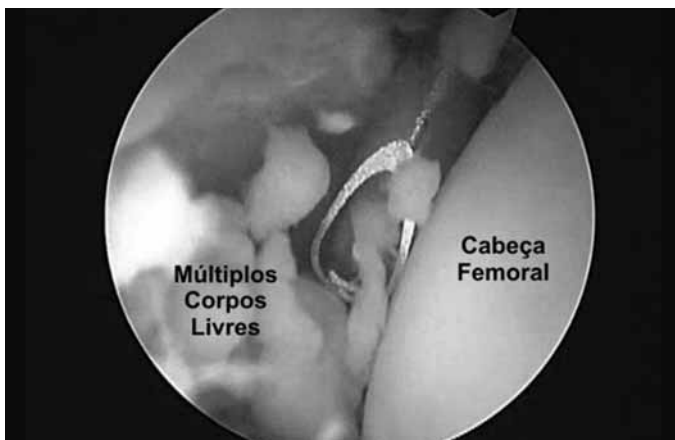


Figura 5 – Múltiplos corpos livres cartilagosos intra-articulares no quadril

RESULTADOS

Os pacientes apresentaram melhora clínica e radiográfica; houve melhora do arco de movimento e dos sintomas. Ao exame físico, a dor em flexão e rotação interna melhorou em todos os pacientes. O retorno às atividades normais foi autorizado oito semanas após a cirurgia.

O escore de Harris modificado por Byrd⁽¹²⁾ variou de 38,5 a 70,4 pontos no pré-operatório (média de 54,1 pontos) e de 79,1 a 95,7 no período pós-operatório (média de 90,4 pontos).

A escala de expressões faciais para quantificação da dor⁽¹³⁾ mostrou pontuação pré-operatória que variou de um a três pontos (média de 1,75 ponto) e quatro a seis pontos no pós-operatório (média de 5,1 pontos).

Entre os achados da artroscopia foram evidenciadas lesões da cartilagem articular no acetábulo, acompanhadas de sinovite reacional em três pacientes (50%). Observamos neste estudo casos tanto em estágio 2 como 3, como descritos por Milgram⁽¹⁴⁾, e lesão do lábio acetabular em apenas um caso (16,6%), além de um caso de osteocondroma solitário gigante (Figura 6).

Em todos os casos, o diagnóstico pré-operatório de osteocondromatose sinovial foi confirmado durante o ato cirúrgico e pela biópsia. Não houve complicações ou recidivas até o momento.

DISCUSSÃO

A osteocondromatose sinovial é considerada uma metaplasia do tecido sinovial⁽²⁻⁸⁾, que afeta a camada subserosa da superfície interna da cápsula articular. É caracterizada pelo desenvolvimento dos corpos cartilagosos múltiplos, vindos da superfície interna da cápsula ou das outras estruturas formadas por sinóvia, tais como bainhas dos tendões e bursas⁽¹⁾.

A maioria das descrições é de lesões com diâmetro máximo de 3cm, embora haja raros casos de osteocondromatose solitária gigante, o que observamos nessa série.

Milgram⁽¹⁴⁾ descreveu três fases da doença: estágio 1 - doença intrassinovial ativa com nenhuma formação de nódulo; estágio 2 - desenvolvimento de nódulos na

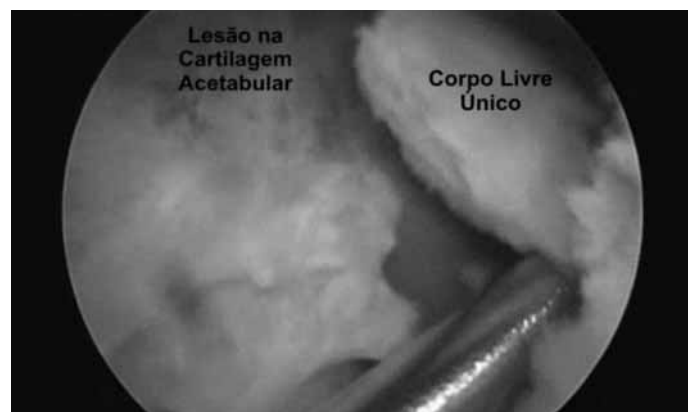

Figura 6 – Presença de corpo livre intracapsular, único com lesão da cartilagem do acetábulo

membrana sinovial; e estágio 3 - formação de corpos livres articulares. Observamos nas artroscopias os estágios 2 e 3, bem definidos.

A doença ocorre em todas as faixas etárias, mas é predominante na quarta década, sendo duas vezes mais comum em homens⁽⁷⁾. Na nossa série tivemos predominância no sexo feminino.

A apresentação clínica é caracterizada geralmente pelos sintomas mecânicos que ocorrem quando os corpos frouxos ou unidos interferem com a função articular, causando limitação do movimento e, eventualmente, bloqueio acompanhado de dor^(1,2).

A maioria dos casos ocorre no joelho e cotovelo^(2,3,5-8). Existem poucas descrições no quadril⁽¹⁵⁾. Em nosso meio os relatos restringem-se a casos com acometimento do joelho e ombro⁽¹⁶⁻¹⁸⁾.

A característica patológica comum é a extensão das lesões para além da cápsula articular. Localização extra-articular isolada também é documentada, principalmente na bainha dos tendões das mãos e pés. Quando acometem as bursas, provocam dor e rigidez articular, em geral com progressão lenta dos sintomas⁽⁷⁾.

As radiografias mostram somente 50% das lesões, pois a grande parte delas não apresenta calcificação no seu interior, o que também observamos neste estudo⁽²⁾.

McCarthy e Busconi⁽¹⁹⁾ relatam taxa de 80% de falso-negativos nos exames de imagem de quadris com dor intratável, incluindo radiografia, artrografia, cintilografia óssea, tomografia computadorizada (TC) e ressonância nuclear magnética (RNM). Em uma revisão de 30 casos, concluíram que os danos condrais eram comuns e às vezes graves, especialmente nas margens das articulações, apesar dos exames normais.

REFERÊNCIAS

- Elliott R, Dennien B, Leong A, Van Der Wall H. Synovial osteochondromatosis presenting as a mass in the buttock. *Clin Nucl Med*. 2001;26(12):1032-3.
- Krebs VE. The role of hip arthroscopy in the treatment of synovial disorders and loose bodies. *Clin Orthop Relat Res*. 2003;406:48-59.
- Lohmann CH, Köster G, Klinger HM, Kunze E. Giant synovial osteochondromatosis of the acromio-clavicular joint in a child. A case report and review of the literature. *J Pediatr Orthop B*. 2005;14(2):126-8.
- Newberg AH, Newman JS. Imaging the painful hip. *Clin Orthop Relat Res*. 2003;406:19-28.
- Campeau NG, Lewis BD. Ultrasound appearance of synovial osteochondromatosis of the shoulder. *Mayo Clin Proc*. 1998;73(11):1079-81.
- Marín-Peña O, González-Onandía P, Trell-Lesmes F, Murillo-Vizuete D, Teixeira-Rodríguez A, Galiano JMG. Synovial osteochondromatosis: clinical presentation and treatment. *J Bone Joint Surg Br*. 2004;86(Suppl 2):139.
- Birchall D, Khangure MS, Spagnolo DV. Vertebral synovial osteochondromatosis with compressive myelopathy. *Spine*. 1999;24(9):921-3.
- Hashimoto N, Okada K. Synovial osteochondromatosis of the retrocalcaneal bursa: a case report. *J Bone Joint Surg Am*. 1996;78(11):1741-5.
- Ginaldi S. Computed tomography feature of synovial osteochondromatosis. *Skeletal Radiol*. 1980;5(4):219-22.
- Jaffe HL. Tumours and tumorous conditions of the bones and joints. Philadelphia: Lea & Febij; 1958.
- Von Lindern JJ, Theuerkauf I, Niederhagen B, Bergé S, Appel T, Reich RH. Synovial chondromatosis of the temporomandibular joint: clinical, diagnostic, and histomorphologic findings. *Oral Surg Oral Med Oral Pathol Oral Radiol Endod*. 2002;94(1):31-8.
- Byrd JW. Avoiding the labrum in hip arthroscopy. *Arthroscopy*. 2000;16(7):770-3.
- Pimenta CAM, Teixeira MJ. Avaliação da dor. *Rev Med (São Paulo)*. 1997;76(1):27-35.
- Milgram JW. Synovial osteochondromatosis: a histopathological study of thirty cases. *J Bone Joint Surg Am*. 1997;59(6):792-801.
- Boyer T, Dorfmann H. Arthroscopy in primary synovial chondromatosis of the hip: description and outcome of treatment. *J Bone Joint Surg Br*. 2008;90(3):314-8.
- Ramos MRF, Ramos RRM, Santos LA. Condromatose sinovial. Relato de caso. *Rev Bras Ortop*. 1997;32(9):749-50.
- Brasil Filho R, Filardi Filho CS, Menitti EI, Baptista MV, Daher SS. Condromatose sinovial: relato de um caso. *Rev Bras Ortop*. 1997;32(11):921-3.
- Paim AE, Ferreira DC, Paim A, Almeida RM. Tratamento artroscópico da condromatose sinovial do ombro: relato de caso. *Rev Bras Ortop*. 2008;43(4):146-9.
- McCarthy JC, Busconi B. The role of hip arthroscopy in the diagnosis and treatment of hip disease. *Orthopedics* 1995;18(8):753-6.
- Lim SJ, Chung HW, Choi YL, Moon YW, Seo JG, Park YS. Operative treatment of primary synovial osteochondromatosis of the hip. *J Bone Joint Surg Am*. 2006;88(11):2456-64.
- Lim SJ, Park YS. Operative treatment of primary synovial osteochondromatosis of the hip. *Surgical Technique*. *J Bone Joint Surg Am*. 2007;89(Suppl 2 Pt.2):232-45.

Alguns autores^(1,3,5-7) recomendam a artrotomia seguida de sinovectomia e remoção de todos os corpos livres. Essa conduta não determina o final do processo patológico, mas possibilita melhora da dor e da mobilidade articular. A sinovectomia reduz o potencial do surgimento de novas lesões e retarda a progressão da doença^(1,7). No quadril pode ser necessária a luxação da articulação para obter visibilização adequada com sinovectomia extensa⁽²⁰⁾. Esse tipo de abordagem ampla implica, no entanto, maior morbidade e risco de complicações^(20,21).

Num estudo recente, Boyer e Dorfmann⁽¹⁵⁾ relatam a experiência com o tratamento artroscópico da condromatose sinovial do quadril. Resultados bons e excelentes foram obtidos em mais da metade dos pacientes e o seguimento médio foi maior que seis anos, com índice de recidiva em torno de 40%.

Neste trabalho utilizamos a artroscopia para tratar todos os casos, com remoção dos corpos livres e sinovectomia subtotal da articulação. Não tivemos casos de recidiva, embora nosso seguimento seja relativamente curto. Foram relatadas recidivas até 14 anos após tratamento cirúrgico inicialmente bem sucedido⁽¹⁵⁾. A artroscopia do quadril mostrou ser um método alternativo à cirurgia aberta, possibilitando acesso pouco invasivo e com recuperação rápida.

CONCLUSÃO

Concluimos que a artroscopia é boa alternativa para o tratamento da osteocondromatose sinovial no quadril em nosso meio, apesar de necessitarmos maior tempo de seguimento para afirmar isso categoricamente. Os resultados observados até então são animadores. Trata-se de procedimento pouco invasivo e seguro, capaz de permitir boa recuperação.