

ANÁLISE RADIOLÓGICA DO POSICIONAMENTO DOS TÚNEIS ÓSSEOS NA CIRURGIA DE RECONSTRUÇÃO DO LIGAMENTO CRUZADO ANTERIOR: COMPARAÇÃO ENTRE AS TÉCNICAS ABERTA E ARTROSCÓPICA VIA PORTAL ANTEROMEDIAL

RADIOLOGICAL ANALYSIS OF BONE TUNNEL POSITION IN ANTERIOR CRUCIATE LIGAMENT RECONSTRUCTION SURGERY: COMPARISON BETWEEN THE OPEN TECHNIQUE AND ARTHROSCOPY VIA AN ANTEROMEDIAL PORTAL

Jean Marcel Dambrós¹, Rodrigo Florêncio², Osmar Valadão Lopes Júnior³, André Kuhn³, José Saggin³, Leandro de Freitas Spinelli⁴

RESUMO

Objetivo: Avaliar e comparar o posicionamento dos túneis ósseos na cirurgia de reconstrução do ligamento cruzado anterior (LCA) pela técnica artroscópica e pela técnica aberta através da artrotomia. **Método:** Foi realizado um estudo retrospectivo comparativo de 70 pacientes acometidos por lesão do LCA. Trinta e cinco pacientes foram submetidos à reconstrução do LCA por via aberta e 35 por via artroscópica utilizando a técnica via portal anteromedial. Todos os pacientes foram submetidos à reconstrução do LCA usando enxerto autólogo do terço central do tendão patelar fixado com parafusos de interferência. As radiografias pós-operatórias foram revisadas e o posicionamento do túnel femoral foi avaliado pelos métodos propostos por Harner e Aglietti, enquanto o túnel tibial foi avaliado pelo método proposto por Staubli e Rauschnig. **Resultados:** Foram observados 54 pacientes do sexo masculino e 16 do sexo feminino. A média de idade na ocasião do procedimento foi de 34 anos e três meses, variando de 17 a 58 anos. A técnica artroscópica mostrou-se mais precisa que a técnica aberta quanto ao posicionamento dos túneis ósseos, tanto femoral quanto tibial. **Conclusão:** Através da análise radiológica dos joelhos submetidos à reconstrução do LCA, observou-se que o posicionamento dos túneis ósseos, tanto femoral quanto tibial, apresenta menor variação quando a cirurgia é feita pela via artroscópica.

Descritores – Ligamento Cruzado Anterior/cirurgia. Ligamento Cruzado Anterior/anatomia & histologia. Ligamento Cruzado Anterior/radiografia; Ligamento Cruzado Anterior/lesões; Joelho; Tendões

ABSTRACT

Objectives: To evaluate and compare bone tunnel positioning in anterior cruciate ligament (ACL) reconstruction surgery using the arthroscopic technique and the open technique consisting of arthrotomy. **Method:** A comparative retrospective study on 70 patients with ACL lesions was conducted. Thirty-five patients underwent ACL reconstruction by means of the open technique and 35 by means of the arthroscopic technique using an anteromedial portal. All the patients underwent ACL reconstruction using an autologous graft from the middle third of the patellar tendon, fixed using interference screws. The postoperative radiographs were reviewed and the positioning of the femoral tunnel was evaluated using the methods proposed by Harner and Aglietti, while the tibial tunnel was assessed using the method proposed by Rauschnig and Staubli. **Results:** Fifty-four of the patients were male and 16 were female. Their mean age at the time of the procedure was 34 years and 3 months, with a range from 17 to 58 years. The arthroscopic technique was shown to be more accurate than the open technique for positioning both the femoral and the tibial bone tunnels. **Conclusions:** Radiological analysis on the knees subjected to ACL reconstruction showed that the positioning of both the femoral and the tibial bone tunnels presented less variation when the surgery was performed arthroscopically.

Keywords – Anterior Cruciate Ligament/surgery; Anterior Cruciate Ligament/anatomy & histology; Anterior Cruciate Ligament/radiography; Anterior Cruciate Ligament/injuries; Knee; Tendons

1 – Médico Ortopedista e Traumatologista do Instituto de Ortopedia e Traumatologia de Passo Fundo - RS, Brasil.

2 – Médico Ortopedista e Traumatologista da Clínica Genus - Cuiabá, MT, Brasil.

3 – Médico Ortopedista e Traumatologista, Preceptor do Serviço de Cirurgia do Joelho do Instituto de Ortopedia e Traumatologia de Passo Fundo - RS, Brasil.

4 – Médico Ortopedista e Traumatologista, Instituto de Ortopedia e Traumatologia de Passo Fundo, RS; Mestre e Doutor pela Universidade Federal do Rio Grande do Sul - RS, Brasil.

Trabalho realizado no Instituto de Ortopedia e Traumatologia de Passo Fundo, RS.

Correspondência: Osmar Valadão Lopes Júnior - Rua Uruguai, 2.050 – 99010-220 – Passo Fundo, RS, Brasil. E-mail: scjp@iotsr.com.br / ovlopesjr@yahoo.com.br

Trabalho recebido para publicação: 25/05/2010, aceito para publicação: 29/10/2010.

INTRODUÇÃO

A exata incidência das lesões do LCA é desconhecida. Entretanto, é estimado que ocorram 200.000 novas lesões a cada ano. Aproximadamente 100.000 reconstruções são realizadas anualmente nos EUA⁽¹⁾.

Atualmente a cirurgia de reconstrução do LCA se tornou um dos procedimentos mais populares na cirurgia do joelho, apresentando em média 90% de sucesso com relação a restaurar a estabilidade do joelho e à satisfação do paciente⁽²⁻⁵⁾. A posição dos túneis ósseos, e consequentemente do enxerto, é considerada um dos fatores mais importantes relacionados ao sucesso da reconstrução⁽⁵⁻⁸⁾. O correto posicionamento dos túneis ósseos é considerado a mais importante variável intraoperatória, e é influenciado diretamente pelo cirurgião⁽⁹⁾. O posicionamento dos túneis ósseos tem papel primordial no comportamento tensional do neoligamento durante os movimentos de flexoextensão. O incorreto posicionamento resulta em tensão anormal no enxerto podendo ocasionar problemas clínicos como perda de arco de movimento, impacto do enxerto contra o ligamento cruzado posterior e o teto intercondilar e instabilidade recorrente⁽¹⁰⁻¹²⁾.

A reconstrução do LCA usando enxerto autólogo pode ser realizada tanto por via artroscópica como por via aberta através de artrotomia, com ambas consideradas historicamente aceitáveis⁽¹³⁾. A técnica artroscópica utilizando o portal anteromedial apresenta como vantagens a fácil manipulação dos instrumentos na porção medial do côndilo femoral lateral e da colocação do túnel tibial, não há risco de alargamento posterior do túnel tibial, não há divergência na colocação de parafusos de interferência quando se utiliza tendão patelar, apresenta fácil localização dos pontos de entrada quando se utiliza dupla-banda, o túnel pode ser feito com o joelho em 120° sem risco de fratura da cortical dorsal do côndilo femoral e a correta rotação da inserção do enxerto ao longo do eixo femoral é facilmente encontrada pela sua condição paralela ao platô tibial pela posição em 120° de flexão⁽¹⁴⁾. Alguns estudos mostram não haver diferença estatística entre as técnicas aberta e artroscópica quando se comparam resultados clínicos avaliando estabilidade articular, amplitude de movimento e dor pós-operatória^(13,15). Raab *et al*⁽¹³⁾ encontraram diferença apenas no tempo operatório entre as duas técnicas, o que não foi corroborado por Cameron *et al*⁽¹⁵⁾, que não encontraram diferença entre as técnicas comparando tempo cirúrgico, amplitude de movimento pós-operatória e escores em

testes de estabilidade. Em ambos os estudos, porém, não foi avaliado o posicionamento dos túneis na análise comparativa, tanto na técnica aberta quanto na técnica por videoartroscopia.

Existem diversos métodos descritos na literatura para aferição do posicionamento dos túneis na cirurgia de reconstrução^(8,16,17), e dentre eles os métodos de Harner⁽¹⁶⁾ e de Aglietti⁽¹⁷⁾ para o túnel femoral e o de Staubli e Rauschning⁽¹⁸⁾ para o túnel tibial são bastante utilizados.

O presente estudo tem como objetivo avaliar e comparar o posicionamento dos túneis ósseos em uma série de pacientes submetidos à cirurgia de reconstrução do LCA pela técnica artroscópica e pela técnica aberta através da artrotomia.

MATERIAIS E MÉTODOS

Foi realizado um estudo retrospectivo comparativo com 70 pacientes submetidos à cirurgia de reconstrução do LCA, selecionados aleatoriamente no banco de dados da instituição. Destes, 35 pacientes foram submetidos à reconstrução do LCA por via aberta e 35 por via artroscópica. Todos os pacientes foram operados por dois cirurgiões experientes do Instituto de Ortopedia e Traumatologia de Passo Fundo, RS, sendo que cada cirurgia foi responsável pela metade das cirurgias de cada grupo. Considerou-se um seguimento mínimo de dois anos. Os pacientes selecionados foram operados entre março de 1995 a dezembro de 2007, de forma a buscar-se também pacientes operados pela técnica aberta. As radiografias pós-operatórias dos pacientes foram revisadas e o posicionamento dos túneis ósseos foi avaliado. O posicionamento do túnel femoral foi avaliado pelos métodos descritos por Harner⁽¹⁶⁾ e por Aglietti⁽¹⁷⁾. O túnel tibial foi avaliado utilizando o método descrito por Staubli e Rauschning⁽¹⁸⁾.

O método descrito por Harner⁽¹⁶⁾ avalia o posicionamento do túnel femoral nas radiografias em perfil usando como referência a medida do comprimento da linha de Blumensaat (Figura 1). Já o método descrito por Aglietti⁽¹⁷⁾ avalia o posicionamento do túnel femoral baseado no comprimento anteroposterior do fêmur distal medido na altura da linha de Blumensaat (Figura 2). Foi utilizado para análise dos túneis tibiais o método descrito por Staubli e Rauschning⁽¹⁸⁾ (Figura 3), em que o posicionamento é avaliado em relação ao comprimento anteroposterior (diâmetro sagital) do platô tibial.

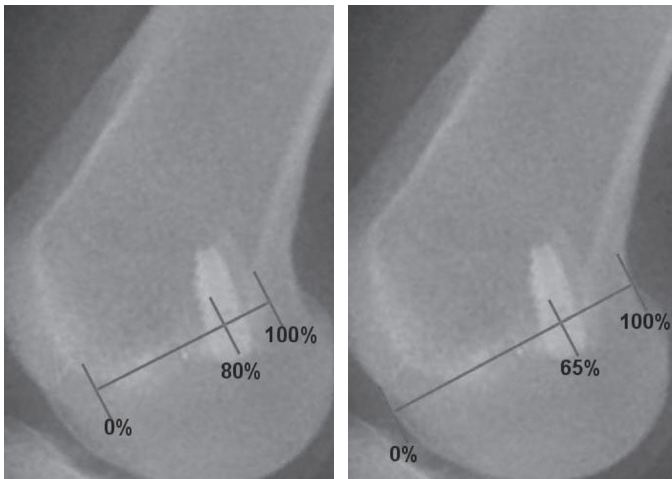


Figura 1 – Método de Harner para verificação do túnel femoral. **Figura 2** – Método de Aglietti para verificação do túnel femoral.

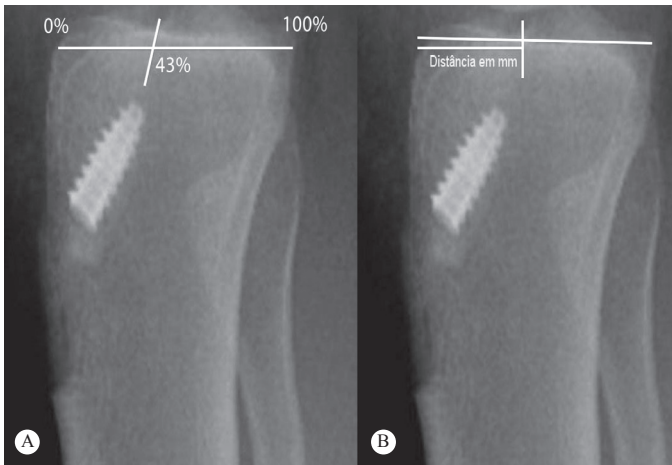


Figura 3 – Método de Staubli e Rauschnig para verificação do túnel tibial. a) Medida em porcentagem do comprimento anteroposterior do platô tibial; b) medida em milímetros a partir da borda anterior do platô tibial.

TÉCNICAS CIRÚRGICAS

Em ambas as técnicas os pacientes foram submetidos à raquianestesia e colocados em decúbito dorsal horizontal com garrote pneumático insuflado no 1/3 proximal da coxa. Durante a reconstrução do LCA o quadril permaneceu fletido a 45° e o joelho permaneceu fletido em aproximadamente 90°.

Reconstrução do ligamento cruzado anterior por via aberta

Com o joelho em 90° de flexão, era realizada uma incisão parapatelar medial de aproximadamente 8cm, com subsequente artrotomia parapatelar medial, em linha com a incisão da pele. Os cotos remanescentes do liga-

mento cruzado anterior eram identificados e ressecados. O local da inserção do LCA no fêmur era determinado pela identificação dos restos da inserção nativa e, com o joelho em 120° de flexão, foi realizado o túnel femoral de aproximadamente 10 x 30mm sem uso de guia. O túnel tibial de 10mm de diâmetro é realizado com início em um ponto a aproximadamente 2cm inferiormente à superfície articular e 2cm medialmente à tuberosidade anterior da tibia. O guia tibial angulado entre 45°-50° foi direcionado ao local central da inserção do LCA na tibia, o fio-guia tibial era passado e o túnel de 10mm de diâmetro era confeccionado por visão direta. Através da mesma incisão da pele era retirado o enxerto do terço central do tendão patelar (osso-tendão-osso) com 10mm de largura e com dois segmentos ósseos, um tibial e um patelar, com 10 x 25mm. A seguir, o enxerto era passado através dos túneis ósseos e fixado com parafusos de interferência de titânio.

Reconstrução do ligamento cruzado anterior por via artroscópica

Com o joelho em 90° de flexão era realizada uma incisão longitudinal mediana de aproximadamente 8cm sobre a região média do tendão patelar. Através dessa incisão era retirado o enxerto livre do terço central do tendão patelar (osso-tendão-osso) com aproximadamente 10mm de largura. Eram realizados os portais anteromedial e anterolateral através da mesma incisão da pele usada para a retirada do enxerto. Através da videoartroscopia, o local da inserção anatômica do LCA no fêmur e na tibia eram determinados e marcados. O guia femoral com 7mm de *offset* era introduzido através do portal anteromedial e posicionado mais anatomicamente nos locais anteriormente determinados como sendo a inserção femoral do LCA. O túnel femoral de 10 x 30mm era então realizado com o joelho em 120° de flexão. O túnel tibial de 10mm de diâmetro era realizado com início em um ponto a 2cm inferiormente à superfície articular e 2cm medialmente à tuberosidade anterior da tibia. Na introdução do fio-guia tibial utilizamos o guia tibial com uma angulação de 45° a 50° e com posicionamento intra-articular no centro da inserção tibial do LCA. A seguir, o enxerto era passado através dos túneis ósseos e fixado com parafusos de interferência de titânio.

Análise Estatística

Após análise radiológica das imagens pós-operatórias e aferição do posicionamento dos túneis, os dados foram analisados estatisticamente utilizando-se o teste F de análise de variância.

RESULTADOS

Foram observados 54 pacientes do sexo masculino e 16 do sexo feminino. A média de idade na ocasião do procedimento foi de 34 anos e três meses, variando de 17 a 58 anos.

Os resultados referentes à posição dos túneis femoral e tibial nas duas técnicas empregadas são mostrados nas Tabelas 1 a 3. A observação dos resultados através do método de Aglietti⁽¹⁷⁾ mostra que a média dos posicionamentos na técnica artroscópica é de 75,46% (\pm desvio 6,14) e na técnica aberta é de 66,40% (\pm 8,70).

Tabela 1 – Posição do túnel femoral na radiografia em perfil do joelho.

Método	Técnica	Média	Desvio padrão	Erro padrão	Intervalo de confiança de 95% para média	
					Limite inferior	Limite superior
Posição (%) Aglietti	Artroscópica	75,46	6,137	1,037	73,35	77,57
	Aberta	66,40	8,698	1,470	63,41	69,39
Posição (%) Harner	Artroscópica	83,09	4,780	0,808	81,44	84,73
	Aberta	74,97	11,060	7,869	71,17	78,77

Tabela 2 – Posição do túnel tibial (mm) na radiografia em perfil do joelho.

Radiografia em perfil do joelho	Técnica	N	Média	Desvio padrão	Erro padrão	Intervalo de confiança de 95% para média	
						Limite inferior	Limite superior
Posição do túnel (mm)	Artroscópica	35	22,0	2,351	0,397	21,19	22,81
	Aberta	35	21,31	2,958	0,500	20,30	22,33

Tabela 3 – Posição do túnel tibial (%) na radiografia em perfil do joelho.

Radiografia em perfil do joelho	Técnica	N	Média	Desvio padrão	Erro padrão	Intervalo de confiança de 95% para média	
						Limite inferior	Limite superior
Posição do túnel (%)	Artroscópica	35	39,31	3,479	0,588	38,12	40,51
	Aberta	35	36,69	4,999	0,845	34,97	38,40

Quando se avalia o posicionamento dos túneis pelo método de Harner⁽¹⁶⁾, observa-se que a média dos posicionamentos na técnica artroscópica é 83,09% (\pm 4,78) e na técnica aberta é 74,97% (\pm 11,06).

Através da análise estatística, buscou-se avaliar se existiria diferença significativa entre as médias da posição (%) do túnel femoral entre ambas as técnicas e para cada método de aferição do posicionamento em separado. Observou-se que existe diferença estatisticamente significativa na análise do posicionamento do túnel femoral quando se comparam as técnicas aberta e artroscópica por ambos os métodos ($p < 0,05$).

A análise das radiografias da tibia através do método de Staubli e Rauschnig⁽¹⁸⁾ mostra que a média de posicionamento do túnel na técnica artroscópica é de 22mm (\pm desvio 2,35) e na técnica aberta é de 21,21 (\pm 2,96). Com relação à medida em porcentagem do comprimento anteroposterior do platô tibial, a técnica artroscópica apresentou média de 39,31% (\pm 3,48) e a média da técnica aberta foi de 36,69% (\pm 5,00).

Em relação à posição do túnel tibial, observou-se que, quando se avalia a posição do túnel tibial medida em milímetros a partir da borda anterior do platô tibial, não existe diferença significativa entre as duas técnicas ($p > 0,05$). Já com relação à posição do túnel tibial mensurada em porcentagem do comprimento do platô tibial, verificou-se que existe diferença significativa entre as médias de posicionamento quando se comparam as duas técnicas ($p < 0,05$).

DISCUSSÃO

O correto posicionamento dos túneis tibial e femoral é um dos pontos cruciais para o bom resultado da reconstrução do ligamento cruzado anterior⁽¹⁹⁾. Estudos têm demonstrado que o posicionamento incorreto dos túneis nos planos coronal e sagital causa complicações que alteram os resultados clínicos^(6,7,12,16,17,20), além de ser a causa mais comum dos insucessos nas reconstruções do LCA⁽²¹⁾.

Diversos são os métodos usados atualmente para avaliar o posicionamento dos túneis ósseos durante ou após a reconstrução do LCA. Tradicionalmente, os métodos de Harner⁽¹⁶⁾ e de Aglietti⁽¹⁷⁾ vêm sendo usados para se avaliar o posicionamento do túnel femoral nas incidências radiológicas em perfil, apesar da diferença interobservadores ser representativa estatisticamente^(8,16,17). Outros autores utilizam a posição do parafuso

de interferência e métodos de identificação das áreas de isometricidade como referência para avaliar a posição dos túneis⁽²²⁾. Essa variedade de métodos dificulta a comparação entre os diversos trabalhos existentes na literatura devido à inexistência de um método que consiga obter unanimidade.

Good *et al*⁽²³⁾ estudaram a localização radiológica do LCA nativo em cadáveres e determinaram que o centro da origem do ligamento no fêmur é visto nas radiografias em perfil em média a 66% do limite anterior da linha de Blumensaat, e que a inserção tibial era localizada na junção dos terços anterior e médio do platô tibial. Na mesma incidência radiológica, Khalfayan *et al*⁽⁶⁾ observaram que existe uma relação significativa entre a orientação dos túneis e o resultado clínico final da reconstrução.

Quando se analisa o túnel femoral, o posicionamento mais verticalizado no plano coronal pode ocasionar impacto do enxerto contra o aspecto lateral do LCP, gerando perda de flexão e, ainda, aumento da frouxidão anterior^(12,24). Os métodos utilizados neste trabalho avaliam apenas o posicionamento no plano sagital. O posicionamento anteriorizado do túnel femoral no plano sagital causa tensão excessiva no enxerto, deteriorando as propriedades biomecânicas do mesmo, levando à falha da fixação e recorrente instabilidade^(12,24-26).

De acordo com Aglietti⁽¹⁷⁾, o túnel femoral deve posicionar-se a 65% do diâmetro sagital do fêmur distal e, segundo Harner⁽¹⁶⁾, o posicionamento ideal do túnel femoral deve ser a aproximadamente 80% do comprimento anteroposterior da linha de Blumensaat.

Com relação ao túnel tibial, um posicionamento muito anteriorizado no plano sagital ocasiona impacto do enxerto contra teto intercondilar, gerando limitação de extensão, aumento da translação anterior, efusão articular e dor anterior no joelho^(12,27-30). Já o posicionamento do túnel em uma região muito posterior no platô tibial está associado a um maior índice de ruptura do enxerto e perda maior de flexão⁽³¹⁾.

No plano sagital, Staubli e Rauschnig⁽¹⁸⁾ observaram que o túnel tibial localizado a $43 \pm 4\%$ do comprimento anteroposterior da tíbia ou a uma distância entre 20 a 23,7mm medidos a partir da margem anterior da tíbia está relacionado com melhores escores clínicos. Lintner *et al*⁽³²⁾, examinando joelhos de cadáveres, concluíram que o centro da inserção do LCA na tíbia era próximo a 40% do diâmetro anteroposterior a partir

da sua margem anterior. Pinczewski *et al*⁽³¹⁾ ressaltam a correlação entre a colocação dos túneis e o resultado clínico após a reconstrução, e recomendam que no plano sagital o túnel tibial seja colocado próximo a 48% do comprimento anteroposterior do platô tibial.

Andrade e Carvalho Júnior⁽³³⁾ comparam a posição do ponto isométrico femoral de 10 casos operados por via artroscópica com 10 casos operados por via aberta através de incisão anterior única, segundo o critério de Melhorn e Henning. Os autores não encontraram diferença estatisticamente significativa, mas recomendam a técnica artroscópica como a mais segura na determinação do ponto isométrico femoral. No presente trabalho, utilizando o portal anteromedial, a análise das Tabelas 1 a 3 mostra que os resultados encontrados se aproximam daqueles encontrados na literatura. Entretanto, encontrou-se diferença entre as duas técnicas no que diz respeito ao posicionamento do túnel femoral, sendo que a via artroscópica mostrou uma maior precisão no posicionamento do túnel e estatisticamente esta diferença se mostrou significativa.

Com relação ao túnel tibial, também observamos diferenças entre as duas técnicas, porém com resultados divergentes no que diz respeito à significância estatística conforme o tipo de mensuração empregado. Ao se utilizar uma medida absoluta em milímetros, apesar da maior precisão da técnica artroscópica, não se verificou diferença estatisticamente significativa entre as técnicas. Por outro lado, quando se utiliza um valor relativo, ou seja, a porcentagem do comprimento total do platô tibial, a técnica artroscópica também se mostra mais precisa, se aproximando mais do recomendado por Staubli e Rauschnig⁽¹⁸⁾ e, neste caso, há significância estatística entre as duas técnicas. Tanto com relação ao túnel femoral quanto ao tibial, em ambos os casos há uma tendência da realização do túnel ósseo mais anteriormente no plano sagital quando se utiliza a técnica aberta.

CONCLUSÃO

Através da análise radiológica dos joelhos submetidos à reconstrução do ligamento cruzado anterior, foi observado que o posicionamento dos túneis ósseos, tanto femoral quanto tibial, foi realizado de maneira mais precisa quando a cirurgia foi feita pela via artroscópica se comparada com a via aberta.

REFERÊNCIAS

- Albright JC, Carpenter JE, Graf BK, Richmond JC. Knee and leg: Soft tissue trauma. In: Beatty JH, editor. Orthopaedic Knowledge Update 6. Rosemont, IL: AAOS; 1999. p. 533-59.
- Gillquist J. Repair and reconstruction of the ACL: is it good enough? *Arthroscopy*. 1993;9(1):68-71.
- Freedman KB, D'Amato MJ, Nedeff DD, Kaz A, Bach BR Jr. Arthroscopic anterior cruciate ligament reconstruction: a metaanalysis comparing patellar tendon and hamstring tendon autografts. *Am J Sports Med*. 2003;31(1):2-11.
- Wetzler MJ, Bartolozzi AR, Gillespie MJ. Revision anterior cruciate ligament reconstruction. *Oper Tech Orthop*. 1996;6:181-9.
- Yu J, Garret WE. Femoral tunnel placement in anterior cruciate ligament reconstruction. *Oper Tech Sports Med*. 2006;14(1):45-9.
- Khalfayan EE, Sharkey PF, Alexander AH, Bruckner JD, Bynum EB. The relationship between tunnel placement and clinical results after anterior cruciate ligament reconstruction. *Am J Sports Med*. 1996;24(3):335-41.
- Chhabra A, Diduch DR, Blessey PB, Miller MD. Recreating an acceptable angle of the tibial tunnel in the coronal plane in anterior cruciate ligament reconstruction using external landmarks. *Arthroscopy*. 2004;20(3):328-30.
- Klos TV, Harman MK, Habets RJ, Devilee RJ, Banks SA. Locating femoral graft placement from lateral radiographs in anterior cruciate ligament reconstruction: a comparison of 3 methods of measuring radiographic images. *Arthroscopy*. 2000;16(5):499-504.
- Topliss C, Webb J. An audit of tunnel position in anterior cruciate ligament reconstruction. *Knee*. 2001;8(1):59-63.
- Hame SL, Markolf KL, Hunter DM, Oakes DA, Zoric B. Effects of notchplasty and femoral tunnel position on excursion patterns of an anterior cruciate ligament graft. *Arthroscopy*. 2003;19(4):340-5.
- Sommer C, Friederich NF, Müller W. Improperly placed anterior cruciate ligament grafts: correlation between radiological parameters and clinical results. *Knee Surg Sports Traumatol Arthrosc*. 2000;8(4):207-13.
- Buzzi R, Zaccherotti G, Giron F, Aglietti P. The relationship between the intercondylar roof and the tibial plateau with the knee in extension: relevance for tibial tunnel placement in anterior cruciate ligament reconstruction. *Arthroscopy*. 1999;15(6):625-31.
- Raab DJ, Fischer DA, Smith JP, Markman AW, Steubs JA. Comparison of arthroscopic and open reconstruction of the anterior cruciate ligament. Early results. *Am J Sports Med*. 1993;21(5):680-3.
- Bernard M, Ristanis S, Chouliaras V, Paessler H, Georgoulis A. The anteromedial portal for anterior cruciate ligament reconstruction. In: Prodromos CC, editor. *The anterior cruciate ligament. Reconstruction and basic science*. Philadelphia: Saunders Elsevier; 2008. p. 129-33.
- Cameron SE, Wilson W, St Pierre P. A prospective, randomized comparison of open vs arthroscopically assisted ACL reconstruction. *Orthopedics*. 1995;18(3):249-52.
- 12: Harner CD, Marks PH, Fu FH, Irrgang JJ, Silby MB, Mengato R. Anterior cruciate ligament reconstruction: endoscopic versus two-incision technique. *Arthroscopy*. 1994;10(5):502-12.
- 17: Aglietti P, Zaccherotti G, Menchetti PP, De Biase P. A comparison of clinical and radiological parameters with two arthroscopic techniques for anterior cruciate ligament reconstruction. *Knee Surg Sports Traumatol Arthrosc*. 1995;3(1):2-8.
- 18: Stäubli HU, Rauschnig W. Tibial attachment area of the anterior cruciate ligament in the extended knee position. Anatomy and cryosections in vitro complemented by magnetic resonance arthrography in vivo. *Knee Surg Sports Traumatol Arthrosc*. 1994;2(3):138-46.
- 19: O'Meara PM, O'Brien WR, Henning CE. Anterior cruciate ligament reconstruction stability with continuous passive motion. The role of isometric graft placement. *Clin Orthop Relat Res*. 1992;(277):201-9.
- 20: Brandsson S, Karlsson J, Swärd L, Kartus J, Eriksson BI, Kärrholm J. Kinematics and laxity of the knee joint after anterior cruciate ligament reconstruction: pre- and postoperative radiostereometric studies. *Am J Sports Med*. 2002;30(3):361-7.
- 21: Behrend H, Stutz G, Kessler MA, Rukavina A, Giesinger K, Kuster MS. Tunnel placement in anterior cruciate ligament (ACL) reconstruction: quality control in a teaching hospital. *Knee Surg Sports Traumatol Arthrosc*. 2006;14(11):1159-65.
- 22: Hefzy MS, Grood ES, Noyes FR. Factors affecting the region of most isometric femoral attachments. Part II: The anterior cruciate ligament. *Am J Sports Med*. 1989;17(2):208-16.
- 23: Good L, Odensten M, Gillquist J. Sagittal knee stability after anterior cruciate ligament reconstruction with a patellar tendon strip. A two-year follow-up study. *Am J Sports Med*. 1994;22(4):518-23.
- 24: Watanabe BM, Howell SM. Arthroscopic findings associated with roof impingement of an anterior cruciate ligament graft. *Am J Sports Med*. 1995;23(5):616-25.
- 25: Howell SM, Gittins ME, Gottlieb JE, Traina SM, Zoellner TM. The relationship between the angle of the tibial tunnel in the coronal plane and loss of flexion and anterior laxity after anterior cruciate ligament reconstruction. *Am J Sports Med*. 2001;29(5):567-74.
- 26: Lemos MJ, Albert J, Simon T, Jackson DW. Radiographic analysis of femoral interference screw placement during ACL reconstruction: endoscopic versus open technique. *Arthroscopy*. 1993;9(2):154-8.
- 27: Howell SM, Clark JA, Farley TE. A rationale for predicting anterior cruciate graft impingement by the intercondylar roof. A magnetic resonance imaging study. *Am J Sports Med*. 1991;19(3):276-82.
- 28: Howell SM. Principles for placing the tibial tunnel and avoiding roof impingement during reconstruction of a torn anterior cruciate ligament. *Knee Surg Sports Traumatol Arthrosc*. 1998;6(Suppl 1):S49-55.
- 29: Howell SM, Clark JA. Tibial tunnel placement in anterior cruciate ligament reconstructions and graft impingement. *Clin Orthop Relat Res*. 1992;(283):187-95.
- 30: Yamamoto H, Ishibashi T, Muneta T, Furuya K, Mizuta T. Effusions after anterior cruciate ligament reconstruction using the ligament augmentation device. *Arthroscopy*. 1992;8(3):305-10.
- 31: Pinczewski LA, Salmon LJ, Jackson WF, von Bormann RB, Haslam PG, Tashiro S. Radiological landmarks for placement of the tunnels in single-bundle reconstruction of the anterior cruciate ligament. *J Bone Joint Surg Br*. 2008;90(2):172-9.
- 32: Lintner DM, Dewitt SE, Moseley JB. Radiographic evaluation of native anterior cruciate ligament attachments and graft placement for reconstruction. A cadaveric study. *Am J Sports Med*. 1996;24(1):72-8.
- 33: Andrade MAP, Carvalho Júnior LH. Reconstrução do LCA: ponto isométrico femoral Comparação entre as técnicas artroscópica e aberta. *Rev Bras Ortop* 1996;31(4):289-91.