

FRATURA PATOLÓGICA DE VÉRTEBRA LOMBAR EM CRIANÇA COM DÉFICIT NEUROLÓGICO AGUDO: RELATO DE CASO

PATHOLOGICAL FRACTURE OF LUMBAR VERTEBRA IN CHILDREN WITH ACUTE NEUROLOGICAL DEFICIT: CASE REPORT

Adalberto Bortoletto¹, Luiz Cláudio Lacerda Rodrigues², Marcelo Hide Matsumoto³

RESUMO

O trabalho relata um caso de linfoma em paciente de 13 anos que veio à consulta com dor lombar. O paciente sofreu um traumatismo de baixa intensidade na região lombar que resultou em dor persistente e de caráter progressivo. Ao ser avaliado em uma emergência, foi detectada no exame radiográfico uma fratura de coluna. Nesse momento, o paciente foi encaminhado ao ambulatório de especialidade do mesmo hospital. Após exames iniciais, foi firmado o diagnóstico de fratura patológica envolvido por volumoso tecido, indicando ser uma lesão tumoral. Na sequência do atendimento, o paciente evoluiu com parestesias em membros inferiores e retenção urinária sem possuir diagnóstico patológico da lesão. O paciente foi submetido à cirurgia de emergência com estabilização e descompressão neurológica sendo enviado material da lesão para exame anatomopatológico. O resultado do exame anatomopatológico sugeriu tumor de células pequenas deixando uma dúvida após a imuno-histoquímica, definindo o diagnóstico de linfoma. O paciente foi encaminhado para tratamento oncológico. O objetivo deste trabalho é relatar um caso raro de linfoma em criança com diagnóstico inicial de fratura patológica em coluna vertebral lombar. É importante investigar fratura associada a trauma leve em crianças. A precisão diagnóstica resulta em um atendimento efetivo com resultados melhores para os pacientes. O paciente em foco submeteu-se a tratamento quimioterápico obtendo uma boa resposta com reflexos positivos no seu prognóstico.

Descritores – Fraturas da Coluna Vertebral/diagnóstico; Coluna Vertebral; Metástase Neoplásica; Linfoma/terapia

ABSTRACT

This study reports on a case of lymphoma in a 13-year-old patient who came to a consultation with lumbar pain. The patient had suffered low-intensity trauma in the lumbar region that resulted in persistent pain of progressive nature. In an emergency evaluation, radiographic examination showed a spinal fracture. The patient was then sent to the specialist outpatient clinic of the same hospital. The initial examinations confirmed the diagnosis of a pathological fracture surrounded by a tissue mass, thus indicating the presence of a tumor. Subsequently, the patient evolved with lower-limb paresthesia and urine retention, without any pathological diagnosis for the lesion. The patient then underwent emergency surgery to achieve stabilization and neurological decompression, and material from the lesion was sent for anatomopathological examination. The result from the anatomopathological examination suggested that the lesion was a small-cell tumor, although leaving some doubt. Immunohistochemistry defined the diagnosis of lymphoma. The patient was then sent for oncological treatment. The aim of this study was to report on a rare case of lymphoma in a child with an initial diagnosis of a pathological fracture in the lumbar spine. It is important to investigate fractures associated with mild trauma in children. Precise diagnosis results in effective attendance with better results for these patients. This patient underwent chemotherapy and achieved a good response, with positive repercussions for his prognosis.

Keywords – Spinal fractures/diagnosis; Spine; Neoplasm Metastasis; Lymphoma/therapy

1 – Chefe do Grupo de Cirurgia da Coluna Vertebral do Serviço de Ortopedia e Traumatologia do Hospital Santa Marcelina, Itaquerá – São Paulo, SP, Brasil.

2 – Médico Assistente do Grupo de Cirurgia da Coluna Vertebral do Serviço de Ortopedia e Traumatologia do Hospital Santa Marcelina, Itaquerá – São Paulo, SP, Brasil.

3 – Chefe do Serviço de Ortopedia e Traumatologia do Hospital Santa Marcelina, Itaquerá – São Paulo, SP, Brasil.

Trabalho realizado no Departamento de Ortopedia e Traumatologia do Hospital Santa Marcelina, Itaquerá – São Paulo, SP, Brasil

Correspondência: Luiz Cláudio Lacerda Rodrigues - Rua Santa Marcelina 177, Itaquerá – 08270-070 – São Paulo, SP (Setor Ortopedia e Traumatologia).

E-mail: luizclr@terra.com.br

Trabalho recebido para publicação: 27/03/2010, aceito para publicação: 14/06/2010.

INTRODUÇÃO

Fratura de coluna lombar é uma lesão infrequente em adultos jovens ou idosos. Em geral é resultado de traumatismos de grande ou média energia. Acomete com mais frequência adultos e, em geral, está associado à queda de altura e acidente automobilístico. Na criança, a fratura de coluna lombar deve ser investigada com critério e, em especial, se o trauma não justifica a lesão.

A fratura na criança pode estar associada a uma patologia primária que deve sempre ser descartada. A lesão tumoral é uma das causas que deve ser pensada e investigada pelo médico assistente.

Infiltrações do corpo vertebral por doenças linfoproliferativas não são incomuns, porém fazer o diagnóstico com a fratura se apresentando como primeiro sintoma é raro. Quando localizado na forma isolada na coluna ele recebe o nome de sarcoma de células reticulares, sendo que apenas 5% dos linfomas são solitários⁽¹⁾. Este tipo de lesão na coluna responde bem à radioterapia, em especial as lesões isoladas. O uso de quimioterapia fica reservado para casos difusos. O fator que mais influencia o prognóstico é o estadiamento, mostrando que a resposta é pior quando acomete tecido ósseo e partes moles adjacentes.

O quadro radiológico compatível mostra uma área mal definida com destruição óssea e aspecto permeativo, algumas vezes a cortical pode estar espessada devido a uma reação periosteal⁽²⁾.

MATERIAL E MÉTODO

Paciente do sexo masculino, 13 anos, estudante, hígido. Apresentou queda da própria altura evoluindo com dor lombar de moderada intensidade. Necessitou atendimento de urgência sendo medicado com analgésicos. Após uma semana, com manutenção da dor, o paciente retornou para atendimento em que foi radiografado, resultando no diagnóstico de fratura acunhamento do corpo de L4 com perda da altura de 70%, sendo encaminhado ao nosso serviço (Figura 1). Após anamnese e exame

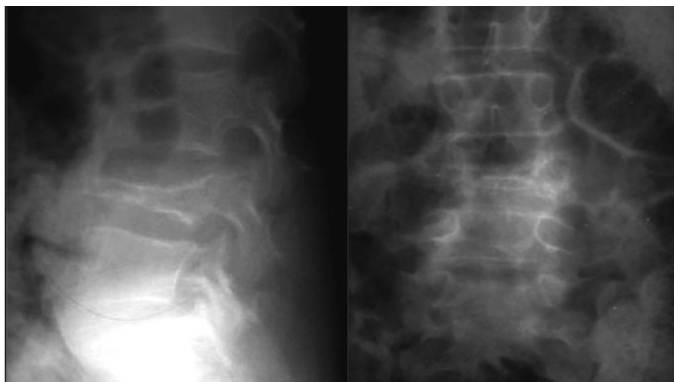

Figura 1 – Radiografia inicial na qual se observa a fratura.

físico, o paciente foi submetido à tomografia computadorizada que mostrou fratura do corpo vertebral associada a lesões líticas e acometimento de partes moles. Nesse momento, solicitou-se exame de ressonância magnética (Figura 2) evidenciando uma massa anterior e posterior acometendo todo o corpo vertebral, partes moles adjacentes e canal vertebral. Duas semanas após o exame, o paciente apresentou parestesias de membros inferiores, sendo submetido à cirurgia com instrumentação posterior e descompressão e colhido material para exame anato (Figuras 3). As hipóteses diagnósticas iniciais foram sarcoma de Ewing e linfoma, sendo o diagnóstico final dado pela imuno-histoquímica.

O paciente foi encaminhado à oncologia, onde foi submetido à radioterapia e quimioterapia com melhora do quadro clínico e remissão dos sintomas neurológicos e da dor; foi feito um estadiamento no qual não foram observados outros sítios da doença.

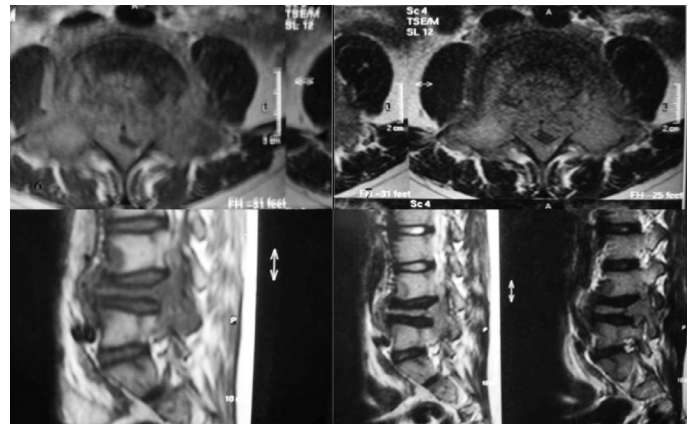


Figura 2 – IRM observando a massa e a fratura patológica em corte sagital.

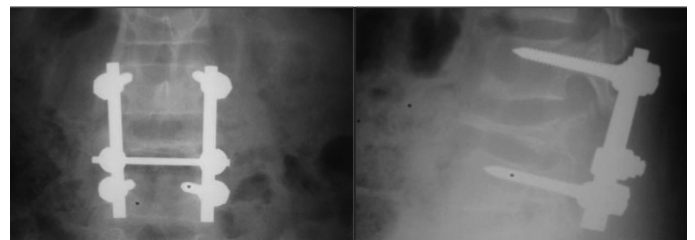


Figura 3 – Pós-operatório com estabilização e descompressão.

RESULTADOS

O paciente apresentou boa evolução pós-operatória, com melhora da dor, remissão do quadro neurológico e estabilização da fratura; no momento, está medicado com quimioterápicos adjuvantes.

DISCUSSÃO

Vários autores questionam a origem de linfoma primário na coluna. Rubestein, em seu trabalho, acredita

que ele pode ter origem no tecido linfoide epidural ou em linfonodos paravertebrais, justificando o acometimento de partes moles⁽²⁾.

Linfomas são mais comuns em homens do que em mulheres, com uma proporção de 1,6:1^(2,3). O linfoma causando compressão radicular ou compressão medular é raro⁽³⁾. O diagnóstico de linfoma ósseo em geral é secundário em pacientes que apresentam a doença em outras localizações. O diagnóstico primário no sistema musculoesquelético é raro⁽³⁾, com uma incidência de menos de 10%, e, quando isto acontece, o acometimento mais comum é em ossos pequenos como íleo, escápula e vértebra, sendo que nos ossos tubulares localiza-se no fêmur e na tíbia. Na vértebra, a incidência é de 1,7%⁽³⁾, sendo raro o acometimento difuso.

Os sintomas iniciais, quando acometem a coluna, são lombalgias acompanhadas ou não de ciática. Pode ocorrer déficit neurológico agudo, fato que foi observado em nosso paciente.

Na coluna, os locais mais acometidos são as regiões torácica (69% dos casos), lombar (27% dos casos) e cervical (14% dos casos)⁽⁴⁾; isto, segundo alguns autores, se deve a dois motivos: ao maior número de vértebras torácicas e a sua vascularização específica⁽⁵⁾.

A tríade inicial dos sintomas inclui fraqueza nos membros inferiores, dor lombar localizada e alterações urinárias⁽⁶⁾. As imagens radiográficas podem mostrar destruição do pedículo, fratura com estenose do canal medular e massa de tecidos moles, sendo visível em 15 a 42% dos pacientes⁽⁷⁾. Tomografia computadorizada e ressonância magnética, juntas, proporcionam uma ótima avaliação da lesão e sua real extensão⁽⁸⁾.

Maheshwari *et al*⁽⁹⁾ relatam caso de paciente com diagnóstico de mal de Pott, em que, devido à sua apresentação radiológica onde eles observaram destruição e neoformação óssea, este detalhe é importante, pois em um país como o nosso, no qual a tuberculose é endêmica, não podemos esquecer que outras patologias acometem a coluna vertebral, e que seus achados radiológicos muitas

vezes podem mimetizar a tuberculose.

Haddad *et al*⁽¹⁰⁾, em seu trabalho de 1976, já faziam uma comparação entre tumores carcinomatosos metastáticos e linfomas. Estes autores observaram que estes apresentavam um prognóstico melhor que quando associado à doença, ou seja, o paciente apresenta compressão neurológica que melhora após a descompressão e estabilização, porém já observavam que estudos controlados seriam necessários.

Concordamos com o trabalho de Jesus-Garcia Filho *et al*⁽¹¹⁾, em que é descrito que os pacientes com déficit neurológico devem ser submetidos à descompressão na urgência, fato este que foi o realizado em nosso paciente, pois, quando submetido à cirurgia, ele ainda não havia realizado a biópsia.

Em seu trabalho, Delfino *et al*⁽¹²⁾ relatam dificuldade na avaliação de tumores na coluna vertebral, no qual ele informa a dificuldade em avaliar estes pacientes. Este dado foi observado por nós, pois observamos na literatura que, quando relacionado a um tumor específico, em geral, a maioria dos trabalhos são relatos de casos ou amostra de pequenos grupos; trabalhos com maior número de pacientes são heterogêneos e avaliam o grupo como um todo. Mas concordamos que o tratamento cirúrgico tem espaço, tanto de forma curativa em casos específicos, como paliativo para melhora de pacientes com prognóstico reservado, fato este bem documentado por Tokuhashi *et al*⁽¹³⁾.

CONCLUSÃO

Pacientes jovens com fratura da coluna vertebral com trauma leve associado ou sem história de trauma devem ser avaliados com critério para não deixarmos de diagnosticar uma lesão secundária associada, já que nesta idade o desenvolvimento é rápido e de ação devastadora. O paciente, após a cirurgia e o tratamento adjuvante, evoluiu bem e apresenta hoje vida normal, porém ainda se encontra em controle da remissão da doença.

REFERÊNCIAS

1. Sucu HK, Çiçek C, Rezanko T, Bezircioglu H, Ersahin Y, Tunakan M, *et al*. Percutaneous computed-tomography-guided biopsy of the spine: 229 procedures. *Joint Bone Spine*. 2006;73(5):532-7.
2. Ricchetti ET, Erol B, Stern J, Russo P, States L, Dormans JP. Lower back pain and mass in a 13-year-old girl. *Clin Orthop Relat Res*. 2005;(430):248-57.
3. Ebus SC, Bernsen HJ, Norel Van GJ, Donk R. Primary non-Hodgkin's lymphoma in multiple vertebrae presenting as a lumbar radicular syndrome: A case report. *Spine (Phila Pa 1976)*. 2002;27(10):E271-3.
4. Kapoor R, Kumar V, Shrama SC. Primary extradural Non-Hodgkin's lymphoma. *JK Science*. 2006;8(1):45-8.
5. Devita VT, Jaffe ES. Hodgkin's disease and non-hodgkin's lymphoma. In: Devita VT, Theodore S, Lawrence TS, Jaffe ES, Hellman S, Rosenberg RA *et al*. *Cancer principles and practice of oncology*. Philadelphia: Lippincott; 2005. p. 2085-220.
6. Mullins GM, Flynn JP, el-Mahdi AM, McQueen JD, Owens AH Jr. Malignant lymphoma of the spinal epidural space. *Ann Intern Med*. 1971;74(3):416-23.
7. Friedman M, Kim TH, Panahon AM. Spinal cord compression in malignant lymphoma. Treatment and results. *Cancer*. 1976;37(3):1485-91.
8. Bragg DG, Cosby TV, Ward JH. New concepts in the non-Hodgkin lymphomas: radiologic implications. *Radiology*. 1986;159(2):291-304.
9. Maheshwari V, Alam K, Khan SA, Mehdi G, Iraqi AA. Lymphoma of spine presenting as Pott's disease: A case report. *Ind J Tub*. 2000;47:107-8.
10. Haddad P, Thael JF, Kiely JM, Harrison EG, Miller RH. Lymphoma of the spinal extradural space. *Cancer*. 1976;38(4):1862-6.
11. Jesus-Garcia Filho R, Puertas EB, Oliveira CE, Chagas JC, Korukian M. Resultado do tratamento das lesões metastáticas na coluna vertebral. *Rev Bras Ortop*. 1993;28(11/12):803-8.
12. Delfino HAL, Rodriguez Fuentes AE, Vianna LL. Tratamento cirúrgico dos tumores da coluna vertebral. *Rev Bras Ortop*. 1996;31(2):111-8.
13. Tokuhashi Y, Matsuzaki H, Toriyama S, Kawano H, Ohsaka S. Scoring system for the preoperative evaluation of metastatic spine tumor prognosis. *Spine (Phila Pa 1976)*. 1990;15(11):1110-3.