

FIXAÇÃO DAS FRATURAS DA EXTREMIDADE DISTAL DO RÁDIO PELA TÉCNICA DE KAPANDJI MODIFICADA: AVALIAÇÃO DOS RESULTADOS RADIOLÓGICOS

FIXATION OF FRACTURES OF THE DISTAL EXTREMITY OF THE RADIUS USING THE MODIFIED KAPANDJI TECHNIQUE: EVALUATION OF THE RADIOLOGICAL RESULTS

Antonio Piva Neto¹, Fabio Colla Lhamby²

RESUMO

Objetivo: Demonstrar uma opção simples e eficaz para o tratamento das fraturas da extremidade distal do rádio com o uso de fios de Kirschner. **Métodos:** No período de setembro de 2008 a abril de 2009, foram tratados, cirurgicamente, 48 pacientes com fraturas da extremidade distal do rádio classificadas como A3 pela classificação AO, usando uma modificação da técnica de Kapandji. **Resultados:** Dos 48 punhos operados, 42 (87,5%) apresentaram mensurações pós-operatórias dentro dos limites considerados adequados. Utilizamos os parâmetros de McQuenn e Caspers, que consideram uma angulação radial maior que 19° e uma angulação volar menor que -12°. Todas as medidas de inclinação volar do rádio pós-operatórias estiveram abaixo de -3°. O valor da inclinação radial pré-operatória média era de 13,14° e a medida pós-operatória foi de 21,18°. O valor médio da inclinação volar pré-operatória era 28,75° e a mensuração da inclinação volar pós-operatória era 3,31°. A média da altura radial pré-operatória era 5,25mm e a medida pós-operatória foi 9,48mm. **Conclusão:** A técnica descrita tem excelente estabilidade para o tratamento das fraturas da extremidade distal do rádio classificadas como A3, é de fácil execução, minimamente invasiva, com mínimas complicações cirúrgicas e é de baixo custo.

Descritores – Fraturas do Rádio/cirurgia; Fraturas do Rádio/radiografia; Fios Ortopédicos

ABSTRACT

Objective: To demonstrate a simple and efficacious option for treating fractures of the distal extremity of the radius using Kirschner wires. **Methods:** Between September 2008 and April 2009, 48 patients with fractures of the distal extremity of the radius, classified as A3 according to the AO classification, were treated surgically using a modification of the Kapandji technique. **Results:** Out of the 48 wrists operated, 42 (87.5%) presented postoperative measurements within the acceptable limits. We used the parameters of McQuenn and Caspers who considered that the radial angulation should be wider than 19° and the volar angulation should be narrower than -12°. All the postoperative volar inclination measurements were narrower than -3°. The mean preoperative radial inclination was 13.14° and the mean postoperative value was 21.18°. The mean preoperative volar inclination was 28.75° and the mean postoperative value was 3.31°. The mean preoperative radial height was 5.25 mm and the mean postoperative value was 9.48 mm. **Conclusion:** The technique described here had excellent stability for treating fractures of the distal extremity of the radius classified as A3. It was easy to implement and minimally invasive, with minimal surgical complications, and it was inexpensive.

Keywords - Radius Fractures/surgery; Radius Fractures/radiography; Bone Wires

1 – Médico Residente do Hospital Ortopédico de Passo Fundo, RS, Brasil.

2 – Médico Ortopedista e Traumatologista do Grupo da Mão do Hospital Ortopédico de Passo Fundo, RS, Brasil.

Trabalho realizado no Hospital Ortopédico de Passo Fundo, RS, Brasil.

Correspondência: Hospital Ortopédico de Passo Fundo/RS. Rua Sete de Setembro, 817 – 99010-121 – Passo Fundo, RS. E-mail: fabiolhamby@hotmail.com

Trabalho recebido para publicação: 18/08/2010, aceito para publicação: 22/03/2011.

Os autores declaram inexistência de conflito de interesses na realização deste trabalho / The authors declare that there was no conflict of interest in conducting this work

Este artigo está disponível online nas versões Português e Inglês nos sites: www.rbo.org.br e www.scielo.br/rbort
This article is available online in Portuguese and English at the websites: www.rbo.org.br and www.scielo.br/rbort

INTRODUÇÃO

Nas fraturas da extremidade distal do rádio que apresentam deslocamento e instabilidade, a menos que o manejo adequado seja realizado, ocorrerá uma perda da redução obtida inicialmente. A fixação percutânea e imobilização gessada são consideradas um método simples e bem difundido entre os cirurgiões traumatologistas.

Atualmente, diversos tipos de dispositivos para osteossíntese estão disponíveis no mercado para auxiliar o cirurgião no manejo dos diferentes tipos de fratura encontradas. Porém, os fios de Kirschner (FK) têm seu espaço no tratamento das fraturas da extremidade distal do rádio e constituem-se ainda em um dos métodos mais comuns de fixação das fraturas combinado com a imobilização gessada.

As principais desvantagens da fixação das fraturas do punho com fios de Kirschner são: necessidade de imobilização pós-operatória, necessidade de retirada dos fios, após consolidação da fratura, possibilidade de deslocamento da fratura após a fixação percutânea, além da possibilidade de rupturas dos tendões extensores.

A fixação das fraturas instáveis do punho com FK percutâneos foi popularizada, nas últimas décadas, na tentativa de melhorar o resultado do tratamento conservador de redução e imobilização gessada. Estão descritos inúmeros métodos para fixar as fraturas utilizando FK percutâneos. Em todos eles, os fios de Kirschner são utilizados para manter a redução entre os fragmentos (fixação interfocal), ou para dar suporte, sustentando os fragmentos distais e prevenindo, assim, o deslocamento e o encurtamento dessas peças ósseas (fixação intrafocal).

O método cirúrgico descrito no presente estudo, com fixação combinada intrafocal e interfocal com FK da fratura do rádio distal, visa a melhoria de algumas das complicações associadas ao método de fixação intrafocal descrita por Adalbert I. Kapandji. Modificando a técnica original de Kapandji, nosso objetivo é melhorar a estabilidade da fixação da fratura e demonstrar uma opção de tratamento simples e eficaz, com menos complicações.

MATERIAIS E MÉTODOS

No período compreendido entre setembro de 2008 e abril de 2009, foi realizada uma análise prospectiva de 48 pacientes portadores de fratura do rádio distal tratados cirurgicamente no Hospital São Vicente de Paulo e no Hospital da Cidade de Passo Fundo, RS.

Foram realizadas aferições nas radiografias pré-operatórias, nas radiografias do pós-operatório imediato e nas radiografias realizadas após seis semanas da cirurgia realizadas no momento da retirada do material de síntese.

Todos os casos foram avaliados por dois traumatologistas, sendo um cirurgião de mão, usando a classificação *Arbeitsgemeinschaft für Osteosynthesefragen* (AO).

Foram apenas incluídas as fraturas classificadas como A3 que, pelo método proposto, representam as fraturas que eram passíveis de receber o tratamento pela técnica apresentada.

Os critérios de exclusão foram: fraturas não classificadas como A3 pela AO, fraturas com desvio volar, fraturas *die punch*, fratura exposta, fratura bilateral e múltiplas fraturas. Pacientes politraumatizados também foram excluídos.

Quatorze pacientes eram homens e 34 eram mulheres. A idade dos pacientes variaram de 20 a 89 anos, com média de 55 anos de idade. O punho esquerdo foi afetado em 27 pacientes e o direito em 21 pacientes.

Todas as fraturas foram avaliadas pré e pós-operatoriamente nas incidências posteroanterior e perfil. Nas radiografias na posição de posteroanterior (PA) foram medidos a altura radial e o ângulo de inclinação radial (Figura 1) e, na radiografia em perfil, avaliou-se o *volar tilt* (Figura 2). Avaliou-se, também, a presença de degraus articulares e a variância ulnar.

Os parâmetros radiográficos pós-operatórios considerados adequados que utilizamos para a avaliação dos resultados foram estabelecidos por McQueen e Caspers, que consideram a angulação radial maior ou igual a 19° (normal 24°) e a angulação volar menor que -12° (normal entre 4° e 12°).

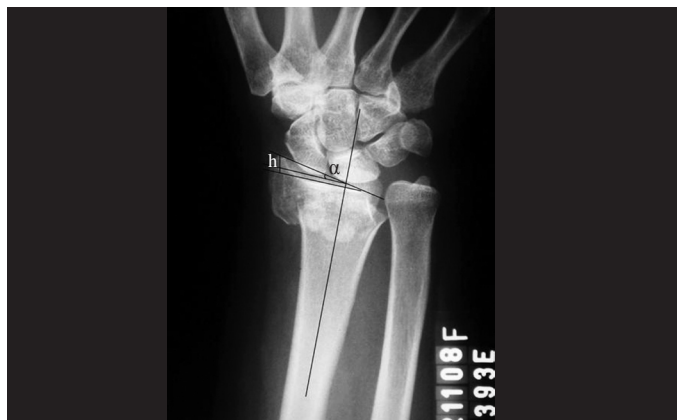

Figura 1 – Radiografia de punho pré-operatória na incidência posteroanterior (PA) evidenciando uma fratura de rádio distal extra-articular com cominuição metafisária e diminuição da inclinação radial. Nela está demonstrada a inclinação radial (α) e a altura radial (h).

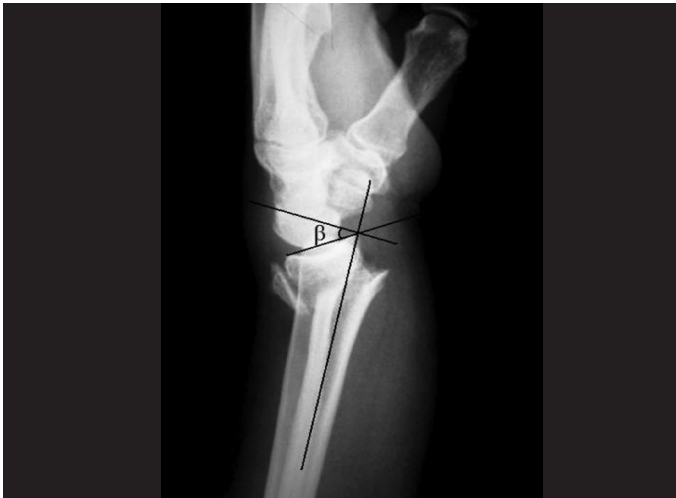

Figura 2 – Radiografia de punho pré-operatória na incidência em perfil evidenciando uma fratura de rádio distal com cominuição dorsal metafisária e desvio dorsal. Nela está demonstrada a inclinação volar (β).

TÉCNICA CIRÚRGICA

Sob bloqueio axilar ou anestesia geral e após exanguinação do membro superior a ser operado, o primeiro passo foi, sob fluoroscopia, reduzir a fratura utilizando tração e contração associadas à flexão e desvio ulnar. Após a manobra de redução, marcam-se os locais de colocação dos fios de Kirschner (FK).

A aplicação de tração, flexão e desvio ulnar convertem a angulação dorsal em neutra e recuperam a altura radial através da ligamentotaxia, auxiliando na definição dos locais de inserção dos FK.

Com uma redução considerada aceitável, procede-se à colocação do primeiro FK intrafocal na margem lateral do rádio através de pequena incisão entre o primeiro e o segundo compartimentos dos tendões extensores (CTE), um centímetro proximal ao traço de fratura. Esse FK, utilizado como alavanca conforme descrito por Kapandji, recupera e mantém a altura do rádio distal, obtendo um alinhamento correto da metáfise distal sobre a diáfise do rádio, na incidência posteroanterior (PA).

Objetivando a redução do desvio dorsal, utiliza-se outro FK como alavanca no foco da fratura. Esse segundo FK intrafocal é colocado no dorso do rádio, entre o terceiro e o quarto CTE. Uma pequena incisão distal ao foco da fratura é realizada para evitar tração e tensão de pele. Deve-se cuidar para que toda a zona de cominuição dorsal esteja situada distalmente ao fio.

A seguir, mais três FK estáticos (transósseos) são colocados. Através de uma pequena incisão radial, o primeiro desses FK é posicionado no ápice do processo

estiloide radial e introduzido até a cortical oposta, complementando a fixação do estiloide radial. No dorso do rádio, os outros dois FK estáticos são colocados. O trajeto dos fios inicia no rebordo dorsal da articulação, aproveitando a estrutura mais densa de osso subcondral para ter uma melhor sustentação da montagem. Usa-se, como referência para a introdução, os intervalos entre os compartimentos extensores descritos para os portais artroscópicos. Posiciona-se o primeiro FK no portal 3-4 do punho, que está localizado entre o terceiro e quarto CTE, distal ao tubérculo de Lister. Esse fio segue proximal e em direção volar, passando a cortical oposta. O seguinte FK estático é utilizado para complementar a fixação dinâmica do fragmento ulnar da fratura e é introduzido no portal 6R localizado no sexto CTE e orientado proximal e radialmente.

Todos os FK são posicionados no subcutâneo e as incisões suturadas (Figuras 3 e 4).

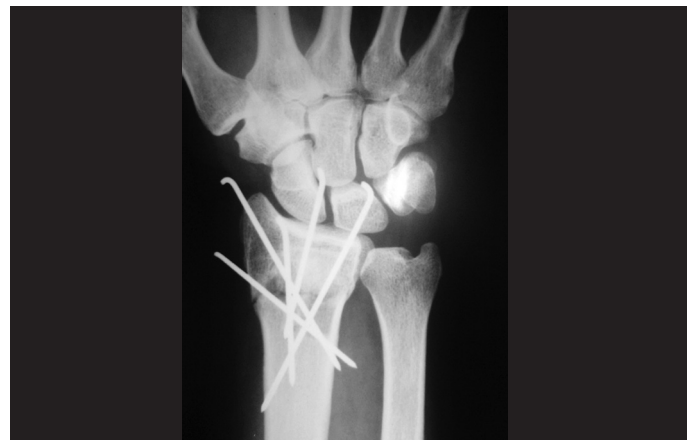

Figura 3 – Radiografia de punho evidenciando o resultado pós-operatório imediato na incidência posteroanterior após a fixação da fratura do rádio distal com fios de Kirschner, com correção da angulação radial e restauração da altura radial.

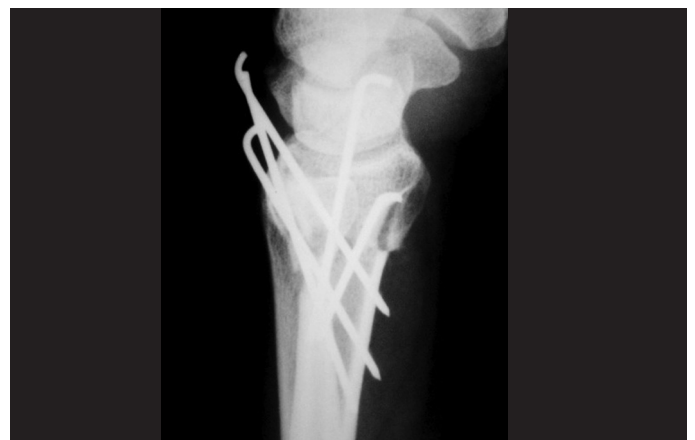

Figura 4 – Radiografia de punho evidenciando o resultado pós-operatório imediato, na incidência de perfil, demonstrando a correção do desvio dorsal do rádio distal.

O punho é imobilizado com uma goteira axilopalmar durante uma semana para controlar a rotação e minimizar a irritação dos fios de Kirschner na pele. Após esse período, a tala é retirada e substituída, após uma radiografia de controle, por um gesso axilopalmar.

Três semanas após a cirurgia, o gesso é substituído por uma luva gessada, liberando o cotovelo.

A luva gessada e os fios percutâneos foram removidos na sexta semana de imobilização, ambulatorialmente e com anestesia local. Neste momento, a radiografia final é realizada e inicia-se, então, a fisioterapia.

RESULTADOS

Os parâmetros radiográficos pré-operatórios e após seis semanas da realização do procedimento cirúrgico (Figuras 5 e 6) foram aferidos e comparados (Tabela 1). Deve-se destacar que todos os pacientes obtiveram aferições consideradas adequadas no pós-operatório imediato.

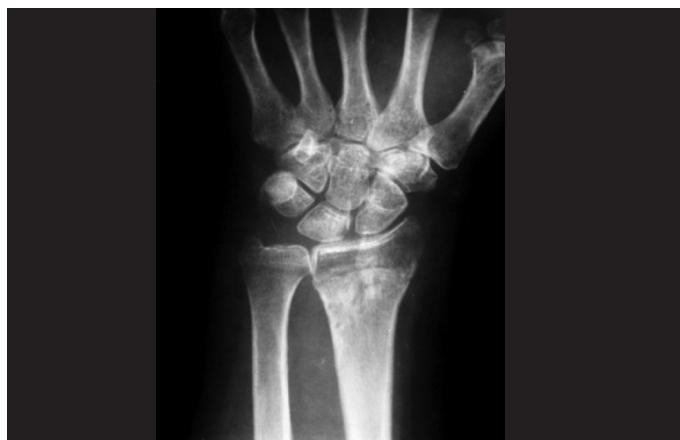

Figura 5 – Radiografia de punho na incidência posteroanterior após a remoção dos fios de Kirschner, demonstrando o resultado final do tratamento da fratura do rádio distal.

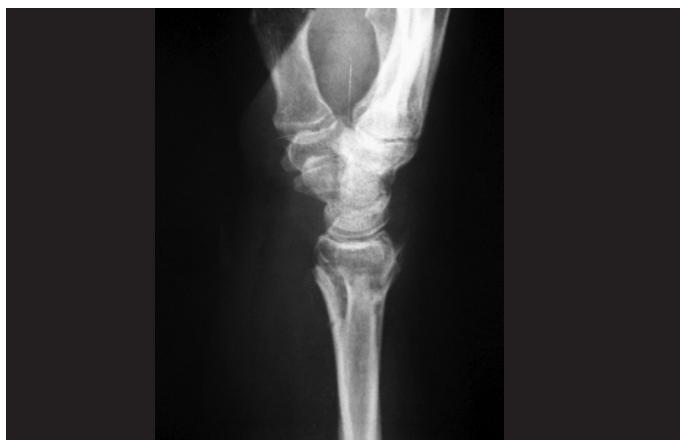

Figura 6 – Radiografia de punho na incidência em perfil após a remoção do material de síntese, demonstrando a correção da angulação volar do rádio distal.

Tabela 1 – Variação dos valores radiográficos pré e pós-operatórios.

	Pré-operatório	Pós-operatório	Correção média
Inclinação radial (°)	4 a 26	15 a 28	8,47
Inclinação volar (°)	-5 a -48	12 a -5	32,41
Altura radial (mm)	0 a 10	7 a -15	4,2

Dos 48 punhos tratados cirurgicamente, 42 (87,5%) apresentaram mensurações pós-operatórias dentro dos limites considerados adequados segundo McQueen e Caspers. Todas as medidas pós-operatórias de inclinação volar estiveram abaixo de -3° (-2° a 12°), com média de correção da deformidade de desvio dorsal de $32,41^\circ$. Os seis punhos que não obtiveram as metas pós-operatórias apresentaram um ganho reduzido na inclinação radial, embora todos tenham apresentado valores próximos do aceitável (16° , 18° , 17° , 15° , 18° e 17°). A variância ulnar é neutra em todos esses seis punhos. Em apenas um punho houve perda de 3° da inclinação radial, sendo que essa passou de 23° na radiografia pré-operatória para 20° na medida pós-operatória.

O valor da inclinação radial pré-operatória média foi de $13,14^\circ$ (4° a 26°) e da medida pós-operatória, após a retirada dos FK, foi de $21,18^\circ$ (15° - 28°) com média de correção de $8,47^\circ$. O valor médio da inclinação volar pré-operatória foi $28,75^\circ$ (5° a 48° de desvio dorsal). A aferição da inclinação volar, após a retirada dos FK, foi $3,31^\circ$ (5° de inclinação dorsal e 12° de inclinação volar), tendo como média de correção $32,41^\circ$ (Figura 7).

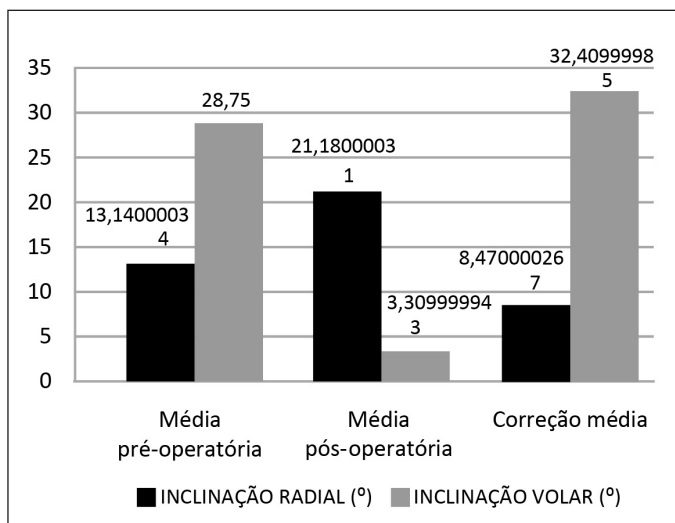


Figura 7 – Valores médios pré-operatórios, pós-operatórios e média de correção da inclinação radial e da inclinação volar.

Houve uma correção média de 4,2mm da altura radial (1 a 9mm), tendo como média pré-operatória de 5,25mm (0 a 10mm) e 9,48mm (7 a 15mm) a medida média pós-operatória da altura radial (Figura 8).

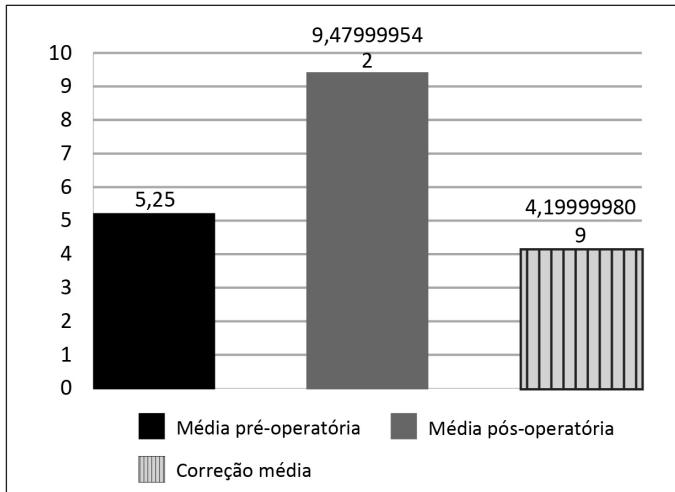


Figura 8 – Valores médios da altura radial pré-operatórios, pós-operatórios e média de correção.

Observou-se uma perda da redução inicial nas aferições das radiografias pós-operatórias imediatas quando comparadas com as radiografias com seis semanas de pós-operatório em cinco casos. Em nenhum desses casos houve um deslocamento volar do fragmento distal da fratura. Em um caso encontrou-se uma perda da angulação volar pós-operatória inicial, que passou de 2° de inclinação volar para 5° de inclinação dorsal.

Não houve casos de ruptura de tendões extensores ou de lesão nervosa. Cinco (10,4%) pacientes apresentaram lesão da pele adjacente aos FK. Houve um caso de infecção superficial em uma paciente que apresentou lesão de pele. Não houve casos de infecção profunda ou óssea.

DISCUSSÃO

Adalbert I. Kapandji descreveu a técnica de fixação das fraturas da extremidade distal do rádio com fios de Kirschner (FK) intrafocais⁽¹⁻³⁾. Esta técnica foi inicialmente recomendada para pacientes jovens. Seu sucesso fez com que seu uso se difundisse e que as indicações aumentassem^(4,5).

Utilizando-se fios de Kirschner, um dos métodos mais comumente usados para a fixação de fraturas da extremidade distal dos ossos do antebraço, gera-se a necessidade de imobilização gessada pós-operatória. Uma das críticas à fixação percutânea é a falta de estabilidade proporcionada, ou seja, a dificuldade para manter redução

pós-operatória⁽⁶⁻⁸⁾. A fratura tende a colapsar. Greatting e Bishop⁽⁹⁾, usando a técnica de Kapandji em pessoas idosas, observaram a recorrência da deformidade⁽¹⁰⁻¹²⁾.

Neste artigo, os autores observaram que a perda na redução inicial ocorria em pacientes com uma cominuição dorsal acentuada na qual se perde a sustentação gerada pela cortical dorsal. Espera-se, também, alguma perda da redução inicial em pacientes idosos devido à osteopenia e à cominuição comumente presentes destes pacientes⁽¹³⁾. Nosso objetivo, modificando a técnica de Kapandji, é melhorar a estabilidade da fixação associando fios transósseos com o propósito de diminuir o deslocamento e, assim, as complicações advindas do tratamento deste tipo de fratura.

Em apenas dois (4,1%) dos 48 casos apresentados, houve uma perda da redução inicial. Em um dos punhos, a perda foi da angulação volar, que inicialmente estava com 2° de inclinação volar passando a uma angulação dorsal de 5°. Essa paciente apresentava grande osteopenia e uma cominuição bastante importante na cortical dorsal do rádio distal, o que impõe um cuidado especial nesse tipo de fratura. Em outros 13 (27%) punhos com cominuição dorsal significativa, não se constataram a perda de redução da angulação volar. No outro caso de perda de redução inicial, houve uma perda da inclinação radial de 23° para 20°, sendo que este valor encontra-se dentro do parâmetro desejado.

Vários autores⁽¹⁴⁾ já tentaram realizar uma mobilização precoce e obtiveram resultados insatisfatórios, deparando-se com complicações diversas como dor intensa, distrofia simpático-reflexa, perda da redução inicial, rupturas tendíneas, entre outras. Nos casos analisados, não houve nenhum caso de ruptura de tendões extensores, nem de lesão nervosa. Cinco (10,4%) pacientes apresentaram lesão da pele adjacente aos FK. Houve um caso de infecção superficial em um paciente que apresentou lesão da pele. Não houve nenhum caso de infecção profunda ou óssea.

Sabe-se que existe correlação significativa entre a manutenção de uma boa redução radiológica até a consolidação da fratura e uma boa função e, ainda, a função do punho depende do grau de desestruturação ocasionada pela perda da angulação palmar normal do rádio distal, que é difícil de restaurar e manter por métodos de redução fechada e imobilização⁽¹⁵⁾. Com esse proposto, o principal objetivo do cirurgião é conseguir uma redução anatômica e mantê-la até a consolidação, independente da idade do paciente⁽¹⁶⁾.

O método demonstrado atinge esse objetivo. Dos 48 punhos operados, seis punhos não atingiram os parâmetros considerados ideais, sendo que os valores atingidos estavam muito próximos dos ideais. Todos esses punhos não atingiram a medida de inclinação radial desejada, mas ficaram muito próximos do valor ideal, sendo as articulações rádio-ulnar distal congruentes e que as medidas da variância ulnar são neutras em todos eles, indicando que o problema de mobilidade e impacto ulnocarpal serão evitados.

Outra das possíveis complicações da técnica de Kapandji é a possibilidade de ocasionar, por uma redução exacerbada, um deslocamento anterior do fragmento distal da fratura^(5,17-19). A associação da técnica de fixação intrafocal com os fios transósseos tenta melhorar a estabilidade da fixação evitando este tipo de problema. Em um (2%) punho da série houve esse tipo de problema. Analisou-se o caso e percebeu-se que já na radiografia pós-operatória imediata havia o deslocamento. Assim, concluímos que, devido a uma força exacerbada de redução (alavanca do fio intrafocal dorsal), houve um deslocamento volar da porção distal

do rádio que poderia ser corrigida antes de realizar a fixação transóssea.

Quanto aos fios de Kirschner utilizados nesta técnica, sabe-se que não há diferença significativa na estabilidade final proporcionada por fios 2,0 ou 1,6mm de diâmetro; por isso, optamos por utilizar fios de 1,6mm, que possuem uma maior maleabilidade e, assim, menor agressividade aos fragmentos ósseos^(20,21).

Pelos resultados obtidos, demonstra-se que a variação da técnica descrita originalmente por Adalbert I. Kapandji é viável, sendo um procedimento minimamente invasivo, de simples e rápida execução, passível de ser realizada pelos cirurgiões traumatologistas, produzindo resultados radiológicos aceitáveis e pode evitar as complicações encontradas com o método original.

CONCLUSÃO

Apresentamos uma técnica cirúrgica alternativa para o tratamento das fraturas do punho, operação de fácil execução, minimamente invasiva, com mínimas complicações cirúrgicas, de baixo custo e que produz uma estabilidade óssea confiável.

REFERÊNCIAS

- Kapandji A. Focal pinning of radial distal fractures. *Cahier Chirurg.* 1987; 63:25-8.
- Cooney WP 3rd, Linscheid RL, Dobyns JH. External pin fixation for unstable Colles' fractures. *J Bone Joint Surg Am.* 1979;61(6A):840-5.
- Stoffelen DV, Broos PL. Closed reduction versus Kapandji-pinning for extra-articular distal radial fractures. *J Hand Surg Br.* 1999;24(1):89-91.
- Board T, Kocalkowski A, Andrew G. Does Kapandji wiring help in older patients? A retrospective comparative review of displaced intra-articular distal radial fractures in patients over 55 years. *Injury.* 1999;30(10):663-9.
- Hollevoet N, Verdonk R. Anterior fracture displacement in Colles' fractures after Kapandji wiring in women over 59 years. *Int Orthop.* 2007;31(3):397-402.
- Rosati M, Bertagnini S, Digrandi G, Sala C. Percutaneous pinning for fractures of the distal radius. *Acta Orthop Belg.* 2006;72(2):138-46.
- Barton T, Chambers C, Lane E, Bannister G. Do Kirschner wires maintain reduction of displaced Colles' fractures? *Injury.* 2005;36(12):1431-4.
- Glickel SZ, Catalano LW, Raia FJ, Barron OA, Grabow R, Chia B. Long-term outcomes of closed reduction and percutaneous pinning for the treatment of distal radius fractures. *J Hand Surg Am.* 2008;33(10):1700-5.
- Greatting MD, Bishop AT. Intrafocal (Kapandji) pinning of unstable fractures of the distal radius. *Orthop Clin North Am.* 1993;24(2):301-7.
- Haas J L, Caffiniere de la J Y. Fixation of distal radial fractures: intramedullary pinning versus external fixation. In: Saffar P, Cooney WP, editors. *Fractures of the distal radius.* London: Martin Dunitz; 1995; p. 229-39.
- Oskam J, Kingma J, Bart J, Klases HJ. K-wire fixation for redislocated Colles' fractures. Malunion in 8/21 cases. *Acta Orthop Scand.* 1997;68(3):259-61.
- Snow M, Kelly M, Jeyam M, Fahmy N. Functional versus position: a randomized controlled trial of interfocal Kirschner wiring of unstable distal radial fractures. *Eur J Trauma Emerg Surg.* 2007;33(1):81-6.
- Board T, Kocalkowski A, Andrew G. Does Kapandji wiring help in older patients? A retrospective comparative review of displaced intra-articular distal radial fractures in patients over 55 years. *Injury.* 1999;30(10):663-9.
- Lenoble E, Dumontier C, Goutallier D, Apoil A. Fracture of the distal radius. A prospective comparison between trans-styloid and Kapandji fixations. *J Bone Joint Surg Br.* 1995;77(4):562-7.
- McQueen MM, Hajducka C, Court-Brown CM. Redisplaced unstable fractures of the distal radius: a prospective randomised comparison of four methods of treatment. *J Bone Joint Surg Br.* 1996;78(3):404-9.
- Kumar S, Penematsa S, Sadri M, Deshmukh SC. Can radiological results be surrogate markers of functional outcome in distal radial extra-articular fractures? *Int Orthop.* 2008;32(4):505-9.
- Lenoble E, Dumontier C, Goutallier D, Apoil A. Fracture of the distal radius. A prospective comparison between trans-styloid and Kapandji fixations. *J Bone Joint Surg Br.* 1995;77(4):562-7.
- Nonnenmacher J, Kempf I. [Role of intrafocal pinning in the treatment of wrist fractures]. *Int Orthop.* 1988;12(2):155-62.
- Peyroux LM, Dunaud JL, Caron M, Ben Slamia I, Kharrat M. The Kapandji technique and its evolution in the treatment of fractures of the distal end of the radius. Report on a series of 159 cases. *Ann Chir Main.* 1987;6(2):109-22.
- Naidu SH, Capo JT, Moulton M, Ciccone W 2nd, Radin A. Percutaneous pinning of distal radius fractures: a biomechanical study. *J Hand Surg Am.* 1997;22(2):252-7.
- Mittelmeier W, Braun C, Schäfer R. The Kapandji technique for fixation of distal radius fractures—a biomechanical comparison of primary stability. *Arch Orthop Trauma Surg.* 2001;121(3):135-8.