

# LIBERAÇÃO ARTROSCÓPICA DO NERVO SUPRAESCAPULAR: TÉCNICA CIRÚRGICA E AVALIAÇÃO DE CASOS CLÍNICOS

## ARTHROSCOPIC RELEASE OF THE SUPRASCAPULAR NERVE: SURGICAL TECHNIQUE AND EVALUATION OF CLINICAL CASES

José Carlos Garcia Júnior<sup>1</sup>, Ana Maria Ferreira Paccola<sup>2</sup>, Cristiane Tonoli<sup>2</sup>, José Luis Amin Zabeu<sup>3</sup>, Jesely Pereira Myrrha Garcia<sup>4</sup>

### RESUMO

**Objetivo:** Descrever uma técnica cirúrgica própria de decompressão artroscópica do nervo supraescapular (NSE) e avaliar seus resultados preliminares. **Métodos:** 10 ombros de nove pacientes foram operados com uma técnica que utiliza portais diferentes das técnicas conhecidas, não usa tração e faz uso de materiais disponíveis na rede pública de saúde. **Resultados:** 10 ombros de nove pacientes, sendo oito à direita e dois à esquerda, com média de idade de 69,5 anos, apresentaram mudança no escore UCLA de 11,7 para 26,1 no seguimento de 16,6 meses de pós-operatório. O questionário SF-36 teve pontuação de 122,9 e a escala bruta de dor de 88%. **Conclusão:** A decompressão artroscópica do NSE, segundo a técnica descrita, é reproduzível e menos traumática que as técnicas abertas. Os pacientes obtiveram melhora em vários parâmetros avaliados, principalmente no que se refere à dor. A decompressão artroscópica do NSE pode ser uma opção terapêutica para a patologia compressiva do NSE.

**Descritores** – Compressão Nervosa; Decompressão Cirúrgica; Dor de Ombro; Artroscopia/métodos; Ombro

### ABSTRACT

**Objective:** To describe a specific surgical technique for arthroscopic decompression of the suprascapular nerve (SSN) and evaluate its preliminary results. **Methods:** Ten shoulders of nine patients were operated using a technique with portals differing from the already-known techniques, which did not use traction and made use of materials available within the public healthcare system. **Results:** Among the ten shoulders of nine patients, eight were right shoulders and two were left shoulders. The mean age was 69.5 years. The UCLA score increased from 11.7 to 26.1 points over the postoperative follow-up of 16.6 months. The SF-36 questionnaire score was 122.9 and the raw pain scale value was 88%. **Conclusion:** Arthroscopic decompression of the SSN in accordance with the described technique is reproducible and less traumatic than the open techniques. The patients achieved improvements in many of the parameters evaluated, particularly with regard to pain. Arthroscopic decompression of the SSN may be a therapeutic option for pathological compression of the SSN.

**Keywords** – Nerve Crush; Decompression, Surgical; Shoulder Pain; Arthroscopy/methods; Shoulder

### INTRODUÇÃO

O nervo supraescapular (NSE), responsável pela inervação motora dos músculos supraespinhal, infraespinhal e sensitiva da articulação glenoumeral, passa pela

incisura escapular podendo ser enclausurado e comprimido contra o ligamento transverso da escápula em um mecanismo compressivo elástico, segundo Thompson e Kopell<sup>(1)</sup>.

1 – Médico do Grupo de Traumatologia Desportiva e Artroscopia do Serviço de Ortopedia e Traumatologia da Pontifícia Universidade Católica de Campinas, São Paulo, Brasil.

2 – Médica Residente do Terceiro Ano de Ortopedia do Departamento de Ortopedia e Traumatologia da Pontifícia Universidade Católica de Campinas, São Paulo, Brasil.

3 – Chefe do Departamento de Ortopedia e Traumatologia da Pontifícia Universidade Católica de Campinas, São Paulo, Brasil.

4 – Fisioterapeuta do Grupo de Traumatologia Desportiva e Artroscopia do Serviço de Ortopedia e Traumatologia da Pontifícia Universidade Católica de Campinas, São Paulo, Brasil.

Trabalho realizado junto ao Serviço de Ortopedia e Traumatologia do Hospital e Maternidade Celso Pierro da Pontifícia Universidade Católica de Campinas.

Correspondência: Rua Indiana, 670 – 04562-001 – São Paulo, SP, Brasil. E-mail: josecarlos@especialistadoombro.com.br

Trabalho recebido para publicação: 14/06/2010, aceito para publicação: 24/09/2010.

Os autores declaram inexistência de conflito de interesses na realização deste trabalho / The authors declare that there was no conflict of interest in conducting this work

Este artigo está disponível online nas versões Português e Inglês nos sites: [www.rbo.org.br](http://www.rbo.org.br) e [www.scielo.br/rbort](http://www.scielo.br/rbort)  
This article is available online in Portuguese and English at the websites: [www.rbo.org.br](http://www.rbo.org.br) and [www.scielo.br/rbort](http://www.scielo.br/rbort)

A compressão do NSE pode ter várias causas, incluindo anomalias do ligamento transversos da escápula, compressão por cistos paralabrais, morfologia óssea anormal da incisura escapular, lesão por tração, movimentos repetitivos ou exagerados do ombro, ruptura do manguito rotador e trauma. A compressão idiopática do NSE é um fenômeno relativamente raro e possivelmente subdiagnosticado. As causas mais comuns de pinçamento do NSE são a lesão maciça do manguito rotador e a tensão extrema secundária aos reparos do mesmo. As lesões maciças podem retrair-se, comprimindo o NSE contra o ligamento transversos da escápula e, nestes casos, é recomendada a descompressão do nervo na incisura escapular<sup>(2)</sup>.

Segundo Mallon *et al*<sup>(3)</sup>, a neuropatia do NSE pode estar associada à lesão maciça do manguito rotador e a reconstrução parcial do mesmo promove uma recuperação do nervo e melhora da função.

O diagnóstico pode ser difícil e deve ser aventado pelo quadro de dor associada à perda de força para rotação lateral do ombro com o músculo infraespinhal intacto<sup>(4)</sup>. Se crônica, a compressão pode acarretar degeneração gordurosa e atrofia muscular. A eletroneuromiografia é o exame de escolha para o auxílio na pesquisa diagnóstica; entretanto, sua realização não é fácil e seus resultados são muitas vezes questionáveis.

A liberação do ligamento transversos superior da escápula foi sugerida como uma opção terapêutica que tem demonstrado alívio da dor e melhora funcional. A liberação cirúrgica do nervo está indicada em pacientes com dor crônica no ombro e com evidência eletroneuromiográfica de compressão do NSE, na lesão maciça do manguito rotador dolorosa, irreparável com retração maior que 5cm e nas suturas do supraespinhal com grande tensão. São opções cirúrgicas a via aberta e a via artroscópica. A via aberta utiliza uma incisão não estética, extensa e a visualização do nervo é difícil. Para a liberação aberta do NSE, foram descritas as abordagens posterior e superior<sup>(4,5)</sup>. Outro ponto negativo desta via é a desinserção do músculo trapézio ao longo da espinha da escápula, podendo ocorrer fraqueza do músculo no pós-operatório e queda dos ombros. Há uma tendência atual em privilegiar procedimentos artroscópicos em geral por serem minimamente invasivos, causarem menor lesão muscular, serem mais rápidos e de reabilitação pós-operatória precoce.

O objetivo deste trabalho foi descrever uma técnica de descompressão artroscópica do NSE e avaliar seus resultados preliminares, com técnica menos traumática ao paciente.

## MATERIAIS

Neste estudo prospectivo, foram operados e avaliados nove pacientes com lesão irreparável do manguito rotador associada a leve ou moderada artropatia glenoumeral, que apresentavam grande dor, sendo um com compressão bilateral.

Como se tratavam de lesões irreparáveis, em nenhum caso foi realizada reconstrução dos tendões inviáveis, vista a grave degeneração gordurosa dos mesmos, que apresentavam em todos os casos índice de preenchimento do “Y” da escápula inferior a 50%. A seleção foi feita por meio de exame físico específico, eletroneuromiografia do ombro acometido e avaliação por meio de escores específicos: escore UCLA (*University of California – Los Angeles*) e escala bruta de dor no pré-operatório, e seis meses após a cirurgia foram usados os escores UCLA<sup>(6)</sup>, SF-36<sup>(7)</sup> (*Short Form Health Survey*) e escala bruta de dor<sup>(8)</sup>. O UCLA consiste em um escore de graduação específico para ombro utilizado como parâmetro de avaliação clínica, considerando dor, função do membro, elevação ativa do ombro no plano frontal, grau de força muscular e satisfação do paciente. O resultado é obtido em pontos, com máximo de 35 pontos. O SF-36 é um questionário de 36 perguntas que avaliam qualidade de vida. A escala bruta de dor constitui uma análise subjetiva da dor do paciente através de uma graduação de 0 a 10, sendo o 0 a ausência de dor e 10, a pior situação. Todos os pacientes operados foram avaliados antes e após a cirurgia pelo mesmo cirurgião ortopédico.

Foram incluídos pacientes maiores de 18 anos que assinaram o Termo de Consentimento Livre e Esclarecido. Os critérios de exclusão foram pacientes com fraturas prévias, afecções associadas da região, cirurgia prévia no membro acometido, além de pacientes com morbidades psiquiátricas ou sequelas neurológicas. O trabalho foi aprovado pelo Comitê de Ética da Instituição, sob protocolo número 0173/10.

Todos os pacientes realizaram eletroneuromiografia pré-operatória e negaram-se a realizar o mesmo exame pós-operatório.

## MÉTODOS

Em todos os casos foi realizada a liberação do nervo supraescapular enclausurado na incisura escapular contra o ligamento transversos da escápula.

Os pacientes foram submetidos a anestesia geral e bloqueio do plexo braquial utilizando eletroestimulador, posicionados em cadeira de praia com as costas elevadas

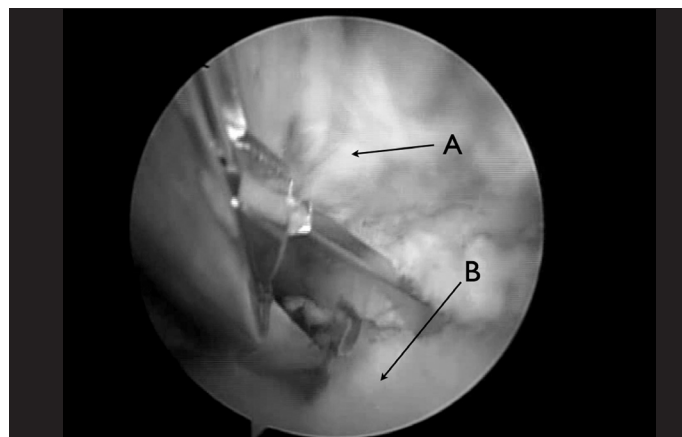
60° em relação ao solo, com o braço acometido mantido em flexão, sem tração. Um artroscópio regular com lente de 30° de angulação foi colocado no portal lateral e foi realizada bursectomia com *shaver* inserido no portal posterior até a visualização dos ligamentos coracoclaviculares. Instrumental de radiofrequência foi preferido para ablação de pontos sangrantes devido à proximidade de estruturas vasculares e nervosas. Os eletrocautérios foram evitados devido às altas temperaturas desenvolvidas e possibilidade de lesão nervosa.

O *shaver* foi colocado, então, no portal de Neviaser *et al*<sup>(9)</sup>, continuando a bursectomia que acompanha a porção posteromedial dos ligamentos coracoclaviculares. Portais acessórios podem ser feitos logo acima da espinha da escápula, com auxílio de um jelo 14 para saber o ponto exato de entrada, possibilitando a introdução de mais instrumentais para cortar o ligamento.

A artéria supraescapular pode ser visualizada neste momento, medial à origem do conoide no coracoide (Figura 1). O ligamento transverso da escápula localiza-se logo abaixo dela e na base da margem medial do complexo ligamentar coracoclavicular, mais especificamente do conoide. Esta técnica não permitiu a diferenciação adequada dos ligamentos conoide e trapezoide, sendo os mesmos tratados como complexo único neste trabalho.

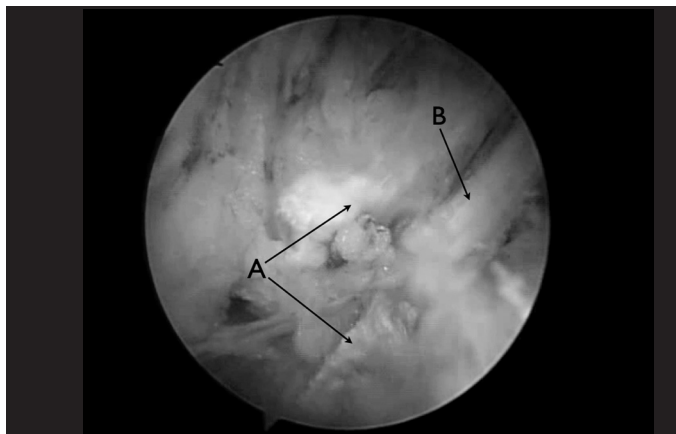
Sangramentos ocorrem rotineiramente neste espaço e muito cuidado deve ser tomado para evitar a lesão ou cauterização da artéria supraescapular.

Com *basket*, foi realizada a ressecção do ligamento do ligamento escapular transverso através do portal colocado sobre a espinha da escápula (Figura 2), não sendo incomum sangramento neste momento. Com auxílio de um protetor para o nervo e a artéria, pôde-se fazer a retirada dos cotos do ligamento com *basket* ou *shaver*, sendo o nervo completamente liberado (Figura 3).

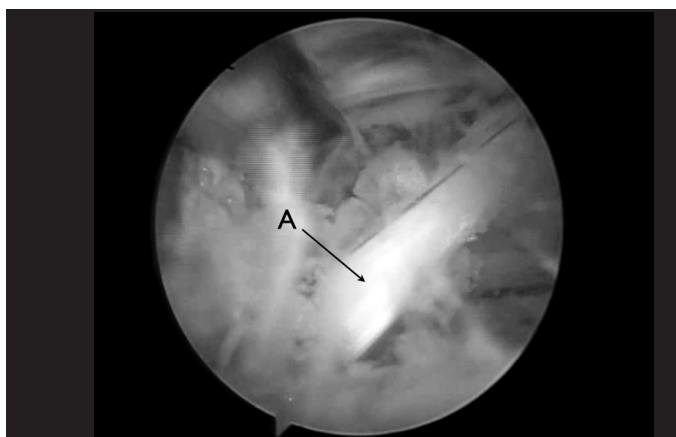


**Figura 1** – A) Artéria supraescapular; B) Ligamento transverso da escápula.

No pós-operatório, os pacientes usaram tipoia por 14 dias, sendo liberados para movimentação ativa em seguida, de acordo com os limites da dor.



**Figura 2** – A) Partes do ligamento transverso da escápula; B) Nervo supraescapular.



**Figura 3** – Nervo supraescapular liberado.

## RESULTADOS

Foram operados 10 ombros de nove pacientes, sendo nove mulheres e um homem, dos quais oito do lado direito e dois do esquerdo. A média de idade foi de 69,5 anos (58-80 anos) e o tempo de seguimento foi, em média, de 16,6 meses (9-25 meses).

Não houve complicações como lesão nervosa, sangramento ou infecção nesta série. Todos apresentaram melhora da dor após descompressão do NSE; um paciente não teve melhora expressiva. O UCLA pré-operatório foi, em média, de 11,7 pontos (8-22 pontos) e o pós-operatório de seis meses foi de 26,1 pontos (14-33 pontos). Os valores obtidos pela escala bruta de dor no pré e no pós-operatório foram comparados e expostos na Tabela 1 na forma de porcentagem de melhora

clínica do paciente, evidenciando uma melhora de 88% da queixa clínica apresentada (80-100%). O questionário SF-36 no pós-operatório apresentou média de 122,9 (107-142) (Tabela 1).

Na análise do tipo de incisura escapular, observou-se que oito pacientes apresentavam Natsis tipo III, um do tipo IV e um paciente, Natsis tipo II<sup>(10)</sup>.

**Tabela 1** – Avaliação pré e pós-operatória.

Paciente	Idade	Sexo	Tempo de seguimento (meses)	Lado	UCLA pré	UCLA pós	RSP (%)	SF-36 pós
1D	80	F	22	D	8	19	80	107
1E	80	F	21	E	8	18	80	107
2	58	F	20	D	19	33	95	142
3	62	F	19	D	22	30	80	137
4	61	F	12	D	13	28	80	136
5	65	M	12	D	12	31	100	135
6	77	F	9	E	7	31	100	112
7	69	F	8	D	12	14	80	110
8	79	F	7	D	8	31	90	113
9	64	F	6	D	10	26	95	130
Médias	69,5		13,8		11,9	26,1	88	122,9

Legendas: RSP – Raw scale of pain.

## DISCUSSÃO

As afecções de compressão do nervo supraescapular (NSE) são reconhecidas como potenciais causas de dor no ombro<sup>(11-21)</sup>. Ao planejar o melhor tratamento possível para a compressão do NSE, é fundamental o conhecimento da sua anatomia e patologia<sup>(22)</sup>. O NSE se origina do plexo braquial superior como um nervo sensitivo-motor, próximo ao ponto de Erb, passando embaixo do ligamento transversos na incisura escapular. A partir desse ponto, originam-se dois ramos motores para o músculo supraespinhal. Antes de inervar o supra e o infraespinhal, seu trajeto é profundo aos músculos trapézio e omo-hioideo e, então, segue com a artéria supraescapular até a incisura. A artéria passa superior ao ligamento transversos, enquanto o nervo passa inferiormente a ele, para dentro da fossa supraespinhal.

Descompressões do NSE por via aberta são seguras e reprodutíveis<sup>(9,15)</sup>. Procedimentos artroscópicos nessa região são difíceis devido à visualização inadequada da área e à complexidade anatômica. Entretanto, vários autores têm utilizado técnicas artroscópicas diferentes para este propósito<sup>(23-24)</sup>.

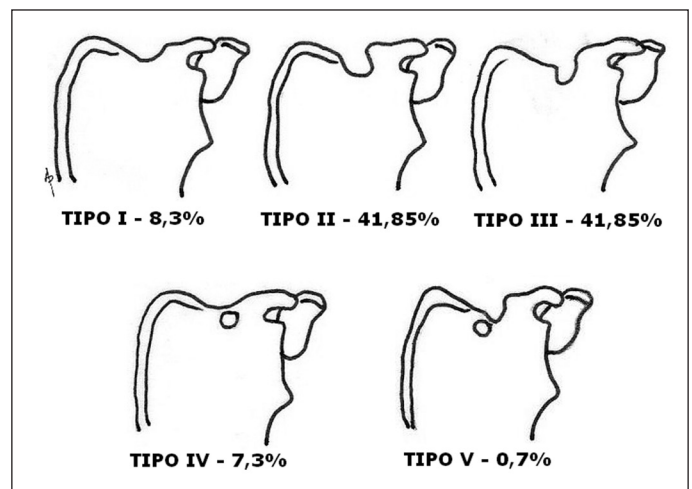
A técnica descrita difere das demais pelo uso do artroscópio regular com óptica de 30° em vez da de 70° comumente utilizada, não disponível rotineiramente no Brasil<sup>(22-24)</sup>. Além disso, nesta técnica não é necessária tração no membro operado, o que a torna menos traumática.

O primeiro ponto anatômico de referência é a articulação acromioclavicular. O segundo é o ligamento conoide próximo à artéria supraescapular. Estes parâmetros guiam o artroscópio até o processo coracoide e o ligamento transversos da escápula.

O uso de *probe* calibrado e de *shaver* como guias de dissecação na região dos ligamentos coracoclaviculares é recomendado.

É sabido que a descompressão do NSE tem ação na melhora da dor nas lesões do manguito, segundo Mallon *et al*<sup>(3)</sup>, Lafosse *et al*<sup>(22)</sup> e Bhatia *et al*<sup>(23)</sup>.

Natsis *et al*<sup>(10)</sup> propuseram, em 2007, uma classificação do tipo de incisura supraescapular, após a avaliação de 423 escápulas de cadáveres, consistindo em cinco tipos (Figura 4). Uma incisura escapular estreita em combinação com um ligamento transversos anômalo causa constrição suficiente para ser considerada um fator de risco para a compressão do NSE.



**Figura 4** – Classificação de Natsis para o tipo anatômico da incisura escapular. Tipo I – sem incisura; Tipo II – diâmetro transversos maior; Tipo III – diâmetro vertical maior; Tipo IV – forame ósseo; Tipo V – incisura e forame ósseo.

Na análise dos resultados das avaliações pré e pós-operatórias, observou-se uma resposta satisfatória na escala bruta de dor, obtendo-se melhora clínica dos pacientes. Apesar da média do UCLA pós-operatório não ter atingido os 27 pontos desejados, constatou-se melhora relevante comparado ao pré-operatório, pois estes



pacientes apresentavam grave acometimento funcional. Um paciente apresentou apenas dois graus de melhora no UCLA, podendo ser justificado pelo tipo de incisura escapular (Natsis tipo II). Sugere-se, portanto, que a cirurgia proposta não tenha efeito benéfico para este tipo, sendo mais indicada para os demais.

## CONCLUSÃO

Em casos de lesão irreparável do manguito rotador, a descompressão do NSE mostrou-se uma possibilidade de melhora no quadro da dor, podendo constituir mais

um artifício terapêutico associado à tenotomia ou tenodese do bíceps, exérese da clavícula distal e bursectomia do ombro. Os pacientes que apresentam incisuras escapulares Natsis tipos III e IV são os que mais se beneficiam desta técnica.

Este procedimento também pode ser indicado isoladamente nos casos de compressão do NSE por outras causas.

Os autores concluem que esta afecção pode ser tratada com segurança e eficácia utilizando a técnica descrita. O conhecimento da anatomia artroscópica é essencial para a obtenção dos melhores resultados.

## REFERÊNCIAS

1. Thompson WA, Kopell HP. Peripheral entrapment neuropathies of the upper extremity. *N Engl J Med.* 1959;260(25):1261-5.
2. Garcia JC. Arthroscopic decompression of the suprascapular nerve: surgical technique. *Techn Shoulder Elbow Surg.* 2009;10(4):157-9.
3. Mallon WJ, Wilson RJ, Basamania CJ. The association of suprascapular neuropathy with massive rotator cuff tears: a preliminary report. *J Shoulder Elbow Surg.* 2006;15(4):395-8.
4. Post M, Mayer J. Suprascapular nerve entrapment. Diagnosis and treatment. *Clin Orthop Relat Res.* 1987;(223):126-36.
5. Wood VE, Marchinski L. Congenital anomalies of the shoulder. In: Rockwood CA, Matsen FA, editors. *The shoulder.* 2nd ed. Philadelphia: WB Saunders; 1998. p. 99-163.
6. Amstutz HC, Sew Hoy AL, Clarke IC. UCLA anatomic total shoulder arthroplasty. *Clin Orthop Relat Res.* 1981;(155):7-20.
7. Ciconelli RM, Ferraz MB, Santos W, Meinão I, Marina RQ. Tradução para a língua portuguesa e validação do questionário genérico de avaliação de qualidade de vida "medical outcomes study 36 – item short – form health survey (SF-36)". *Rev Bras Reumatol.* 1999;39(3):143-50.
8. Acute pain management: operative or medical procedures and trauma, clinical practice guideline No. 1. AHCPR Publication No. 92-0032; Feb 1992. Agency for Healthcare Research and Quality, Rockville, MD; 116-117.
9. Neviaser TJ, Ain BR, Neviaser RJ. Suprascapular nerve denervation secondary to attenuation by a ganglionic cyst. *J Bone Joint Surg Am.* 1986;68(4):627-8.
10. Natsis K, Totlis T, Tsikaras P, Appell HJ, Skandalakis P, Koebeke J. Proposal for classification of the suprascapular notch: a study on 423 dried scapulas. *Clin Anat.* 2007;20(2):135-9.
11. Pecina M. Who really first described and explained the suprascapular nerve entrapment syndrome? *J Bone Joint Surg Am.* 2001;83-A(8):1273-4.
12. Alon M, Weiss S, Fishel B, Dekel S. Bilateral suprascapular nerve entrapment syndrome due to an anomalous transverse scapular ligament. *Clin Orthop Relat Res.* 1988;(234):31-3.
13. Ganzhorn RW, Hocker JT, Horowitz M, Switzer HE. Suprascapular-nerve entrapment. *J Bone Joint Surg Am.* 1981;63(3):492-4.
14. Hirayama T, Takemitsu Y. Compression of the suprascapular nerve by a ganglion at the suprascapular notch. *Clin Orthop Relat Res.* 1981;(155):95-6.
15. Ogino T, Minami A, Kato H, Hara R, Suzuki K. Entrapment neuropathy of the suprascapular nerve by a ganglion. A report of three cases. *J Bone Joint Surg Am.* 1991;73(1):141-7.
16. Rengachary SS, Burr D, Lucas S, Brackett CE. Suprascapular entrapment neuropathy: a clinical, anatomical, and comparative study. Part 3: comparative study. *Neurosurgery.* 1979;5(4):452-5.
17. Ticker JB, Djurasovic M, Strauch RJ, April EW, Pollock RG, Flatow EL, Bigliani LU. The incidence of ganglion cysts and other variations in anatomy along the course of the suprascapular nerve. *J Shoulder Elbow Surg.* 1998;7(5):472-8.
18. McIlveen SJ, Duralde XA, D'Alessandro DF, Bigliani LU. Isolated nerve injuries about the shoulder. *Clin Orthop Relat Res.* 1994;(306):54-63.
19. Yoon TN, Grabis M, Guillen M. Suprascapular nerve injury following trauma to the shoulder. *J Trauma.* 1981;21(8):652-5.
20. Asami A, Sonohata M, Morisawa K. Bilateral suprascapular nerve entrapment syndrome associated with rotator cuff tear. *J Shoulder Elbow Surg.* 2000;9(1):70-2.
21. Warner JP, Krushell RJ, Masquelet A, Gerber C. Anatomy and relationships of the suprascapular nerve: anatomical constraints to mobilization of the supraspinatus and infraspinatus muscles in the management of massive rotator-cuff tears. *J Bone Joint Surg Am.* 1992;74(1):36-45.
22. Lafosse L, Tomasi A, Corbett S, Baier G, Willems K, Gobezie R. Arthroscopic release of suprascapular nerve entrapment at the suprascapular notch: technique and preliminary results. *Arthroscopy.* 2007;23(1):34-42.
23. Bhatia DN, de Beer JF, van Rooyen KS, du Toit DF. Arthroscopic suprascapular nerve decompression at the suprascapular notch. *Arthroscopy.* 2006;22(9):1009-13.
24. Barwood SA, Burkhart SS, Lo IK. Arthroscopic suprascapular nerve release at the suprascapular notch in a cadaveric model: an anatomic approach. *Arthroscopy.* 2007;23(2):221-5.