

## CISTO DE BAKER

## BAKER'S CYST

Marco Kawamura Demange<sup>1</sup>

## RESUMO

Os cistos de Baker localizam-se na região posteromedial do joelho, entre o ventre medial do músculo gastrocnêmio e o tendão semimembranoso. No adulto, esses cistos estão relacionados a lesões intra-articulares, quais sejam, lesões meniscais ou artrose. Nas crianças, geralmente são achados de exame físico ou de exames de imagem, apresentando pouca relevância clínica. O exame de ultrassonografia é adequado para identificar e mensurar o cisto poplíteo. Para o tratamento, a abordagem principal deve ser relacionada ao tratamento da lesão articular. Na maioria dos casos não há necessidade de se abordar diretamente o cisto. Os cistos no joelho são, quase na sua totalidade, benignos (cistos de Baker e cistos paramenisciais). Porém, a presença de alguns sinais demanda que o ortopedista suspeite da possibilidade de malignidade: sintomas desproporcionais ao tamanho do cisto, ausência de lesão articular (ex.: meniscal) que justifique a existência do cisto, topografia atípica, erosão óssea associada, tamanho superior a 5cm e invasão tecidual (cápsula articular).

**Descritores** – Joelho; Cisto Poplíteo; Adulto; Criança

## ABSTRACT

*Baker's cysts are located in the posteromedial region of the knee between the medial belly of the gastrocnemius muscle and semimembranosus tendon. In adults, these cysts are related to intra-articular lesions, which may consist of meniscal lesions or arthrosis. In children, these cysts are usually found on physical examination or imaging studies, and they generally do not have any clinical relevance. Ultrasound examination is appropriate for identifying and measuring the popliteal cyst. The main treatment approach should focus on the joint lesions, and in most cases there is no need to address the cyst directly. Although almost all knee cysts are benign (Baker's cysts and parameniscal cysts), presence of some signs makes it necessary to suspect malignancy: symptoms disproportionate to the size of the cyst, absence of joint damage (e.g. meniscal tears) that might explain the existence of the cyst, unusual cyst topography, bone erosion, cyst size greater than 5 cm and tissue invasion (joint capsule).*

**Keywords** – Knee; Popliteal Cyst; Adult; Child

## INTRODUÇÃO

O cisto de Baker, ou cisto poplíteo, apresenta-se como um aumento de volume na região posterior do joelho. Estes cistos foram descritos pela primeira vez por Adams em 1840, mas se popularizaram com a descrição de Baker em 1877. Em sua descrição, Baker postulou que a formação deste cisto decorre de acúmulo de líquido na bursa do tendão do semimembranoso, havendo comunicação entre este e a articulação, porém com fluxo de líquido em um único sentido, em direção ao cisto, limitado por uma válvula<sup>(1)</sup>. Posteriormente à descrição de Baker, diversos trabalhos descreveram os cistos poplíteos e observaram que o cisto de Baker corresponde a um cisto localizado entre a cabeça medial do músculo gastrocnêmio e o tendão do semimembranoso.

O cisto de Baker apresenta distribuição epidemiológica bimodal, com picos na infância e na idade adulta<sup>(2)</sup>. O cisto de Baker na infância é raro e geralmente descoberto ao acaso. Normalmente não há antecedente traumático para o surgimento de cistos poplíteos na criança. No caso dos adultos, por sua vez, geralmente há associação destes cistos com lesões intra-articulares. As patologias associadas mais frequentes são as lesões meniscais (lesões do menisco medial em 82% dos casos e de lesões do menisco lateral em 38%) e a osteoartrite<sup>(3)</sup>. Estudos com ressonância magnética descrevem que a prevalência de cistos poplíteos é de 5% da população adulta, sendo maior em pacientes mais velhos<sup>(4)</sup>. Pacientes com artrite reumatoide e pacientes com gota frequentemente apresentam cistos poplíteos<sup>(5)</sup>.

1 - Mestre e Doutor pela Universidade de São Paulo; Médico Assistente do Grupo de Joelho do Instituto de Ortopedia e Traumatologia do HC/FMUSP.

Correspondência: Rua Ovídio Pires de Campos, 333, 3º andar, Cerqueira Cesar – 05403-010 – São Paulo, SP. E-mail: demange@usp.br

Trabalho recebido para publicação: 03/03/2011, aceito para publicação: 19/10/2011.

Os autores declaram inexistência de conflito de interesses na realização deste trabalho / *The authors declare that there was no conflict of interest in conducting this work*

**Este artigo está disponível online nas versões Português e Inglês nos sites: [www.rbo.org.br](http://www.rbo.org.br) e [www.scielo.br/rbort](http://www.scielo.br/rbort)  
This article is available online in Portuguese and English at the websites: [www.rbo.org.br](http://www.rbo.org.br) and [www.scielo.br/rbort](http://www.scielo.br/rbort)**

Do ponto de vista anatomopatológico, trata-se de um gânglio cístico revestido por células mesoteliais e fibroblastos. O líquido localizado em seu interior é viscoso e com alta concentração de fibrina. O interior do cisto pode apresentar lobulações e suas paredes variam de 2 a 8mm. Na década de 50, Bickel *et al*<sup>(6)</sup> chegaram a classificar os cistos de Baker em três tipos, sob ponto de vista anatomopatológico, de acordo com a espessura da parede e com o conteúdo do cisto. A relevância clínica desta classificação é limitada.

A patogênese do cisto de Baker é explicada pela presença de uma conexão entre a articulação do joelho e uma bursa entre o músculo gastrocnêmio e o tendão do semitendíneo permitindo o fluxo de líquido. Existe um efeito de válvula entre o cisto e a articulação, decorrente da ação dos músculos semitendíneo e gastrocnêmio. Durante a flexão a “válvula” se abre e durante a flexão a “válvula” se fecha pela tensão desses músculos. Além disso, a pressão intra-articular do joelho interfere na formação e no enchimento dos cistos poplíteos. A pressão intra-articular durante a flexão parcial do joelho é negativa (- 6mmHg), tornando-se positiva com a extensão do joelho (16mmHg). Assim, esses três fatores – presença da comunicação entre a articulação e a bursa, efeito de “válvula” e variação da pressão intra-articular do joelho – correspondem à explicação patofisiológica da formação dos cistos de Baker<sup>(2)</sup>.

## QUADRO CLÍNICO

Pacientes com cisto de Baker podem referir a presença de massa ou tumoração na região posterior do joelho. Nas crianças, esses cistos são assintomáticos, sendo achados de exame físico na grande maioria das vezes.

Nos adultos, esses cistos podem causar dor e sensação de pressão na região posterior do joelho. Os sintomas são mais intensos ao estender a articulação ou durante a prática de atividades físicas.

Na maioria das vezes, as queixas clínicas não se relacionam ao cisto, mas são direcionadas ao problema associado à ele. Assim, as queixas relacionadas à osteoartrite ou à lesão meniscal são mais frequentes<sup>(2)</sup>.

Quando ocorre rotura do cisto de Baker, o quadro clínico consiste em dor abrupta e intensa na região posterior do joelho e da panturrilha. Esse quadro muitas vezes se confunde com o diagnóstico de trombose venosa profunda. Em ambas as situações clínicas pode ocorrer aumento de volume e empastamento da panturrilha<sup>(7)</sup>.

Nos cistos de Baker de grande volume pode ocorrer compressão de estruturas associadas e sintomas clínicos decorrentes desta. Esse quadro é raro, mas deve

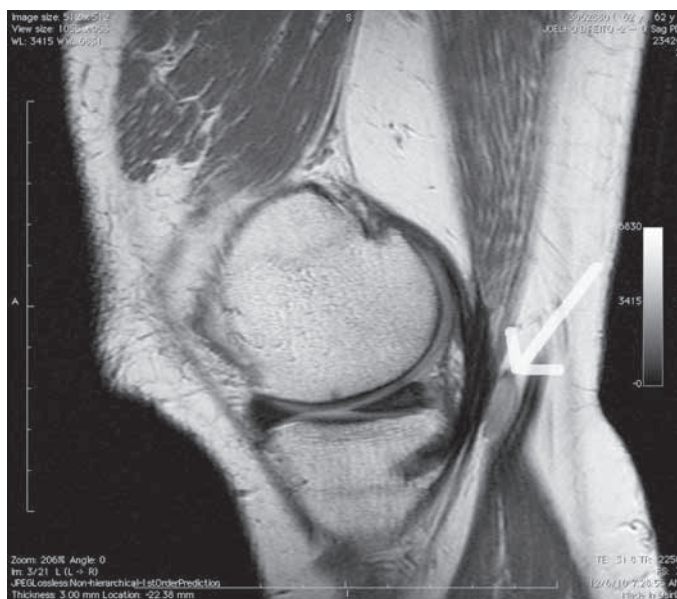
ser suspeitado quando há correlação entre os sintomas compressivos e a localização do cisto<sup>(8-11)</sup>.

Para o exame físico, devemos avaliar o paciente em decúbito ventral e realizar a palpação do joelho em extensão e em flexão de 90 graus. Palpa-se uma massa arredondada, móvel, com sensação de conteúdo líquido e de bordas bem delimitadas. O cisto tende a desaparecer ou diminuir com a flexão de 45 graus do joelho (sinal de Foucher). Este teste é útil para distinguir os cistos de Baker de massas sólidas e fixas que não mudam de posição.

## DIAGNÓSTICO POR IMAGEM

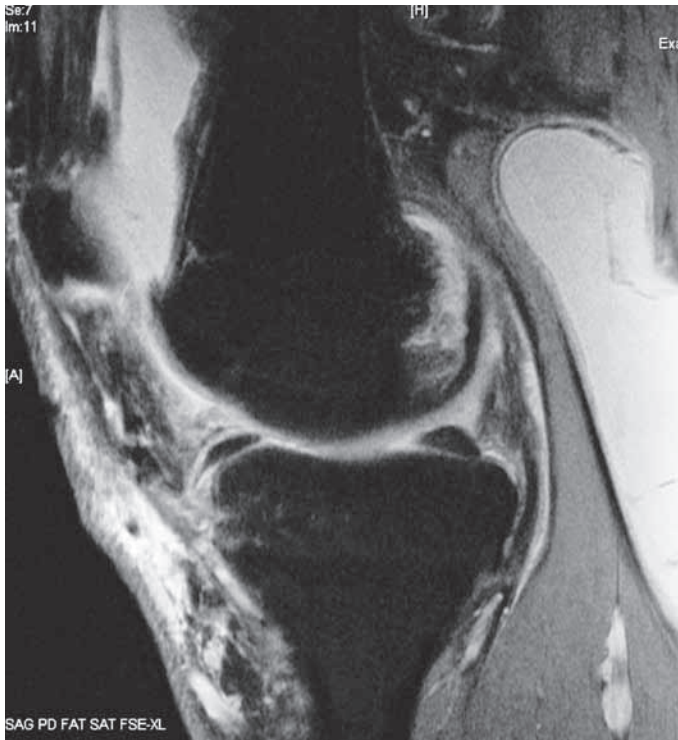
A ultrassonografia permite delimitar o tamanho e a localização do cisto de Baker. Geralmente, não há necessidade de exame subsidiário adicional. A ultrassonografia permite avaliar o conteúdo do tumor, podendo se distinguir cistos com conteúdos líquidos de massas sólidas.

Complementarmente, pode-se realizar exame de ressonância magnética, que é especialmente útil na suspeita de lesões associadas ao cisto poplíteo. No exame de RM, o cisto poplíteo apresenta baixo sinal nas imagens ponderadas em T1 e alto sinal nas imagens ponderadas em T2, em decorrência de seu conteúdo líquido (Figuras 1, 2 e 3). O cisto de Baker consiste em uma imagem ovular, bem definida e de conteúdo líquido. A ressonância magnética permite diferenciar os cistos poplíteos dos cistos paramenisciais, pois estes últimos geralmente localizam-se nas periferias dos meniscos (medial ou lateral) e apresentam comunicação com a lesão meniscal<sup>(12)</sup>.

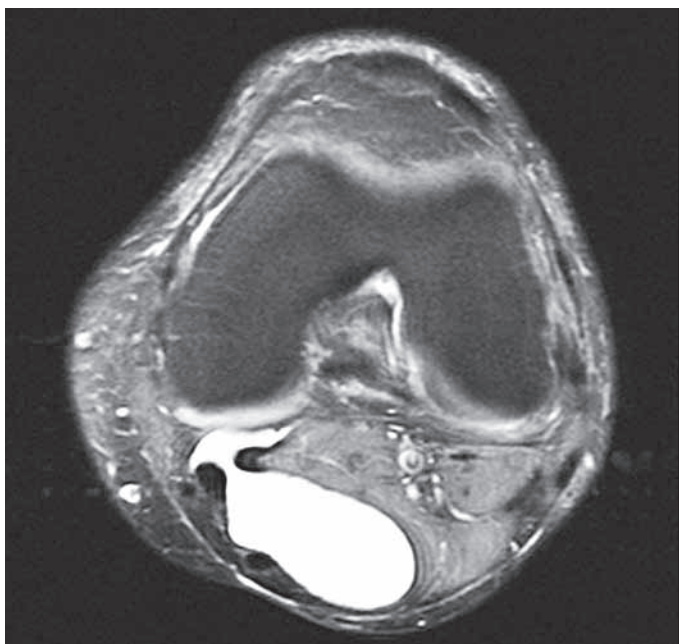


**Figura 1** – Imagem de corte sagital de exame de ressonância magnética do joelho, ponderada em T1, observando-se presença de cisto de Baker.

O exame de radiografia do joelho tem utilidade no diagnóstico de osteoartrite e não do cisto em si. No passado, a artrografia foi utilizada como método diagnóstico, demonstrando a comunicação entre a articulação e o cisto em 30 a 40% dos pacientes. Atualmente, a artrografia não é utilizada como método diagnóstico rotineiro.



**Figura 2** – Imagem de corte sagital de exame de ressonância magnética do joelho, ponderada em T2, observando-se presença de cisto de Baker.



**Figura 3** – Imagem de corte axial de exame de ressonância magnética do joelho, ponderada em T2, observando-se presença de cisto de Baker.

## TRATAMENTO

Na grande maioria dos casos o cisto poplíteo não demanda tratamento<sup>(13)</sup>. Na infância se faz necessário explicar aos pais da criança de sorte a diminuir a ansiedade em relação à presença do cisto. Sabe-se que, apesar do tratamento cirúrgico, a recorrência de cisto poplíteo em crianças é de aproximadamente 40%<sup>(14)</sup>. Além disso, nas crianças tratadas conservadoramente, em aproximadamente metade dos pacientes ocorre remissão parcial ou total da tumoração<sup>(13)</sup>. Nas crianças com sintomas dolorosos persistentes indicamos a excisão cirúrgica. Neste caso, o procedimento é realizado com a paciente em decúbito ventral, por uma via de acesso transversa na prega poplíteia, seguindo as linhas de força da pele, dissecando-se ao redor do cisto. Após identificarmos a base do cisto, realizamos a excisão e fechamos o orifício residual com um ponto circular com um fio não absorvível<sup>(14)</sup>.

Nos adultos, na maioria das vezes o tratamento do cisto de Baker não demanda excisão cirúrgica. O tratamento cirúrgico do cisto de Baker demanda priorizar a abordagem à lesão intra-articular associada. A ressecção isolada do cisto de Baker geralmente leva à recidiva da tumoração. Na mesma linha, a aspiração e injeção local de corticosteroides consiste em uma medida temporária, pois apresenta alta taxa de recorrência do cisto.

Dessa forma, quando optamos pelo tratamento conservador da lesão associada, o cisto de Baker é apenas observado. Nestes casos, pode-se ainda realizar aspiração e infiltração de corticosteroides como medida de alívio. O tratamento da lesão associada, na maioria das vezes, é realizado por artroscopia, pois grande parte dos pacientes com cistos poplíteos apresentam lesões meniscais. Na maioria dos casos, realizamos apenas o tratamento da lesão intra-articular, pois o cisto de Baker frequentemente apresenta redução de volume ou remissão após o procedimento artroscópico. Em casos selecionados, quando o cisto de Baker não regride e persiste causando desconforto, consideramos a ressecção aberta. Nesse caso, realizamos uma via de acesso local, dissecção do cisto e remoção desde sua base. Na base, realizamos um ponto de fechamento para prevenir a sua recorrência. Alguns autores descreveram a possibilidade de se realizar a abordagem ao cisto de Baker por via artroscópica<sup>(15)</sup>.

Em relação aos cistos parameniscais, o tratamento também deve enfatizar a lesão meniscal. Em grande parte dos casos, o tratamento isolado da lesão meniscal é suficiente. Durante o procedimento de artroscopia, pode-se utilizar a sonda (probe), raspas artroscópicas ou a lâmina de shaver

para romper o cisto parameniscal<sup>(16,17)</sup>. Quando o cisto não pode ser descomprimido por via artroscópica, pose-se considerar a excisão cirúrgica quando a presença do cisto consiste em uma queixa importante do paciente<sup>(17)</sup>.

## DIAGNÓSTICOS DIFERENCIAIS

Cistos paramenisciais geralmente se apresentam na periferia dos meniscos e comunicam-se com lesões menisciais.

Existem tumores malignos que podem se apresentar de forma cística, compreendendo diagnósticos diferenciais aos cistos de Baker. Os mais comuns são o fibrossarcoma, o sarcoma sinovial e o fibrohistiocitoma maligno. Sugerimos que todos os cistos sinoviais ressecados sejam enviados para exame de anatomopatológico. A suspeita de tumores malignos deve ser maior quando o cisto não se encontra na sua localização típica (entre o gastrocnêmio medial e o tendão semimembranoso), quando ocorre recidiva do cisto apesar do tratamento cirúrgico, na ocorrência de crescimento rápido da tumoração ou havendo desproporção entre o tamanho da lesão e os sintomas<sup>(18)</sup>. Os cistos benignos não apresentam invasão tecidual, tendo contornos bem limitados, dissecando entre as estruturas musculotendíneas.

A diferenciação entre massas sólidas e massas císticas pode ser realizada utilizando-se transiluminação. Os tumores de bainha nervosa são raros e podem apresentar sinal de Tinel positivo à percussão local. Nos exames de imagem, a presença de calcificação ou de áreas de erosão óssea levantam suspeitas lesões malignas. Além disso, o aspecto heterogêneo do conteúdo do cisto e a

ausência de lesões intra-articulares que justifiquem a presença dos cistos em adultos deve chamar a atenção do ortopedista<sup>(19)</sup>. De toda forma, tratam-se de lesões raras e infrequentes.

Aneurismas da região poplíteia podem ser diferenciados pela palpação e ausculta. Outra patologia, a doença cística da adventícia da artéria poplíteia pode causar dor e claudicação. Geralmente acomete adultos jovens, mas pode acometer pacientes idosos portadores de problemas vasculares crônicos. Idealmente demanda diagnóstico precoce pois pode evoluir para oclusão da artéria poplíteia. O diagnóstico pode ser realizado com uso de ressonância do joelho com contraste<sup>(20,21)</sup>.

Nos cistos de Baker rotos o diagnóstico diferencial se faz com tromboflebitis e com trombose venosa profunda<sup>(8)</sup>. No caso da tromboflebite, o diagnóstico diferencial pode ser feito pela palpação de uma corda que corresponde à veia trombosada<sup>(22)</sup>. No caso da trombose venosa profunda, deve-se valorizar a história clínica e, quando necessário, utilizar exame de doppler venoso dos membros inferiores<sup>(23)</sup>.

## CONSIDERAÇÕES FINAIS

O cisto de Baker consiste em um achado frequente, sendo muito prevalente em pacientes adultos com lesões menisciais ou artrose do joelho. O tratamento geralmente deve ser direcionado à patologia intra-articular. O cisto em si, geralmente, não demanda tratamento e pode regredir após o tratamento da lesão associada.

## REFERÊNCIAS

- Wigley RD. Popliteal cysts: variations on a theme of Baker. *Semin Arthritis Rheum.* 1982;12(1):1-10.
- Handy JR. Popliteal cysts in adults: a review. *Semin Arthritis Rheum.* 2001;31(2):108-18.
- Kornaat PR, Bloem JL, Ceulemans RY, Riyazi N, Rosendaal FR, Nelissen RG, *et al.* Osteoarthritis of the knee: association between clinical features and MR imaging findings. *Radiology.* 2006;239(3):811-7.
- Fielding JR, Franklin PD, Kustan J. Popliteal cysts: a reassessment using magnetic resonance imaging. *Skeletal Radiol.* 1991;20(6):433-5.
- Liao ST, Chiou CS, Chang CC. Pathology associated to the Baker's cysts: a musculoskeletal ultrasound study. *Clin Rheumatol.* 2010;29(9):1043-7.
- Bickel WH, Burlison RJ, Dahlin DC. Popliteal cyst; a clinicopathological survey. *J Bone Joint Surg Am.* 1956;38(6):1265-74.
- Arumilli BR, Lenin Babu V, Paul AS. Painful swollen leg—think beyond deep vein thrombosis or Baker's cyst. *World J Surg Oncol.* 2008;6:6.
- Kabeya Y, Tomita M, Katsuki T, Meguro S, Atsumi Y. Pseudothrombophlebitis. *Intern Med.* 2009;48(21):1927.
- Shiver SA, Blaivas M. Acute lower extremity pain in an adult patient secondary to bilateral popliteal cysts. *J Emerg Med.* Shiver SA, Blaivas M. Acute lower extremity pain in an adult patient secondary to bilateral popliteal cysts. *J Emerg Med.* Shiver SA, Blaivas M. Acute lower extremity pain in an adult patient secondary to bilateral popliteal cysts. *J Emerg Med.*
- Dressler F, Wermes C, Schirg E, Thon A. Popliteal venous thrombosis in juvenile arthritis with Baker cysts: report of 3 cases. *Pediatr Rheumatol Online J.* 2008;6:12.
- Ji JH, Shafi M, Kim WY, Park SH, Cheon JO. Compressive neuropathy of the tibial nerve and peroneal nerve by a Baker's cyst: case report. *Knee.* 2007;14(3):249-52.
- Papp DF, Khanna AJ, McCarthy EF, Carrino JA, Farber AJ, Frassica FJ. Magnetic resonance imaging of soft-tissue tumors: determinate and indeterminate lesions. *J Bone Joint Surg Am.* 2007;89(Suppl 3):103-15.
- Van Rhijn LW, Jansen EJ, Pruijs HE. Long-term follow-up of conservatively treated popliteal cysts in children. *J Pediatr Orthop B.* 2000;9(1):62-4.
- Chen JC, Lu CC, Lu YM, Chen CH, Fu YC, Hunag PJ, *et al.* A modified surgical method for treating Baker's cyst in children. *Knee.* 2008;15(1):9-14.
- Ahn JH, Lee SH, Yoo JC, Chang MJ, Park YS. Arthroscopic treatment of popliteal cysts: clinical and magnetic resonance imaging results. *Arthroscopy.* 2010;26(10):1340-7.
- Goldstein R, Andrade Júnior A. Lesão cística de menisco: abordagem por via artroscópica. *Rev Bras Ortop.* 1998;33(5):371-6.
- Greis PE, Holmstrom MC, Bardana DD, Burks RT. Meniscal injury: II. Management. *J Am Acad Orthop Surg.* 2002;10(3):177-87.
- Damron TA, Sim FH. Soft-Tissue Tumors About the Knee. *J Am Acad Orthop Surg.* 1997;5(3):141-52.
- Mountney J, Thomas NP. When is a meniscal cyst not a meniscal cyst? *Knee.* 2004;11(2):133-6.
- Chung CB, Isaza IL, Angulo M, Boucher R, Hughes T. MR arthrography of the knee: how, why, when. *Radiol Clin North Am.* 2005;43(4):733-46.
- Cassar K, Engeset J. Cystic adventitial disease: a trap for the unwary. *Eur J Vasc Endovasc Surg.* 2005;29(1):93-6.
- Gordon GV, Edell S, Brogadir SP, Schumacher HR, Schimmer BM, Dalinka M. Baker's cysts and true thrombophlebitis. Report of two cases and review of the literature. *Arch Intern Med.* 1979;139(1):40-2.
- Useche JN, de Castro AM, Galvis GE, Mantilla RA, Ariza A. Use of US in the evaluation of patients with symptoms of deep venous thrombosis of the lower extremities. *Radiographics.* 2008;28(6):1785-97.