

# QUAL A MELHOR INCIDÊNCIA RADIOGRÁFICA PARA AVALIAR O DESVIO DAS FRATURAS TIPO *DIE-PUNCH*? ESTUDO EM CADÁVER

## WHAT IS THE BEST RADIOGRAPHIC VIEW FOR "DIE PUNCH" DISTAL RADIUS FRACTURES? A CADAVER MODEL STUDY

Diego Figueira Falcochio<sup>1</sup>, Bruno Eiras Crepaldi<sup>2</sup>, Christiano Augusto Trindade<sup>2</sup>, Antonio Carlos da Costa<sup>3</sup>, Ivan Chakkour<sup>4</sup>

### RESUMO

**Objetivo:** Avaliar qual a melhor incidência radiográfica para diagnosticar os desvios da fratura tipo *die-punch* da extremidade distal do rádio. **Métodos:** Utilizou-se um rádio do Banco de Tecidos Salvador Arena. Após limpeza e retirada de partes moles, realizou-se osteotomia da região dorsoulnar da superfície articular com microsserra, osteótomo e martelo. Fixou-se o fragmento distal com fita adesiva, nos graus articulares de 1, 2, 3 e 5mm. A peça foi submetida a radiografias nas incidências frente, perfil, oblíqua semipronada, oblíqua semissupinada e tangencial (75° com o plano da mesa). Em uma segunda etapa, avaliou-se o desvio da fratura em cada radiografia, com auxílio do *software* AutoCAD 2010<sup>®</sup>. **Resultados:** A incidência tangencial foi a melhor para identificar os desvios de 1 e 3mm e a segunda melhor nos desvios de 2 e 5mm. No desvio de 2mm a melhor incidência foi a oblíqua semipronada e no de 5mm a oblíqua semissupinada, sendo que não se consegue identificar os desvios de 1 e 2mm na oblíqua semissupinada. **Conclusão:** A incidência tangencial foi superior na avaliação do grau articular de 1mm e 3mm e a segunda melhor quando houve grau de 2mm e 5mm.

**Descritores** – Fraturas do Rádio/radiografia; Fraturas do Rádio/cirurgia; Cadáver

### ABSTRACT

**Objective:** the aim of this study is try to show the best view for distal radius fractures so called *die-punch* fractures. **Methods:** There has been used a human cadaver radius bone from the Salvador Arena Tissue Bank. This bone was cleaned up after removing the soft tissues and osteotomies created displaced lunate fossa fractures of 0, 1, 2, 3 and 5 mm. We have fixed this fragment with adhesive tape. Then the joint deviation were significantly increased with step-offs of 1 mm. Radiographs were then taken into 5 different positions: postero-anterior view, lateral view, oblique views and tangencial view for each of the deviations. The resulting lunate fossa depression in each X-ray film was analyzed by the AutoCAD 2010<sup>®</sup> software. **Results:** The tangencial view was the best one to see the 1mm and 3mm bone degrees and the second one view to see the 2mm and 5 mm degrees. The pronated oblique view was the best to see the 2mm degrees and the oblique supinated view wasn't able to see the degrees between 1 and 2mm. **Conclusion:** The tangencial view was the best one to see the 1mm and 3mm bone degrees and the second one view to see the 2mm and 5 mm degrees.

**Keywords** – Radius Fractures/radiography; Radius Fractures/surgery; Cadaver

### INTRODUÇÃO

As fraturas da extremidade distal do rádio correspondem a aproximadamente um sexto das fraturas do corpo humano. Com maior exposição a traumas de alta energia nas grandes cidades e o aumento da expectativa de vida da população, o número de fraturas intra-articulares aumentou na mesma proporção<sup>(1)</sup>.

A fossa do semilunar é um componente comum das fraturas do rádio, e pode ser a única acometida. Este padrão de lesão é decorrente de carga axial, que provoca o choque do semilunar contra a fossa dele, fragmentando-a, sendo conhecido como fratura em *die-punch*.

Estudos a respeito das fraturas da região distal do rádio, com longo seguimento, correlacionam o resultado

1 – Médico Assistente do Grupo de Cirurgia da Mão e Microcirurgia da Irmandade da Santa Casa de Misericórdia de São Paulo – São Paulo, SP, Brasil.

2 – Médico Residente do Serviço de Ortopedia e Traumatologia da Irmandade da Santa Casa de Misericórdia de São Paulo – São Paulo, SP, Brasil.

3 – Doutor e Chefe do Grupo de Cirurgia da Mão e Microcirurgia da Irmandade da Santa Casa de Misericórdia de São Paulo – São Paulo, SP, Brasil.

4 – Doutor e Consultor Sênior do Grupo de Cirurgia da Mão e Microcirurgia da Irmandade da Santa Casa de Misericórdia de São Paulo – São Paulo, SP, Brasil.

Trabalho realizado no Departamento de Ortopedia e Traumatologia da Irmandade da Santa Casa de Misericórdia de São Paulo, SP.

Correspondência: Bruno Eiras Crepaldi, Rua Pedro Doll, 531, ap. 81, Santana – 02404-001 – São Paulo, SP. E-mail: brunoeircrepaldi@yahoo.com.br

Trabalho recebido para publicação: 19/04/2011, aceito para publicação: 19/07/2011.

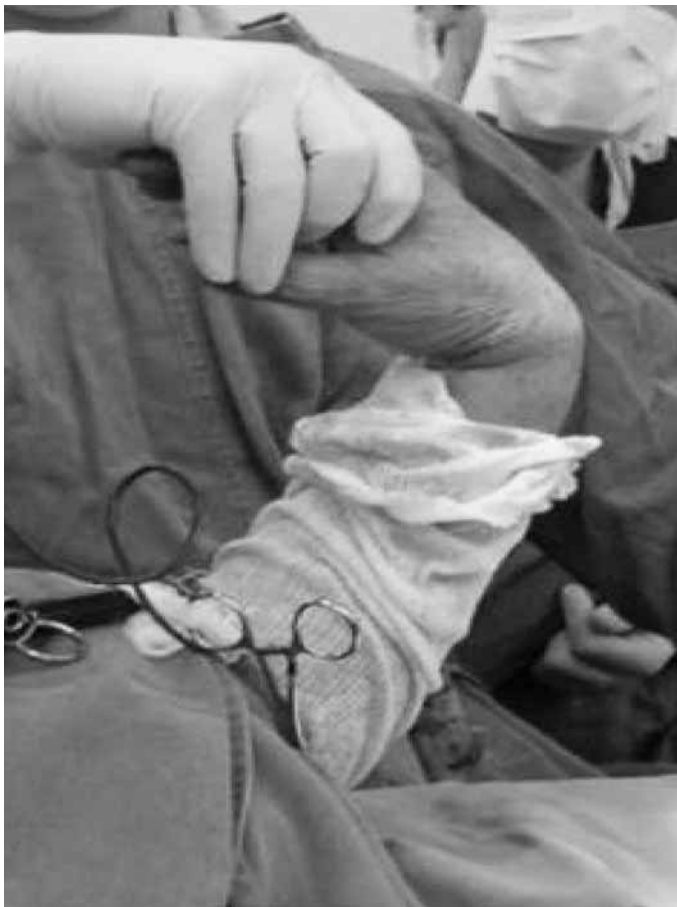Os autores declaram inexistência de conflito de interesses na realização deste trabalho / *The authors declare that there was no conflict of interest in conducting this work*

funcional à manutenção dos parâmetros anatômicos, e citam como fatores de mal prognóstico, por exemplo, a alteração da congruência articular, em que degraus articulares de 1 ou 2mm levariam à artrose sintomática em grande percentual dos pacientes<sup>(2)</sup>.

Dada a grande dificuldade de avaliação pré e intraoperatória desse fragmento, muito já se estudou sobre o assunto. O estudo por tomografia computadorizada no pré-operatório é o padrão ouro<sup>(3)</sup>. Contudo, a avaliação intraoperatória e pós-operatória é dificultada pela presença de placas, fixadores externos e fios metálicos.

Demonstrou-se que a incidência tangencial da borda dorsal do rádio (75° com o plano da mesa, com flexão máxima do punho), proporciona excelente visualização da superfície dorsal do rádio no intraoperatório, auxiliando no controle do tamanho do parafuso, a fim de se evitar lesões tendíneas (Figura 1)<sup>(4)</sup>.

Baseado nesse trabalho<sup>(4)</sup>, desenvolvemos estudo em cadáver, cujo objetivo é demonstrar qual é a melhor incidência para avaliar o desvio da borda dorsal do rádio na fratura tipo *die-punch*.



**Figura 1** – Incidência tangencial com o antebraço a 75° do plano da mesa, punho em flexão máxima e a ampola perpendicular à mesa.

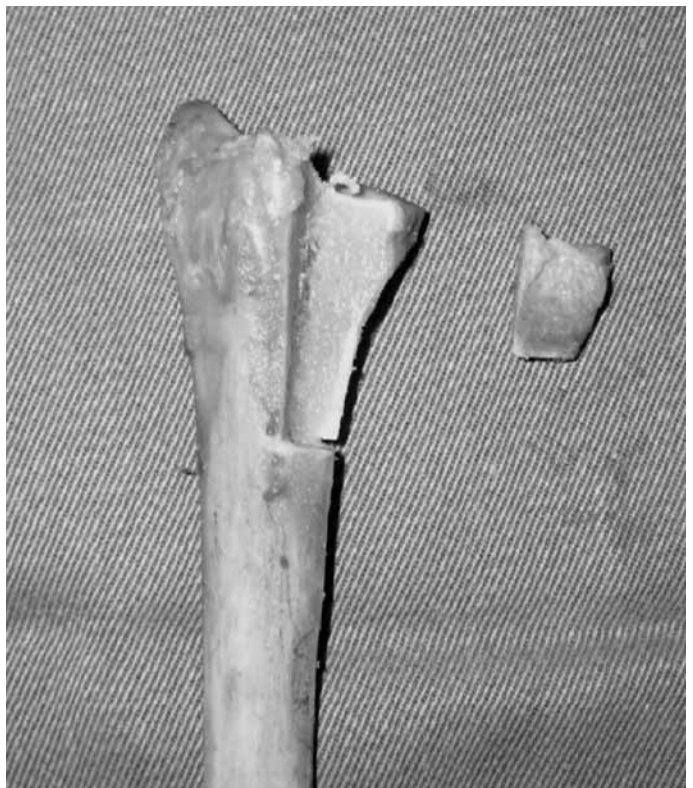## MATERIAL E MÉTODOS

Um rádio de cadáver, congelado, do Banco de Tecidos Salvador Arena do Departamento de Ortopedia e Traumatologia da Irmandade da Santa Casa de Misericórdia de São Paulo, sem sinais de trauma prévio ou deformidade, foi utilizado para a realização do trabalho. Após limpeza e retirada das partes moles, foi realizada osteotomia com micro Serra oscilatória, formão e martelo, na face dorsal da fossa do semilunar, até 4cm proximal à articulação. Foi criada falha óssea metafisária de cerca de 3cm, deixando o fragmento distal com apenas 1cm, contendo a superfície articular (Figura 2).

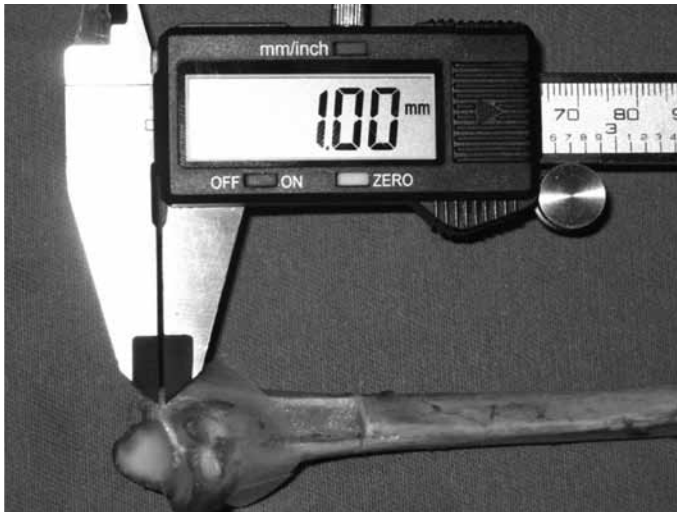Posicionou-se esse fragmento com degraus articulares de 1, 2, 3 e 5mm, com fita adesiva incolor, de modo que interferisse o menos possível na visualização real e radiográfica. Os degraus foram medidos com paquímetro digital (Tools Club Ferramentas Ltda<sup>®</sup>) (Figura 3).

Submetemos a peça a estudo radiográfico nas incidências de frente, perfil, oblíqua semipronada (OSP), oblíqua semissupinada (OSS) e tangencial à borda dorsal, a 75° com o plano da mesa (Figura 4).

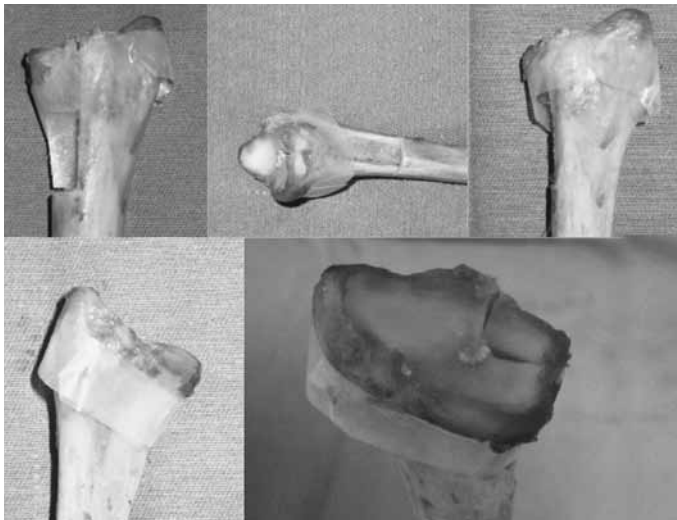
As imagens do estudo radiográfico foram fotografadas, e posteriormente analisadas por meio do *software* AutoCAD 2010<sup>®</sup>, com o qual mensuramos o degrau articular (Figura 5).



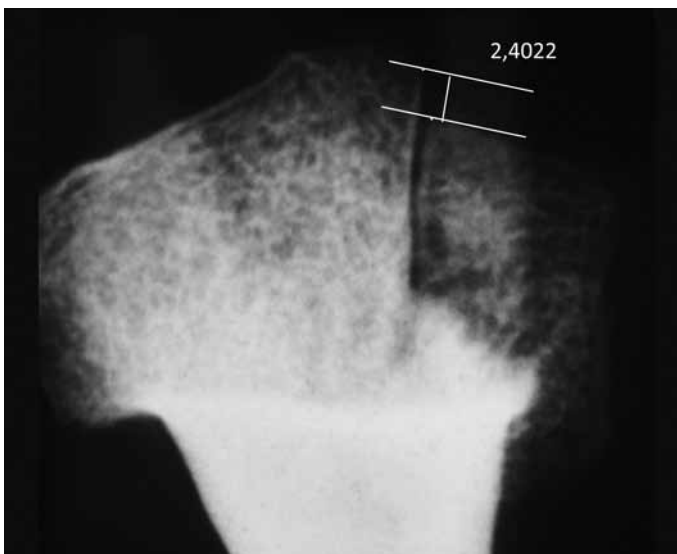
**Figura 2** – Fotografia da face dorsal da região distal do rádio, demonstrando a falha óssea e o fragmento distal separado.



**Figura 3** – Degrau articular de 1mm, medido pelo paquímetro digital, e fragmento ósseo fixado com fita adesiva incolor.



**Figura 4** – Posição do rádio durante as radiografias nas incidências: (A) frente; (B) perfil; (C) OSP; (D) OSS; e (E) tangencial.



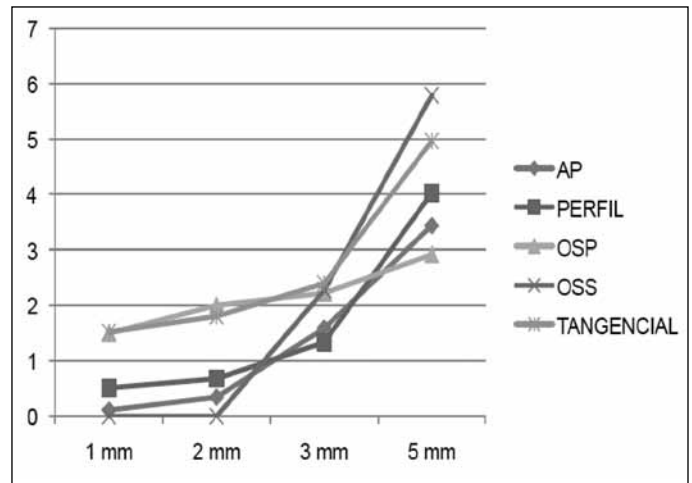
**Figura 5** – Desvio de 3mm na incidência tangencial com respectiva mensuração pelo software AutoCAD 2010®.

## RESULTADOS

Os degraus articulares mensurados foram alocados na Tabela 1 e na Figura 6. Quando não se observou o degrau na radiografia, sua representação correspondeu a 0. As radiografias, com todos os desvios e em todas as incidências, estão agrupadas na Figura 7.

**Tabela 1** – Observação, em milímetros, da representação radiográfica de cada degrau articular produzido pela osteotomia, de acordo com as incidências frente, perfil, OSP, OSS e tangencial.

Desvio	1 mm	2 mm	3 mm	5 mm
Frente	0,1123	0,3466	1,5908	3,4341
Perfil	0,5123	0,6803	1,3366	4,0232
OSP	1,4998	2,0053	2,2259	2,9209
OSS	0	0	2,2782	4,7878
Tangencial	1,5246	1,8076	2,4022	4,9646

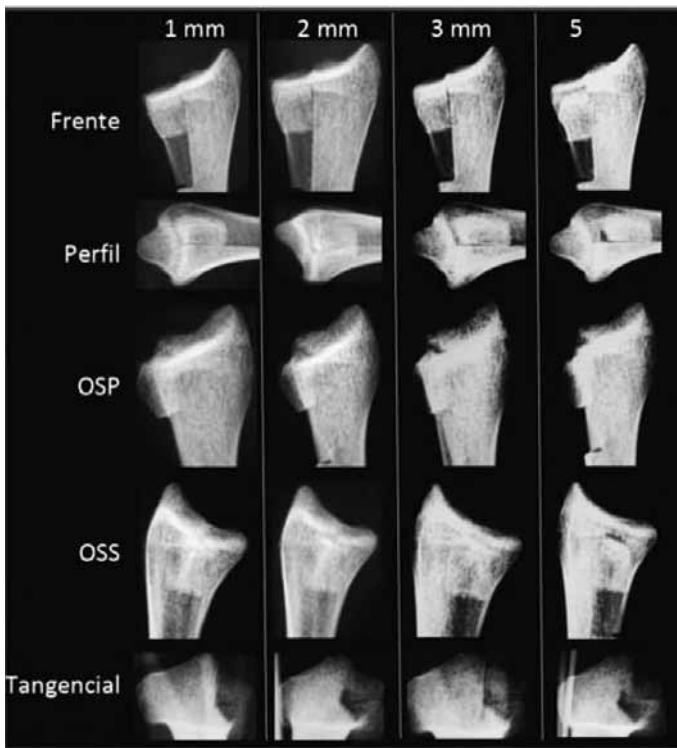


**Figura 6** – Valor do degrau articular na abscissa e sua apresentação radiográfica, de acordo com a incidência, na ordenada.

## DISCUSSÃO

Dada a grande dificuldade de avaliação dos desvios articulares do fragmento dorsoulnar no intra e no pós-operatório, e o fato de se conseguir boa visualização da superfície dorsal do rádio com a incidência tangencial<sup>(4)</sup>, decidiu-se comparar a capacidade de percepção dos desvios articulares desse fragmento com diferentes incidências radiográficas, buscando melhorar a prevenção, evitar a artrose sintomática e as alterações biomecânicas do carpo.

De fato, como demonstrado por Cole *et al*<sup>(3)</sup>, a tomografia computadorizada é o exame de padrão ouro no diagnóstico das fraturas intra-articulares da região distal do rádio para avaliar os desvios, o número e o



**Figura 7** – Radiografias com degraus articulares de 1, 2, 3 e 5mm nas incidências: frente, perfil, OSP, OSS e tangencial.

tamanho dos fragmentos, sendo uma boa ferramenta na tentativa de evitar a artrose sintomática e as alterações biomecânicas do carpo<sup>(5)</sup>. Todavia, apesar da possibilidade de sua utilização no intraoperatório, a utilização de materiais de implante de ligas metálicas atrapalharia a formação da imagem na tomografia, e nos deixaria a radioscopia e a radiografia como métodos para avaliação da redução e da fixação.

E qual a melhor incidência para tal avaliação? Além das incidências convencionais, Lundy *et al*<sup>(6)</sup> defenderam a incidência em perfil com cerca de 22° de elevação (perfil articular do rádio) para avaliar o afundamento intra-articular, e que isso ajudaria a diminuir o erro na medição do desvio intra-articular. Já Lee *et al*<sup>(7)</sup> demonstraram que a “descontinuidade” da linha das corticais radial e ulnar somadas, em milímetros, na incidência

oblíqua, é a melhor forma de avaliar desvios rotacionais.

No nosso estudo, observa-se que, com 1mm de desvio, o degrau articular foi melhor observado na incidência tangencial seguida pela OSP. Com 2mm de desvio a melhor incidência foi a OSP, seguida pela tangencial. Ao avaliar os desvios com 3mm observou-se que a incidência tangencial foi novamente superior à OSS. E, por fim, com desvio de 5mm, o degrau foi melhor observado na OSS seguida da incidência tangencial. No estudo não foi possível visualizar desvio articular com 1 ou 2mm na incidência OSS.

A incidência tangencial se apresentou como a mais constante na avaliação do degrau articular do fragmento dorsoulnar, uma vez que teve aumento relativamente proporcional da visualização do desvio à medida em que se aumenta o degrau articular.

A incidência OSS não se mostrou interessante para avaliação dos menores desvios (1 e 2mm) e a OSP não se apresentou entre as melhores incidências para avaliação do desvio maior (5mm), como demonstrado na Figura 6.

Portanto, se acrescentarmos a avaliação da incidência tangencial às incidências frente, perfil, OSS e OSP, conseguiremos melhorar a acurácia na análise da redução e fixação dos fragmentos dorsoulnares, dada a sua constância na percepção dos degraus articulares.

Na prática cirúrgica encontraremos maior dificuldade para observar o degrau na incidência tangencial devido à sobreposição dos ossos do carpo, que irá atrapalhar a visualização. Entretanto, as incidências oblíquas e de perfil também terão sua análise dificultada pela presença da ulna.

## CONCLUSÃO

No modelo estudado, a incidência Tangencial foi superior na avaliação do degrau articular de 1mm e 3mm e a segunda melhor quando produzido degrau de 2mm e 5mm.

## REFERÊNCIAS

1. Ilyas AM, Jupiter JB. Distal radius fractures—classification of treatment and indications for surgery. *Hand Clin.* 2010;26(1):37-42.
2. Pruitt DL, Gilula LA, Manske PR, Vannier MW. Computed tomography scanning with image reconstruction in evaluation of distal radius fractures. *J Hand Surg Am.* 1994;19(5):720-7.
3. Cole RJ, Bindra RR, Evanoff BA, Gilula LA, Yamaguchi K, Gelberman RH. Radiographic evaluation of osseous displacement following intra-articular fractures of the distal radius: reliability of plain radiography versus computed tomography. *J Hand Surg Am.* 1997;22(5):792-800.
4. Pinheiro Júnior M, Costa AC, Chakkour I. Qual a melhor incidência radiográfica para avaliar a proeminência dos parafusos na face dorsal do rádio? Estudo cadavérico. In: *Anais do 29º Congresso Brasileiro de Cirurgia da Mão.* São Paulo: Sociedade Brasileira de Cirurgia da Mão; 2009.
5. Batra S, Gupta A. The effect of fracture-related factors on the functional outcome at 1 year in distal radius fractures. *Injury.* 2002;33(6):499-502.
6. Lundy DW, Quisling SG, Lourie GM, Feiner CM, Lins RE. Tilted lateral radiographs in the evaluation of intra-articular distal radius fractures. *J Hand Surg Am.* 1999;24(2):249-56.
7. Lee SK, Shin R, Zingman A, Loona J, Posner MA. Correlation of malrotation deformity in distal radius fractures with radiographic analysis: cadaveric study. *J Hand Surg Am.* 2010;35(2):228-32.