

# NECROSE AVASCULAR DA CABEÇA FEMORAL EM PACIENTES HIV POSITIVOS: RESULTADOS INICIAIS DO TRATAMENTO CIRÚRGICO POR SUBSTITUIÇÃO ARTICULAR CERÂMICA-CERÂMICA

## AVASCULAR NECROSIS OF THE FEMORAL HEAD IN HIV-INFECTED PATIENTS: PRELIMINARY RESULTS FROM SURGICAL TREATMENT FOR CERAMIC-CERAMIC JOINT REPLACEMENT

Henrique Amorim Cabrita<sup>1</sup>, Alexandre Leme de Godoy Santos<sup>2</sup>, Riccardo Gomes Gobbi<sup>3</sup>, Ana Lúcia Munhoz Lima<sup>4</sup>, Priscila Rosalba Oliveira<sup>5</sup>, Leandro Ejnisman<sup>6</sup>, Henrique Melo Campos Gurgel<sup>1</sup>, David Uip<sup>7</sup>, Gilberto Luis Camanho<sup>8</sup>

### RESUMO

**Objetivos:** Avaliar os resultados funcionais iniciais e o índice de complicações precoces das artroplastias totais do quadril cerâmica-cerâmica em pacientes que convivem com o HIV e apresentam osteonecrose da cabeça femoral. **Método:** Doze pacientes HIV+ com diagnóstico de osteonecrose da cabeça do fêmur incongruente foram avaliados através de critérios clínicos, laboratoriais, pela escala funcional WOMAC antes e após o tratamento com substituição articular. **Resultados:** Observamos que 83,3% dos indivíduos faziam uso de inibidores de protease, 75% apresentavam dislipidemia e 66,6% síndrome lipodistrófica, a melhora na evolução no escore WOMAC foi estatisticamente significativa para seis e 12 meses de pós-operatório em comparação com o escore pré-operatório e não observamos complicações secundárias a esse procedimento. **Conclusão:** A artroplastia total do quadril com implante de cerâmica-cerâmica para o tratamento da necrose avascular do quadril nessa parcela da população é opção cirúrgica adequada, apresenta melhora funcional inicial significativa e baixo índice de complicação precoce.

**Descritores** – HIV; Necrose da Cabeça do Fêmur; Artroplastia; Dislipidemias

### ABSTRACT

**Objectives:** To evaluate the initial functional results and early complication rate of ceramic-ceramic total hip replacements among patients living with HIV who presented osteonecrosis of the femoral head. **Method:** Twelve HIV-positive patients with a diagnosis of osteonecrosis of the incongruent femoral head were evaluated using clinical and laboratory criteria and the WOMAC functional scale before and after treatment with joint replacement. **Results:** We observed that 83.3% of the subjects were taking protease inhibitors, 75% had dyslipidemia and 66.6% had lipodystrophy syndrome. The improvement over the evolution of the WOMAC score was statistically significant at six and twelve months after the operation, in comparison with the preoperative score. We did not observe complications secondary to this procedure. **Conclusion:** Total hip arthroplasty with a ceramic-ceramic implant for treating avascular necrosis of the hip is an appropriate surgical option for this portion of the population. It provides a significant initial functional improvement and a low early complication rate.

**Keywords** – HIV; Femur Head Necrosis; Arthroplasty; Dyslipidemias

1 – Médico Assistente do Grupo de Quadril do Instituto de Ortopedia e Traumatologia do HC/FMUSP – São Paulo, Brasil.

2 – Médico Assistente do Grupo de Pé e Tornozelo e do Grupo de Trauma do Instituto de Ortopedia e Traumatologia do HC/FMUSP – São Paulo, Brasil.

3 – Médico Assistente do Grupo de Joelho do Instituto de Ortopedia e Traumatologia do HC/FMUSP – São Paulo, Brasil.

4 – Professora Colaboradora e Chefe da CCIH do Instituto de Ortopedia e Traumatologia do HC/FMUSP – São Paulo, Brasil.

5 – Médica Infectologista do Instituto de Ortopedia e Traumatologia do HC/FMUSP – São Paulo, Brasil.

6 – Estagiário do Grupo de Quadril do Instituto de Ortopedia e Traumatologia do HC/FMUSP – São Paulo, Brasil.

7 – Diretor do Instituto de Infectologia Emilio Ribas – São Paulo, Brasil.

8 – Professor Titular do Departamento de Ortopedia e Traumatologia da Faculdade de Medicina da Universidade de São Paulo – São Paulo, Brasil.

Trabalho realizado no LIM 41 – Laboratório de Investigação Médica do Sistema Musculoesquelético do Departamento de Ortopedia e Traumatologia da Faculdade de Medicina da Universidade de São Paulo.

Correspondência: Alexandre Leme Godoy dos Santos, MD – Instituto de Ortopedia e Traumatologia – HCFMUSP – Rua Dr. Ovídio Pires de Campos, 333, 3º andar – Cerqueira Cesar – 05403-010 – São Paulo – SP. E-mail: alexandrelemegodoy@gmail.com

Trabalho recebido para publicação: 13/07/2011, aceito para publicação: 21/12/2011.

Os autores declaram inexistência de conflito de interesses na realização deste trabalho / The authors declare that there was no conflict of interest in conducting this work

Este artigo está disponível online nas versões Português e Inglês nos sites: [www.rbo.org.br](http://www.rbo.org.br) e [www.scielo.br/rbort](http://www.scielo.br/rbort)  
This article is available online in Portuguese and English at the websites: [www.rbo.org.br](http://www.rbo.org.br) and [www.scielo.br/rbort](http://www.scielo.br/rbort)

## INTRODUÇÃO

Estima-se cerca de 630 mil pessoas vivendo com HIV ou AIDS no Brasil e, segundo parâmetros da Organização Mundial de Saúde, este país encontra-se entre os com epidemia concentrada e prevalência da infecção pelo HIV de 0,61% entre a população de 15 a 49 anos<sup>(1)</sup>.

Os tratamentos disponíveis não são curativos e apresentam eficiência e efeitos adversos variáveis; dessa forma, a prevenção é o melhor método para evitar a infecção pelo HIV, a síndrome da imunodeficiência adquirida e suas consequências.

Estudos indicam elevada prevalência de alterações osteoarticulares em pacientes convivendo com HIV/AIDS, e indicam a presença do vírus e o tratamento antirretroviral de alta potência como fatores de risco independentes, que são potencializados por distúrbios metabólicos e imunológicos associados<sup>(2,3)</sup>.

A osteonecrose da cabeça femoral tem incidência anual estimada nessa população de 4% e bilateralidade média de 57%; mostra-se preocupante pelo fato de atingir grupo de pacientes jovens, entre a quarta e a quinta décadas de vida; e apresenta evolução para colapso da cabeça e incapacidade parcial permanente em 80% dos casos com quatro anos da doença<sup>(3-7)</sup>.

A suspeita diagnóstica é baseada na história e exame físico adequados e o diagnóstico precoce é realizado pela investigação com ressonância magnética<sup>(3)</sup>.

As opções de tratamento, que dependem do estágio de evolução da doença, são: fisioterapia motora para manutenção da amplitude de movimento articular e fortalecimento muscular, retirada da carga no membro acometido, terapia medicamentosa com bifosfonados, terapia elétrica, descompressão óssea, substituição articular parcial ou total<sup>(3-5)</sup>.

Os autores realizaram recentemente 12 artroplastias totais de quadril secundárias à osteonecrose da cabeça femoral em pacientes que convivem com HIV/AIDS. Esse artigo é baseado em nossa experiência e enfoca o planejamento pré-operatório, os cuidados durante o procedimento cirúrgico, as complicações pós-operatórias e os resultados iniciais com seguimento superior a 12 meses.

## MATERIAIS E MÉTODOS

Após aprovação da Comissão Científica do Instituto de Ortopedia e Traumatologia da USP e da Comissão de Ética do Hospital das Clínicas da Universidade de São Paulo sob

o número 0606/08, 12 pacientes HIV positivos em acompanhamento de osteonecrose do quadril foram operados pelo grupo de Osteo-HIV do IOT-HCFMUSP no período de setembro a dezembro de 2009.

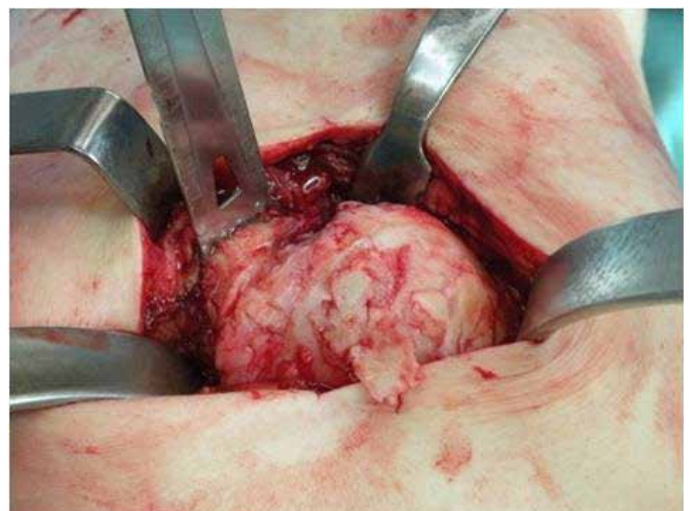
Foram critérios de inclusão: 1) sorologia positiva para HIV; 2) aderência ao tratamento antirretroviral em centros de atenção estaduais; 3) liberação clínica para o procedimento após avaliação da infectologia; 4) osteonecrose do quadril sintomática confirmada por ressonância magnética; e 5) perda da esfericidade da cabeça femoral.

Todos os pacientes foram submetidos à avaliação dos critérios clínicos, laboratoriais e mensuração do escore de WOMAC<sup>(8)</sup>.

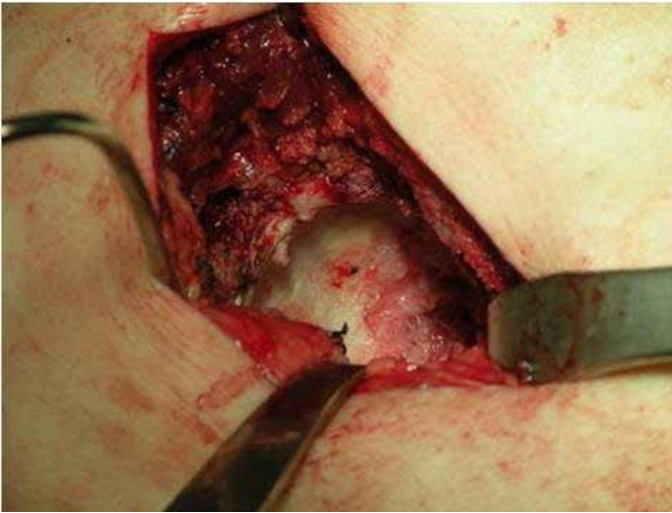
Todos os pacientes foram operados em decúbito lateral sob anestesia regional – raquianestesia. A via utilizada foi a lateral de Hardinge<sup>(9)</sup>, através da dissecação dos tendões dos músculos glúteo médio e vasto lateral. A cápsula articular foi preservada em todos os procedimentos. A duração média dos procedimentos foi de 122 minutos (80 a 155 minutos).

Os implantes utilizados foram próteses totais não cimentadas, haste modelo Summit, acetábulo Pinnacle, e superfícies articulares – no acetábulo e na cabeça femoral – de cerâmica zircônia e alumina Johnson & Johnson<sup>®</sup>.

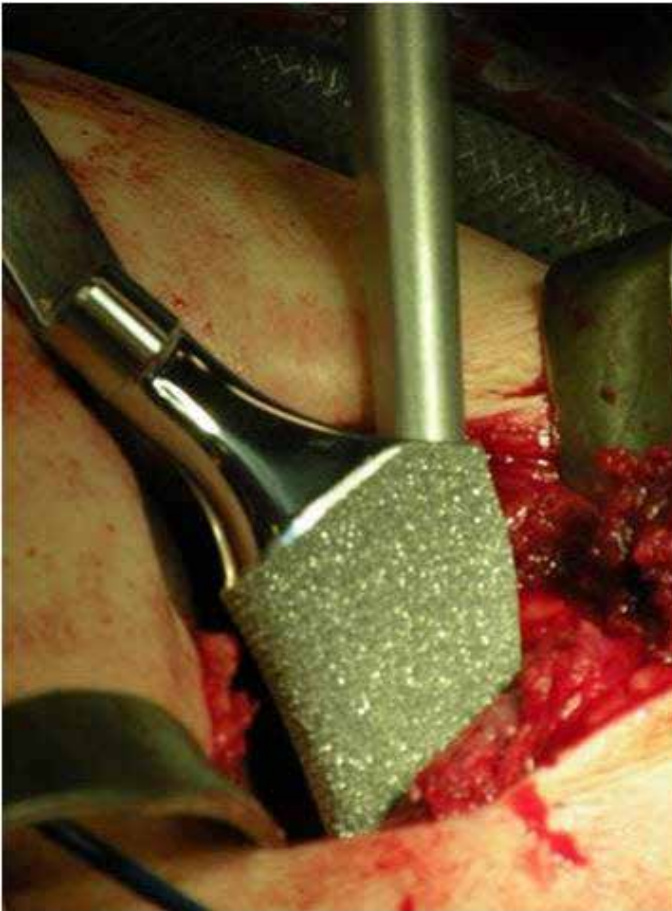
Não houve dificuldade intraoperatória. A dissecação de tecidos moles foi facilitada pela pequena espessura da camada adiposa frequente nessa população, o que permitiu exposição articular adequada através de incisão cirúrgica pequena e a manipulação do tecido ósseo não apresentou indícios de fragilidade aos cortes, fresagem e fixação dos implantes (Figuras 1, 2 e 3).



**Figura 1** - Exposição articular do quadril esquerdo mostrando acentuado grau de acometimento da cabeça femoral.



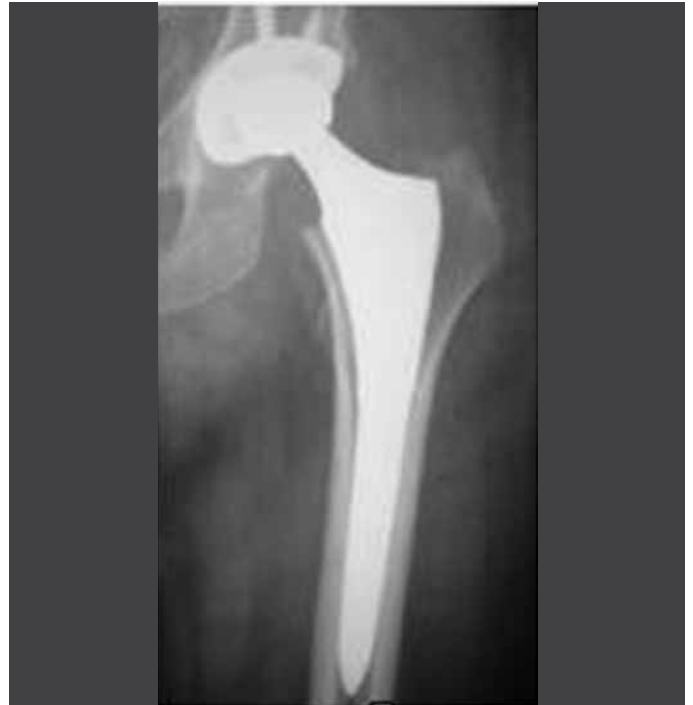**Figura 2** - Superfície acetabular após fresagem.



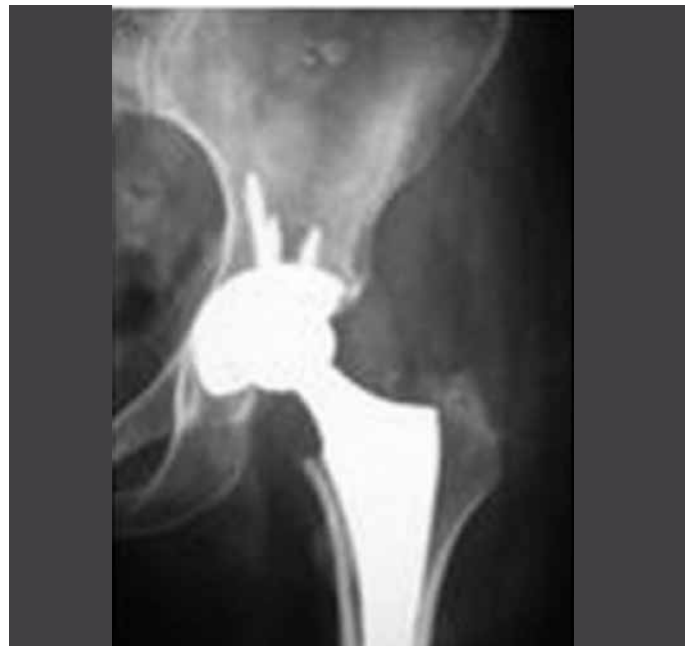**Figura 3** - Colocação da haste femoral sob pressão.

O componente acetabular e a haste femoral foram implantados sob pressão – *press-fit* – e parafusos complementares de fixação foram utilizados no acetábulo para permitir carga imediata (Figuras 4 e 5).

O tecido ósseo das cabeças femorais, do acetábulo e a cápsula articular foram enviados para exame anatomo-patológico e exame de cultura para bactérias aeróbias,



**Figura 4** - Radiografia do quadril esquerdo anteroposterior mostrando a fixação do componente femoral e acetabular.



**Figura 5** - Radiografia quadril esquerdo anteroposterior ampliado mostrando boa fixação metafisária da haste femoral e a distribuição dos parafusos de fixação do componente acetabular.

anaeróbias, fungos e micobactérias.

Foi utilizado dreno tipo Porto-Vac<sup>®</sup> tamanho 3,2 dupla via em todos os pacientes e retirado no segundo dia de pós-operatório. A profilaxia antimicrobiana padronizada foi cefuroxima (Zinacef<sup>®</sup>) 1,5g endovenosa de 12 em 12 horas por 24 horas.

Os pacientes permaneceram com coxim de abdução

nos membros inferiores até o primeiro dia de pós-operatório. A fisioterapia foi iniciada no pós-operatório imediato, evitando a adução ativa do quadril por três semanas.

O tempo médio de internação foi de quatro dias, não houve necessidade de suporte em unidade de terapia intensiva.

A carga parcial progressiva foi liberada no primeiro dia após a artroplastia, atingindo carga total com três semanas.

A heparina de baixo peso molecular (Clexane®) 40mg/dia por 21 dias foi utilizada para a prevenção de eventos tromboembólicos.

A retirada dos pontos foi realizada no primeiro retorno ambulatorial com 10 dias. E o acompanhamento ambulatorial feito em 10 dias, um, três e seis meses após a cirurgia.

A Tabela 1 descreve os dados laboratoriais e histórico da doença e do uso da medicação antirretroviral da amostra.

O Quadro 1 descreve as características demográficas e as médias dos achados laboratoriais, do histórico da doença e do uso da medicação antirretroviral.

**Tabela 1** – Distribuição dos parâmetros laboratoriais e períodos de duração da doença e do uso da medicação antirretroviral da casuística.

(meses)	CD4(ce/ mm <sup>3</sup> )	Tempo Doença (meses)	Carga Viral (cópias/ mL)	Tempo medicação
Paciente 1	415	120	< 50	120
Paciente 2	373	84	< 50	82
Paciente 3	563	164	Indetectável	121
Paciente 4	290	180	Indetectável	132
Paciente 5	892	168	60	168
Paciente 6	614	132	Indetectável	132
Paciente 7	371	228	Indetectável	192
Paciente 8	586	72	71	72
Paciente 9	147	132	Indetectável	96
Paciente 10	428	72	Indetectável	72
Paciente 11	221	120	Indetectável	48
Paciente 12	445	96	Indetectável	96

**Quadro 1** – Dados demográficos, laboratoriais e clínicos da amostra.

Média de idade	45 anos (32 a 65)
Gênero	Masculino (n = 11)/feminino (n = 1)
Lado acometido	Bilateral (n = 6)/unilateral (n = 6)
Média da contagem linfócito CD4	454 células/ml (147 a 892)
Carga viral	Indetectável (n = 9)
Tempo médio de HIV	131 meses (72 a 228)
Período médio de TARV	131 meses (72 a 192)

\*TARV = terapia antirretroviral.

## RESULTADOS

A média do escore WOMAC pré-operatório e pós-operatório de seis e 12 meses dos pacientes foi, respectivamente, 64,2, 19,3 e 10,3, conforme descrito no Quadro 2.

**Quadro 2** – Escore WOMAC pré-operatório, seis e 12 meses de seguimento, dislipidemia e lipodistrofia.

Paciente	Escore WOMAC Inicial/seis e 12 meses de seguimento	Dislipidemia	Lipodistrofia
1	71/21/3	+	+
2	89/19/19	-	+
3	66/19/13	+	+
4	45/7/7	-	-
5	73/32/15	+	-
6	64/26/16	+	+
7	48/24/1	+	+
8	46/15/1	+	+
9	64/17/13	+	+
10	80/34/26	+	-
11	57/4/4	+	-
12	68/14/6	-	+

## DISCUSSÃO

A necrose avascular da cabeça do fêmur é uma doença secundária ao comprometimento do sistema vascular da região proximal do fêmur. Apesar de muitos pacientes não apresentarem um fator etiológico específico identificado, os fatores e condições de risco estão bem determinados na literatura<sup>(10)</sup>.

A incidência de osteonecrose da cabeça femoral na população geral varia de 0,010 a 0,135%, e na população HIV-positiva varia de 1,33 a 4,4%<sup>(3,11,12)</sup>.

O serviço de Osteo-HIV do Instituto de Ortopedia e Traumatologia da USP tem 983 pacientes em acompanhamento, 11% desse grupo apresenta queixa na articulação coxofemoral e 65 pacientes são tratados de necrose avascular da cabeça do fêmur.

Nos pacientes que convivem com o HIV, a infecção viral e a terapia antirretroviral são fatores de risco independentes; a presença de hipertrigliceridemia, de anticorpos anticardiolipina, síndrome lipodistrófica e o uso de inibidores de protease aumentam o risco de desenvolver osteonecrose<sup>(3-5)</sup>.

Na casuística apresentada, identificamos 83,3% de utilização de inibidores de protease, 75% de dislipidemia e 66,6% de síndrome lipodistrófica, achados concordantes com aqueles demonstrados na literatura.

A técnica cirúrgica utilizada foi a via de Hardinge.

Apesar da alta prevalência de osteopenia/osteoporose nessa população de pacientes, não constatamos dificuldade técnica de implantação dos componentes protéticos e a osteointegração observada nos controles radiográficos ambulatoriais mostrou-se de padrão habitual<sup>(13-16)</sup>.

A baixa faixa etária dos pacientes, a elevada demanda articular e o risco de prejuízo da função renal decorrente da liberação de partículas metálicas explicam a opção pelas superfícies articulares em cerâmica e componentes acetabular e femoral em metal poroso não cimentados, características que permitem aos implantes alta durabilidade, preservação do estoque ósseo, revisão cirúrgica mais tardia, baixa produção de metalose articular, baixa incidência de soltura asséptica e baixos riscos sistêmicos e locais<sup>(12,17,18)</sup>.

A diminuição do escore WOMAC desses pacientes após seis e 12 meses da cirurgia demonstra melhora significativa da dor, função locomotora e qualidade de

vida; além de indicar evolução pós-operatória tão ou mais rápida que da população geral, possivelmente devido à baixa faixa etária apresentada da casuística deste estudo<sup>(19-21)</sup>.

Não observamos complicações pós-operatórias, embora a literatura indique porcentagem de infecção após esse procedimento, em pacientes que convivem com o HIV, variando de 14 a 1,85%<sup>(6,22,23)</sup>.

## CONCLUSÃO

A artroplastia total do quadril com implante de cerâmica-cerâmica para o tratamento da necrose avascular do quadril em pacientes HIV-positivos com colapso da cabeça femoral mostra ser opção cirúrgica adequada, apresenta melhora funcional inicial significativa e baixo índice de complicação precoce.

## REFERÊNCIAS

1. Boletim Epidemiológico 2010 MS/SVS/Departamento de DST, Aids e Hepatites Virais. [acesso em 30 junho de 2009]. Disponível em: [www.datasus.gov.br](http://www.datasus.gov.br)
2. Warriner AH, Mugavero MJ. Bone changes and fracture risk in individuals infected with HIV. *Curr Rheumatol Rep.* 2010;12(3):163-9.
3. Allison GT, Bostrom MP, Glesby MJ. Osteonecrosis in HIV disease: epidemiology, etiologies, and clinical management. *AIDS.* 2003;17(1):1-9.
4. Miller KD, Masur H, Jones EC, Joe GO, Rick ME, Kelly GG, et al. High prevalence of osteonecrosis of the femoral head in HIV-infected adults. *Ann Intern Med.* 2002;137(1):17-25.
5. Morse CG, Mican JM, Jones EC, Joe GO, Rick ME, Formentini E, Kovacs JA. The incidence and natural history of osteonecrosis in HIV-infected adults. *Clin Infect Dis.* 2007;44(5):739-48.
6. Mahoney C, Glesby M, Dicarlo E, Peterson M, Bostrom M. Total hip arthroplasty in patients with human immunodeficiency virus infection. *Acta Orthop.* 2005;76(2):198-203.
7. Chevalier X, Larget-Piet B, Hernigou P, Gherardi R. Avascular necrosis of the femoral head in HIV-Infected patients. *J Bone Joint Surg Br.* 1993;75(1):160.
8. Bellamy N, Buchanan WW, Goldsmith CH, Campbell J, Stitt LW. Validation study of WOMAC: a health status instrument for measuring clinically important patient relevant outcomes to antirheumatic drug therapy in patients with osteoarthritis of the hip or knee. *J Rheumatol.* 1988;15(12):1833-40.
9. Hardinge K. The direct lateral approach to the hip. *J Bone Joint Surg Br.* 1982;64(1):17-9.
10. McGrory BJ, York SC, Iorio R, Macaulay W, Pelker RR, Parsley BS, et al. Current practices of AAHKS members in the treatment of adult osteonecrosis of the femoral head. *J Bone Joint Surg Am.* 2007;89(6):1194-204.
11. Mankin HJ. Nontraumatic necrosis of bone (osteonecrosis). *New Engl J Med.* 1992;326(22):1473-9.
12. Yoo JJ, Chun SH, Kwon YS, Koo KH, Yoon KS, Kim HJ. Operations about hip in human immunodeficiency virus-positive patients. *Clin Orthop Surg.* 2010;(1)2:22-7.
13. Amorosa V, Tebas P. Bone disease and HIV infection. *Clin Infect Dis.* 2006;42(1):108-14.
14. Bruera D, Luna N, David DO, Bergoglio LM, Zamudio J. Decreased bone mineral density in HIV-infected patients is independent of antiretroviral therapy. *AIDS.* 2003;17(3):1917-23.
15. Delaunay C, Loiseau-Peres S, Benhamou CL. Osteopenia and human immunodeficiency virus. *Joint Bone Spine.* 2002;69(2):105-8.
16. Dolan SE, Huang JS, Killilea KM, Sullivan MP, Aliabadi N, Grinspoon S. Reduced bone density in HIV-infected women. *AIDS.* 2004;18(3):475-83.
17. Kim YH, Choi Y, Kim JS. Cementless total hip arthroplasty with ceramic-on-ceramic bearing in patients younger than 45 years with femoral-head osteonecrosis. *Int Orthop.* 2009;34(8):1123-7.
18. Lieberman JR, Berry DJ, Mont MA, Aaron RK, Callaghan JJ, Rajadhyaksha AD, Urbaniak JR. Osteonecrosis of the hip: management in the 21st century. *Instr Course Lect.* 2003;52:337-55.
19. Anseth SD, Pulido PA, Adelson WS, Patil S, Sandwell JC, Colwell CW. Fifteen-Year to Twenty-Year Results of Cementless Harris-Galante Porous Femoral and Harris-Galante Porous I and II Acetabular Components. *J Arthroplasty.* 2010;25(5):687-91.
20. Archibeck MJ, Berger RA, Jacobs JJ, Quigley LR, Gitelis S, Rosenberg AG, et al. Second-generation cementless total hip arthroplasty. Eight to eleven-year results. *J Bone Joint Surg Am.* 2001;83(11):1666-73.
21. Greene JW, Malkani AL, Kolisek FR, Jessup NM, Baker DL. Ceramic-on-ceramic total hip arthroplasty. *J Arthroplasty.* 2004;24(1):15-8.
22. Lehman CR, Ries MD, Paiement GD, Davidson AB. Infection after total joint arthroplasty in patients with human immunodeficiency virus or intravenous drug use. *J Arthroplasty.* 2001;16(3):330-5.
23. Horberg MA, Hurlley LB, Klein DB, Follansbee SE, Quesenberry C, Flamm JA, et al. Surgical outcomes in human immunodeficiency virus-infected patients in the era of highly active antiretroviral therapy. *Arch Surg.* 141(12);2006:1238-45.