



RBO
REVISTA BRASILEIRA DE ORTOPEDIA

www.rbo.org.br/



Relato de Caso

Ruptura total do músculo quadríceps em um adolescente

Rodrigo Pires e Albuquerque,^{1*} José Felix dos Santos Neto,² Vincenzo Giordano,³
Maria Isabel Pires e Albuquerque,⁴ Ney Pecegueiro do Amaral,⁵ João Maurício Barretto⁶

¹Doutorado em Medicina; Coordenador do Setor de Cirurgia do Joelho do Serviço de Ortopedia e Traumatologia Professor Nova Monteiro no Hospital Municipal Miguel Couto (SOT-HMMC), Rio de Janeiro, RJ, Brasil.

²Médico Assistente do SOT-HMMC, Rio de Janeiro, RJ, Brasil.

³Mestrado em Medicina; Coordenador do Programa de Residência Médica do SOT-HMMC, Rio de Janeiro, RJ, Brasil.

⁴Médica Pediatra do Instituto Nacional do Câncer, Rio de Janeiro, RJ, Brasil.

⁵Mestrado em Medicina; Chefe do Serviço de Ortopedia e Traumatologia do SOT-HMMC, Rio de Janeiro, RJ, Brasil.

⁶Doutorado em Medicina; Chefe do Serviço de Ortopedia da Santa Casa do RJ, Rio de Janeiro, RJ, Brasil.

Trabalho feito no Serviço de Ortopedia e Traumatologia Professor Nova Monteiro no Hospital Municipal Miguel Couto (SOT-HMMC), Rio de Janeiro, RJ, Brasil.

INFORMAÇÕES SOBRE O ARTIGO

Histórico do artigo:

Recebido em 20 de outubro de 2011

Aprovado em 2 de setembro de 2012

Palavras-chave:

Músculo Quadríceps

Ruptura

Adolescente

R E S U M O

A ruptura total do músculo quadríceps em um adolescente é uma lesão rara. Nós relatamos um caso de um menino de 13 anos que sofreu um trauma direto no joelho esquerdo. Não foram diagnosticados fatores predisponentes. A lesão foi tratada com o reparo cirúrgico e suturas transósseas. O objetivo desta pesquisa foi apresentar um caso raro de ruptura do músculo quadríceps em um adolescente e a terapêutica adotada. .

© 2013 Sociedade Brasileira de Ortopedia e Traumatologia. Publicado pela Elsevier Editora Ltda. Todos os direitos reservados.

Total rupture of the quadriceps muscle in an adolescent

A B S T R A C T

The total rupture of the quadriceps muscle in an adolescent is a rare lesion. We report a case of a 13 year old boy who suffered a direct trauma to the left knee. No predisposing factors have been diagnosed. The lesion was treated with surgical repair and transosseus sutures. The aim of this study was to present a rare case of rupture of the quadriceps muscle in an adolescent and the therapy used.

© 2013 Sociedade Brasileira de Ortopedia e Traumatologia. Published by Elsevier Editora Ltda. All rights reserved.

Keywords:

Quadriceps Muscle

Rupture

Adolescent

*Autor para correspondência: Av. Henrique Dodsworth 83/105, Copacabana, RJ, Brasil.

E-mail: rodalbuquerque@ibest.com.br

Introdução

A ruptura do músculo quadríceps é uma lesão bem conhecida na literatura ortopédica e acomete geralmente o sexo masculino após os 40 anos de idade. A faixa etária do nosso paciente é incomum e raramente relatada. Essa ruptura é geralmente relacionada à comorbidades oriundas de doenças reumáticas ou sistêmicas. A atividade esportiva em excesso e o uso crônico de certos medicamentos também facilitam esse tipo de lesão.

Neste estudo relatamos um caso de ruptura total do músculo quadríceps em um adolescente saudável e a terapêutica adotada.

Relato de caso

Um menino saudável de 13 anos, após sofrer um trauma direto no joelho esquerdo, evoluiu imediatamente com dor, hemartrose e incapacidade de deambular. O paciente foi encaminhado à emergência do nosso hospital. O exame físico revelou edema no joelho esquerdo, patela baixa e um *gap* no polo superior da patela. Havia também a incapacidade de estender ativamente a perna. Na ocasião do trauma o paciente pesava 61 kg e media 1,75 m de altura.

A radiografia do joelho evidenciou a patela baixa e a luxação da mesma e confirmou o diagnóstico de ruptura total do músculo quadríceps do joelho esquerdo (Fig. 1). Foi pesquisada a história clínica e foram feitos exames de sangue com todos os marcadores para doenças reumáticas e renais com descarte de qualquer relação com alguma doença sistêmica ou uso de esteroide.

A cirurgia ocorreu um dia após a internação, com o uso do torniquete e incisão reta anterior no joelho (Fig. 2). A técnica cirúrgica empregada foi a sutura do músculo quadríceps usando furos transósseos associados ao reparo do retináculo. O reparo da sutura foi testado com uma flexão cuidadosa da articulação do joelho.

No pós-operatório o joelho foi imobilizado por seis semanas com um imobilizador longo, que era removido para exercícios de reabilitação ativa, a fim de evitar atrofia do quadríceps. O programa consistia em exercícios isométricos para o quadríceps durante o período de imobilização e exercícios ativos para o quadríceps com progressivo aumento do arco de movimento. O arco de movimento completo e a função total do joelho foram obtidos em seis meses.

Nosso paciente foi avaliado com uma semana, 15 dias, um mês, 45 dias, dois meses e mensalmente até o sexto mês, quando as consultas passaram a ser trimestrais. Nosso seguimento com esse paciente é de dois anos e o mesmo voltou às suas atividades habituais, sendo acompanhado com um controle radiológico, no qual avaliamos a altura da patela e a classificação pelo escore de avaliação funcional do joelho (Lysholm modificado)¹ (Fig. 3). Obtivemos a média de 90 pontos, considerada um bom resultado segundo o mesmo sistema de avaliação (Figs. 4 e 5). O arco de movimento do joelho esquerdo foi de zero a 120 graus, sendo igual ao lado contralateral. O perímetro da coxa foi de 32 cm do lado esquerdo e 36 cm do lado não operado.

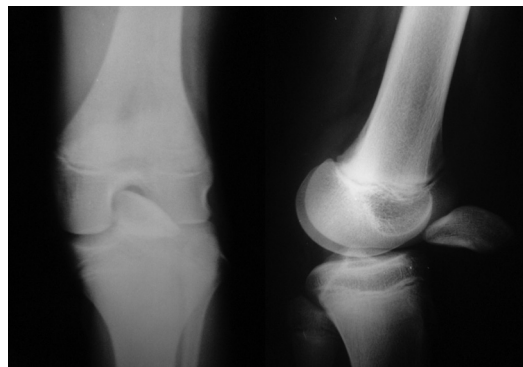

Fig. 1 - Radiografia pré-operatória do joelho esquerdo.

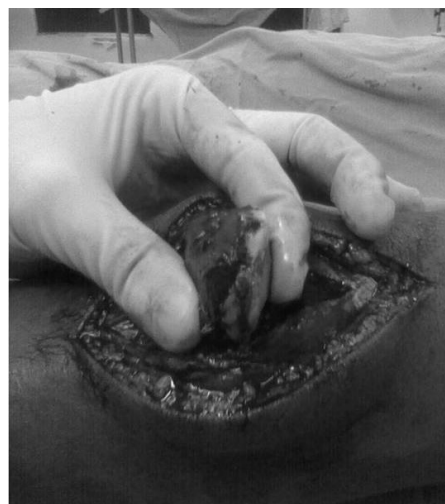

Fig. 2 - Avaliação intraoperatória do joelho esquerdo.

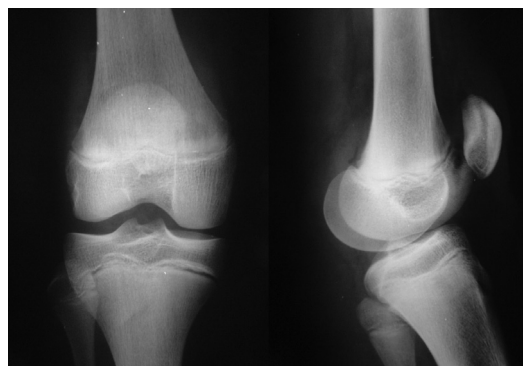


Fig. 3 - Radiografia pós-operatória do joelho esquerdo.

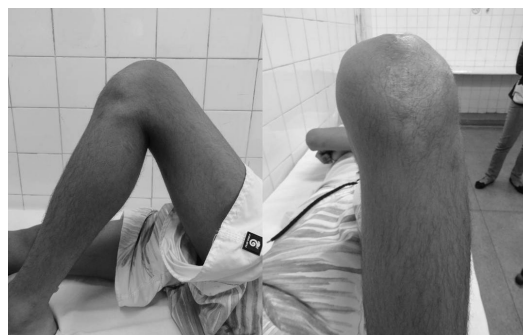

Fig. 4 - Avaliação funcional do joelho esquerdo.

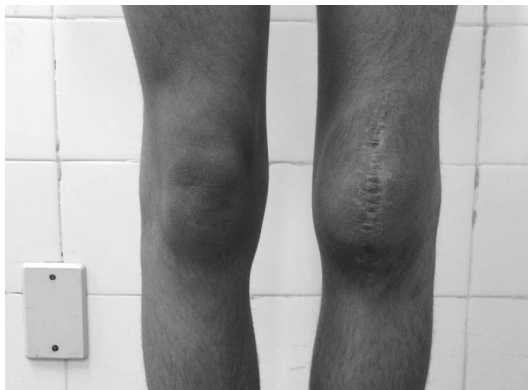

Fig. 5 - Avaliação funcional do joelho esquerdo.

Discussão

No esqueleto imaturo os músculos, ligamentos e tendões são geralmente mais forte do que as placas de crescimento.² No paciente acima citado foi observada lesão no polo superior da patela, com hemartrose do joelho, evidenciando o caráter traumático e agudo da lesão.

Uma revisão da literatura de publicações de língua inglesa sobre a ruptura total do músculo quadríceps no esqueleto imaturo evidenciou apenas cinco artigos na pesquisa, demonstrando a raridade da lesão e a importância do relato de caso.³⁻⁷

Siwek e Rao fizeram uma revisão da literatura sobre ruptura do quadríceps entre 1880 e 1978. Esse estudo observou somente dois pacientes num total de 69 com menos de 20 anos.³ Nosso paciente tinha apenas 13 anos, evidenciando o caráter infrequente da lesão e a relevância do nosso caso.

Há controvérsia entre manter ou não imobilizado no pós-operatório e o período de imobilização.⁸ Devemos lembrar que esse tipo de lesão ocorreu num adolescente. Nesse tipo de população as ordens médicas têm maior risco de ser desrespeitadas. No esqueleto imaturo temos um menor risco de rigidez articular quando comparado à população adulta. Em função disso, o uso do brace foi mantido por seis semanas, com retirada diária para exercícios de ganho de arco de movimento e desenvolvimento muscular.

Há pesquisas sobre alterações estruturais no tendão decorrentes de microtraumas ou degeneração dos mesmos, ocasionando as rupturas traumáticas.⁹ Em contrapartida, outros pesquisadores defendem o traumatismo direto do joelho com causador da lesão do mecanismo extensor do joelho num paciente sadio.⁴ Na nossa pesquisa, por ser um indivíduo adolescente e sem queixas pregressas ou doenças sistêmicas, defendemos o trauma direto como mecanismo da lesão. Apesar disso, concordamos com que alterações estruturais aumentam o risco de lesões do aparelho extensor do joelho.

O diagnóstico da lesão de ruptura do quadríceps é basicamente clínico, por meio da palpação do *gap* e a observação da insuficiência do mecanismo extensor. Em relação aos exames complementares, a radiografia do joelho (série trauma)

determina uma boa acurácia na confirmação diagnóstica, além de baixo custo. Não usamos a ultrassonografia por ser um exame dependente. A ressonância magnética é o exame complementar padrão ouro para o diagnóstico desse tipo de lesão. Infelizmente, devido ao seu alto custo, ainda não é realidade em todos os hospitais brasileiros. Na medida em que se tornar um exame mais popular, irá contribuir muito na análise da condição do tendão e das estruturas ao redor do joelho.

O diagnóstico da lesão e o reparo precoce são o segredo do sucesso. Não usamos o reforço com semitendíneo, bem como técnicas de retalho em V-Y. Preferimos essas técnicas quando estamos tratando lesões crônicas do tendão quadrícipital. O uso de âncoras para o reparo do tendão quadrícipital é outra opção e gera menor agressão cirúrgica dessa técnica quando comparado com o método tradicional.¹⁰ Na literatura, quando analisamos estudos biomecânicos entre essas duas técnicas cirúrgicas, não observamos diferença na falência do reparo até 1.000 ciclos.¹⁰

Conflitos de interesse

Os autores declaram inexistência de conflito de interesses na feita deste trabalho.

REFERÊNCIAS

1. Tegner Y, Lysholm J. Rating systems in the evaluation of knee ligament injuries. *Clin Orthop Relat Res.* 1985;(198):43-9.
2. Aydemir G, Cakmak S, Aydinöz S. Partial rupture of the quadriceps muscle in a child. *BMC Musculoskelet Disord.* 2010;11:214.
3. Siwek CW, Rao JP. Ruptures of the extensor mechanism of the knee joint. *J Bone Joint Surg Am.* 1981;63(6):932-7.
4. Adolphson P. Traumatic rupture of the quadriceps tendon in a 16-year-old girl. A case report. *Arch Orthop Trauma Surg.* 1992;112(1):45-6.
5. Omololu B, Ogunlade SO, Alonge TO. Quadriceps tendon rupture in an adolescent. *West Afr J Med.* 2001;20(3):272-3.
6. Naver L, Aalberg JR. Rupture of the quadriceps tendon following dislocation of the patella. Case report. *J Bone Joint Surg Am.* 1985;67(2):324-5.
7. Alexander VA, Keilin S, Cohn BT. Adolescent quadriceps mechanism disruption. *Orthopedics.* 2001;24(6):591-3.
8. West JL, Keene JS, Kaplan LD. Early motion after quadriceps and patellar tendon repairs: outcomes with single-suture augmentation. *Am J Sports Med.* 2008;36(2):316-23.
9. Matsumoto K, Hukuda S, Ishizawa M, Kawasaki T, Okabe H. Partial rupture of the quadriceps tendon (jumper's knee) in a ten-year-old boy. A case report. *Am J Sports Med.* 1999;27(4):521-5.
10. Lighthart WA, Cohen DA, Levine RG, Parks BG, Boucher HR. Suture anchor versus suture through tunnel fixation for quadriceps tendon rupture: a biomechanical study. *Orthopedics.* 2008;31(5):441.