



## Artigo Original

# Análise radiológica do posicionamento do túnel femoral com as técnicas de reconstrução isométrica ou de reconstrução anatômica do LCA<sup>☆</sup>

Rodrigo Barreiros Vieira\*, Leonardo Augusto De Pinho Tavares, Rodrigo Campos Pace Lasmar, Fernando Amaral Da Cunha e Lucas Araujo De Melo Lisboa

Serviço de Ortopedia e Traumatologia da Faculdade de Ciências Médicas de Minas Gerais, Hospital Universitário São José, Belo Horizonte, MG, Brasil

### INFORMAÇÕES SOBRE O ARTIGO

Histórico do artigo:

Recebido em 24 de fevereiro de 2012

Aceito em 8 de fevereiro de 2013

### Palavras-chave:

Joelho

Ligamento cruzado anterior

Procedimentos cirúrgicos  
reconstrutivos

### R E S U M O

**Objetivo:** Avaliar radiologicamente a posição do túnel femoral na reconstrução do ligamento cruzado anterior pelas técnicas isométrica e anatômica.

**Métodos:** Foi feito estudo analítico prospectivo em pacientes submetidos à reconstrução do ligamento cruzado anterior (LCA), por meio da técnica isométrica e anatômica, com o uso de enxerto de tendões flexores do joelho ou de tendão patelar. Foram captados 28 pacientes, em pós-operatório imediato, no ambulatório de cirurgia do joelho da FCMMG-HUSJ. Foram feitas radiografias do joelho operado nas incidências em anteroposterior (AP) com apoio bipodálico e perfil em 30° de flexão. Foram traçadas as linhas e medidos os ângulos e as distâncias na radiografia em perfil para avaliar o plano sagital. Foi medida a distância do centro do parafuso à cortical posterior do côndilo lateral e dividido pela linha de Blumensaat. Com relação à altura do parafuso, foi medida a distância do centro dele até a superfície articular do côndilo lateral do joelho. Na radiografia em AP, que avalia o plano coronal, mede-se a angulação entre o eixo anatômico do fêmur e uma linha traçada no centro do parafuso.

**Resultados:** Pelos testes, o p-valor (0,4213) é maior do que o nível de significância adotado (0,05), a hipótese nula não é rejeitada e pode ser afirmado que não há diferença estatisticamente significativa entre as técnicas anatômica (TAN) e isométrica (TIS) no que diz respeito à Medida P (posteriorização do parafuso de interferência). Como o p-valor (0,0006) observado é menor do que o nível de significância adotado (0,05), rejeita-se a hipótese nula e pode ser afirmado que há diferença estatisticamente significativa entre a TAN e a TIS no que diz respeito à Medida H (altura do parafuso em relação à cortical inferior do joelho). Pode-se concluir que essa diferença ocorre porque a TIS gera valores maiores para a Medida H do que a TAN. Como o p-valor observado (0,000) é menor do que o nível de significância (5%), rejeitou-se a hipótese nula e afirmamos com 95% de confiança que há diferença significativa entre a TAN e a TIS no que diz respeito à variável MED (posição do parafuso na radiografia em AP).

<sup>☆</sup> Trabalho realizado na Faculdade de Ciências Médicas de Minas Gerais, Hospital Universitário São José (FCMMG-HUSJ), Belo Horizonte, MG, Brasil.

\* Autor para correspondência.

E-mail: [rbarreirosvieira@hotmail.com](mailto:rbarreirosvieira@hotmail.com) (R.B. Vieira).

Houve diferença estatisticamente significativa na avaliação radiológica do túnel femoral, tanto no plano sagital como no coronal, entre as técnicas de reconstrução do LCA.

© 2013 Sociedade Brasileira de Ortopedia e Traumatologia. Publicado por Elsevier Editora Ltda. Todos os direitos reservados.

## Radiological analysis on femoral tunnel positioning between isometric and anatomical reconstructions of the anterior cruciate ligament

### A B S T R A C T

#### Keywords:

Knee  
Anterior cruciate ligament  
Reconstructive surgical  
procedures

**Objective:** The aim of this study was to radiologically evaluate the femoral tunnel position in anterior cruciate ligament (ACL) reconstructions using the isometric and anatomical techniques.

**Methods:** A prospective analytical study was conducted on patients undergoing ACL reconstruction by means of the isometric and anatomical techniques, using grafts from the knee flexor tendons or patellar tendon. Twenty-eight patients were recruited during the immediate postoperative period, at the knee surgery outpatient clinic of FCMMG-HUSJ. Radiographs of the operated knee were produced in anteroposterior (AP) view with the patient standing on both feet and in lateral view with 30° of flexion. The lines were traced out and the distances and angles were measured on the lateral radiograph to evaluate the sagittal plane. The distance from the center of the screw to the posterior cortical bone of the lateral condyle was measured and divided by the Blumensaat line. In relation to the height of the screw, the distance from the center of the screw to the joint surface of the lateral condyle of the knee was measured. On the AP radiograph, evaluating the coronal plane, the angle between the anatomical axis of the femur and a line traced at the center of the screw was measured.

**Results:** With regard to the P measurement (posteriorization of the interference screw), the tests showed that the p-value (0.4213) was greater than the significance level used (0.05), the null hypothesis was not rejected and it could be stated that there was no statistically significant difference between the anatomical and isometric techniques. With regard to the H measurement (height of the screw in relation to the lower cortical bone of the knee), the p-value observed (0.0006) was less than the significance level used (0.05), the null hypothesis was rejected and it could be stated that there was a statistically significant difference between the anatomical and isometric techniques. It can be concluded that the latter difference occurred because the isometric technique generated greater values for the H measurement than did the anatomical technique. With regard to the MED variable (position of the screw on the AP radiograph), the observed p-value (0.000) was less than the significance level (5%), the null hypothesis was rejected and it could be stated with 95% confidence that there was a significant difference between the anatomical and isometric techniques.

**Conclusions:** There were statistically significant differences in the radiological evaluations of the femoral tunnel, both in the sagittal and in the coronal plane, between the ACL reconstruction techniques.

© 2013 Sociedade Brasileira de Ortopedia e Traumatologia. Published by Elsevier Editora Ltda. All rights reserved.

## Introdução

A reconstrução do LCA é uma das cirurgias ortopédicas de maior incidência e afeta especialmente os jovens. Estima-se que sejam feitos entre 75.000 e 100.000 procedimentos anuais nos EUA.<sup>1</sup> O restabelecimento da biomecânica do joelho é o objetivo principal do tratamento, para evitar alterações degenerativas precoces, com conseqüente redução da capacidade laborativa e do desempenho esportivo.

Nas últimas décadas o procedimento artroscópico de reconstrução intra-articular do LCA vem sendo considerado o tratamento *gold standard*, por causa de sua baixa morbidade, com melhor e mais rápida evolução pós-operatória.

A partir da década de 1990 acreditou-se que a técnica de reconstrução artroscópica isométrica do LCA, na qual o neoligamento mantém seu comprimento durante todo o arco de movimento do joelho, restaurasse mais adequadamente a biomecânica dessa articulação. Esse propósito era atingido com a feitura do túnel femoral próximo às 12 horas em relação a um ponteiro de relógio, o que verticalizava o enxerto. Embora parcialmente esse conceito seja verdadeiro, com a restauração da estabilidade translacional, em recente estudo revelou falha em atingir a estabilidade rotacional com manutenção do *pivot shift*.<sup>2</sup> Conseqüentemente, a biomecânica articular não seria refeita, o que geraria sinais precoces de osteoartrose.

Em 2003, Yasuda et al.<sup>3</sup> deram início de maneira mais contundente a estudos sobre a reconstrução anatômica do LCA,

com a confecção do túnel femoral, ou túneis, no caso de dupla banda, no ponto em que essas bandas originavam-se na parede medial do côndilo femoral lateral. Alguns trabalhos mais recentes têm evidenciado que com esse procedimento tanto a estabilidade translacional quanto a rotacional são atingidas, o que reproduz de forma fidedigna as características biomecânicas do joelho.<sup>4-6</sup>

Para avaliar o posicionamento do túnel femoral no pós-operatório, encontram-se na literatura alguns trabalhos que mostram que tal propósito pode ser estabelecido por meio de estudos radiológicos.<sup>7-9</sup>

O objetivo deste estudo é avaliar radiologicamente a posição do túnel femoral com as técnicas de reconstrução isométrica e anatômica.

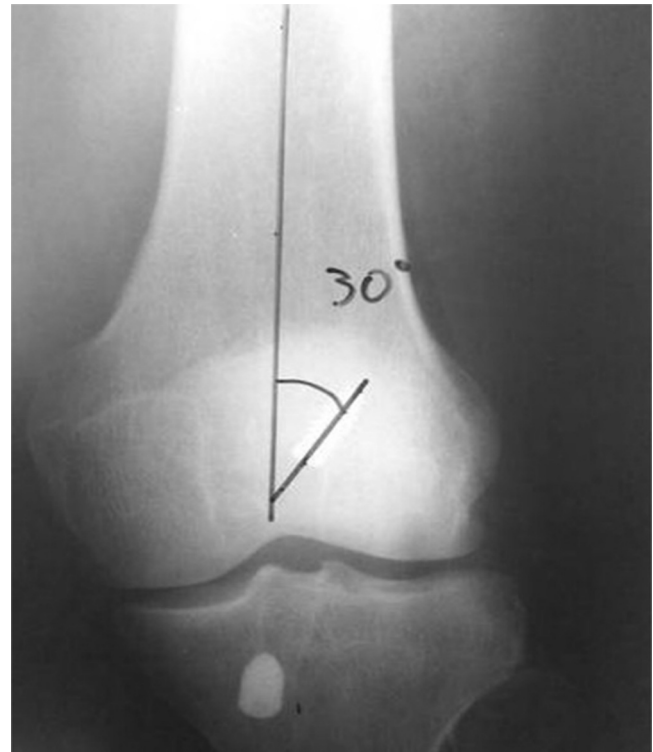## Material e métodos

Foi feito estudo analítico prospectivo com 28 pacientes submetidos à reconstrução do LCA com o uso de enxerto de tendões flexores do joelho ou de tendão patelar, todas feitas pelo mesmo autor (RBV). Foram submetidos à reconstrução isométrica 14 pacientes e à reconstrução anatômica mais 14, alocados de forma randomizada. Todos foram avaliados no pré e pós-operatórios, no ambulatório de cirurgia do joelho do Hospital Universitário São José da Faculdade de Ciências Médicas de Minas Gerais (HUSJ-FCMMG), e submetidos ao procedimento cirúrgico no mesmo hospital. Foram incluídos neste estudo pacientes com quadro de instabilidade anterior do joelho, diagnosticado clinicamente e por meio de exame de ressonância magnética, com fise fechada em tíbia proximal e fêmur distal, e menores de 50 anos, encaminhados pelo Sistema Único de Saúde (SUS). Excluímos os que necessitavam de osteotomias corretivas durante o procedimento reconstrutivo, os com sinais de osteoartrose avançada e os com lesões em estruturas ligamentares periféricas do joelho. Dessa amostra, 27 eram do sexo masculino e um do feminino, com média de 32,5 anos (16-48). Desses, 16 (57,14%) apresentavam lesão no joelho esquerdo e 12 (42,86%) no direito. Todos fizeram os exames radiológicos dentro do primeiro mês de pós-operatório.

Acompanhados de um dos autores, os pacientes foram encaminhados ao setor de radiologia do HUSJ-FCMMG, onde eram feitos os exames de imagem. Foram feitas radiografias em anteroposterior (AP) do joelho operado com apoio bipodálico e perfil em 30° de flexão. Posteriormente esses exames foram identificados com o nome do paciente, a data da cirurgia e a técnica empregada (isométrica ou anatômica). Traçamos as linhas e medimos as distâncias e os ângulos da seguinte forma: na radiografia em perfil foi medida a distância do centro do parafuso à cortical posterior do côndilo lateral e do centro do parafuso à cortical anterior (fig. 1). Com relação à altura do parafuso, foi medida a distância do centro do parafuso até a superfície articular do côndilo lateral do joelho (fig. 1). Na radiografia em AP, mede-se a angulação entre o eixo anatômico do fêmur e uma linha traçada no centro do parafuso (fig. 2).

## Resultados

Na tabela 1 tem-se uma análise descritiva das Medidas P e H, na incidência em perfil, estratificadas pela técnica usada



**Figura 1 – A posteriorização do parafuso de interferência (medida P) é medida pela divisão da distância dos pontos 1-2 (cortical posterior ao centro do parafuso) pela 1-3 (centro do parafuso a cortical anterior). Mede-se ainda a altura do parafuso em relação à cortical inferior do joelho (valor H), por meio da medida da distância 2-5.**

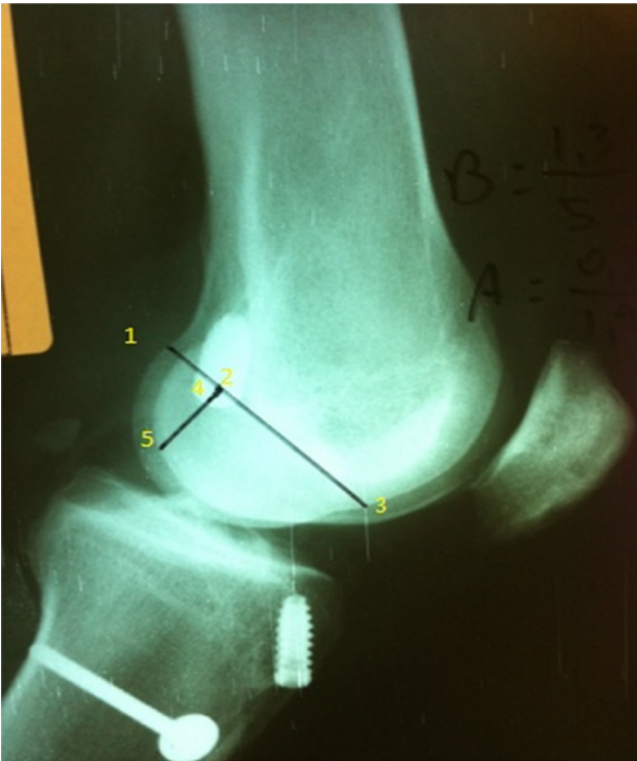
(TAN: técnica anatômica e TIS: técnica isométrica). Pode ser observado que, em média, os valores encontrados para Medida P com o uso da TAN foram ligeiramente maiores do que os encontrados com a TIS. O mesmo ocorre com os desvios-padrão e com a mediana.

No caso da Medida H, pode ser visto que os valores encontrados ao se usar a TIS foram em média maiores do que os com a TAN e apresentaram também uma menor variabilidade, uma vez que o desvio-padrão é menor.

Na figura 3 observa-se o histograma da distribuição da Medida P para a TAN e a TIS. Para a TAN tem-se

**Tabela 1 – Estatísticas descritivas para medidas P e H por técnica usada**

Técnica	Medida Post		Medida H	
	TAN	TIS	TAN	TIS
Contagem	14	14	14	14
Média	0,4556	0,4352	0,2023	0,3119
Desvio-padrão	0,1236	0,0835	0,1224	0,0583
Mínimo	0,2370	0,3320	0,0570	0,2270
Quartil 1	0,3662	0,3858	0,1430	0,2615
Mediana	0,4525	0,4045	0,1855	0,3065
Quartil 3	0,5435	0,4688	0,2122	0,3668
Máximo	0,6820	0,6570	0,5650	0,3960



**Figura 2 – Mede-se o ângulo entre o eixo anatômico do fêmur e o centro do parafuso na incidência em AP. Convecionou-se o ângulo MED.**

uma distribuição muito irregular e para a TIS tem-se uma distribuição assimétrica à direita.

Na figura 4 tem-se o histograma da distribuição da Medida H para a TAN e a TIS. Vê-se que os valores para a TAN têm uma distribuição assimétrica à direita e para a TIS a distribuição é aproximadamente uniforme.

Pelo Boxplot apresentado na figura 5 pode ser observado que a distribuição da Medida P está concentrada em valores próximos tanto para TAN quanto para TIS. Como foi visto na análise descritiva inicial, o Boxplot permite visualizar a menor variabilidade da TIS em relação à TAN, uma vez que a “caixa” é menor.

Quanto à Medida H, a distribuição dos valores para TAN está concentrada em valores menores do que os da TIS. Isso

indica que pode haver diferença significativa entre essas duas técnicas em relação à Medida H. Para verificar tal hipótese foi feito o teste estatístico adequado.

A figura 6 apresenta o plot dos valores individuais de cada medida na comparação TAN e TIS. Tal gráfico leva a conclusões semelhantes às apresentadas para o gráfico anterior.

Como foi usada uma amostra pequena para a comparação das medidas P e H em relação à técnica empregada e, além disso, foi verificado, por meio de teste estatístico, que a suposição de distribuição normal dos dados é violada, o teste estatístico mais adequado para avaliar a hipótese de interesse é o não paramétrico de Mann-Whitney.

Hipóteses a serem testadas:

Teste 1: Medida P

$H_0$ : TAN e TIS apresentam a mesma distribuição

$H_a$ : TAN e TIS apresentam distribuições diferentes

Teste 2: Medida H

$H_0$ : TAN e TIS apresentam a mesma distribuição

$H_a$ : TAN e TIS apresentam distribuições diferentes

O nível de significância adotado é  $\alpha = 0,05$ .

Teste 1: Medida P

Estimativa de: Mediana (TAN)-Mediana (TIS) = 0,0355

Intervalo de confiança para essa diferença: (-0,0520; 0,1050)

P-valor = 0,4213

Portanto, como o p-valor (0,4213) é maior do que o nível de significância adotado (0,05), a hipótese nula não é rejeitada e pode ser afirmado que não há diferença estatisticamente significativa entre a TAN e a TIN no que diz respeito à medida P.

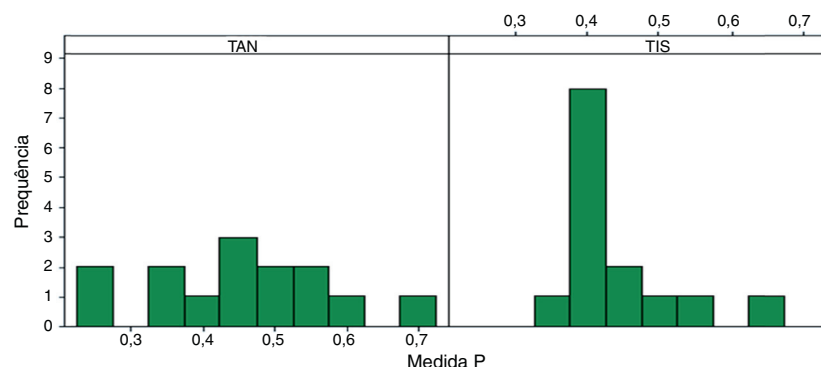
Teste 2: Medida H

Estimativa de: Mediana (TAN)-Mediana (TIS) = -0,1275

Intervalo de confiança para essa diferença: (-0,1820; -0,0710)

P-valor = 0,0006

Como o p-valor (0,0006) observado é menor do que o nível de significância adotado (0,05), rejeita-se a hipótese nula e pode ser afirmado que há diferença estatisticamente significativa entre a TAN e a TIS no que diz respeito à medida H. Pode-se concluir que essa diferença ocorre porque a TIS gera valores maiores para a medida H do que a TAN.



**Figura 3 – Histograma de medida P estratificado por técnica.**

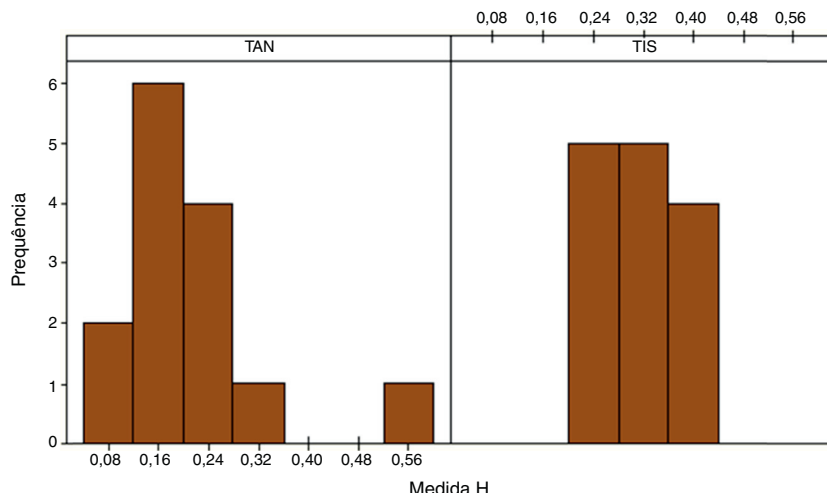


Figura 4 – Histograma da medida H estratificado por técnica.

Tabela 2 – Estatísticas descritivas para variável MED

Variável	Tec	N	Média	Desvio-padrão	Mínimo	Q1	Mediana	Q3	Máximo
MED	TAN	14	26,93	8,51	12,00	20,75	27,50	31,25	42,00
	TIS	14	42,21	6,78	25,00	39,00	42,00	48,50	51,00

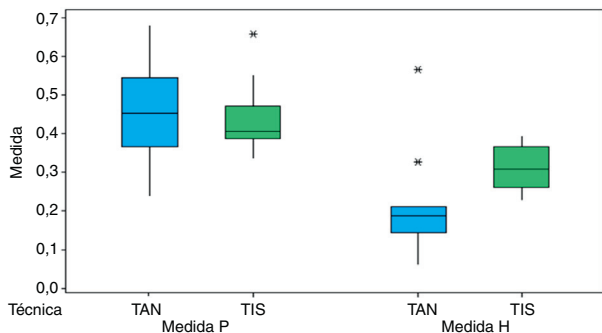


Figura 5 – Boxplot das medidas P e H por técnica cirúrgica usada.

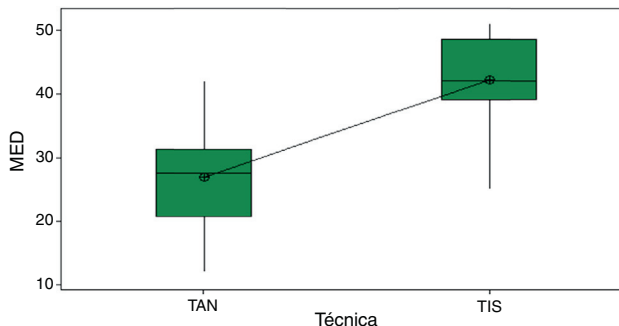


Figura 7 – Boxplot para variável MED.

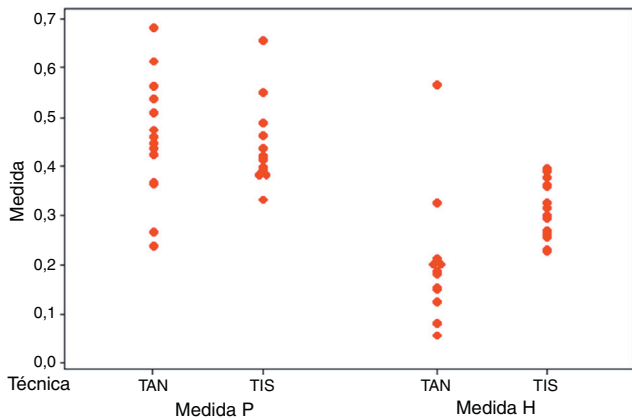


Figura 6 – Valores individuais – medida P e H por técnica usada.

De acordo com a [tabela 2](#), os pacientes nos quais foi usada a TIS apresentaram, em média, maiores valores para variável MED, incidência em AP e uma menor variabilidade.

Observamos pela [figura 7](#) que as medidas observadas para a variável MED são aparentemente maiores para os pacientes em que se aplicou a TIS. No entanto, foi necessário um teste de hipóteses para verificar se tal diferença era estatisticamente significativa.

Pela [figura 8](#) podemos ver que os pacientes nos quais foi usada a TAN tiveram menores valores para a variável MED e uma maior variabilidade do que os pacientes em que foi usada a TIS. Mais uma vez comprovamos a necessidade de um teste de hipóteses para verificar se essa diferença é estatisticamente significativa.

Para testar tal hipótese usamos o teste t, uma vez que a amostra tem menos do que 30 observações. Esse teste pressupõe distribuição normal para a variável MED. Usamos o *software* Minitab para fazer os cálculos e trabalhamos com nível de significância de 5%. Como o p-valor observado (0,000)



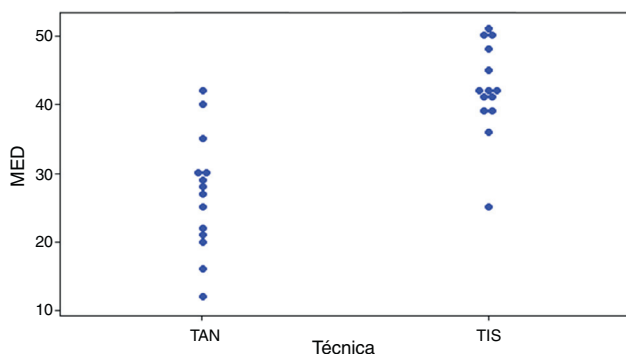


Figura 8 – Valores individuais para MED.

é menor do que nosso nível de significância (5%), rejeitou-se a hipótese nula e afirmamos com 95% de confiança que há diferença significativa entre TAN e TIN no que diz respeito à variável MED.

Dizemos ainda, com 95% de confiança, que pacientes nos quais foi aplicada a TIN apresentam resultado para MED em média 16,74 IC (21,93; 11,55) maior do que os com a TAN.

## Discussão

A importância de um correto posicionamento dos túneis tanto tibial quanto femoral na reconstrução do LCA não pode ser subestimada. O mau posicionamento dos túneis é um erro muito comum nas reconstruções do LCA e os possíveis problemas incluem diminuição da amplitude de movimento do joelho, falha do enxerto, impacto do enxerto no teto intercondilar e permanência da sensação de instabilidade, o que gera procedimentos cirúrgicos de revisão que frequentemente são de maior complexidade. Como o centro de rotação do joelho está mais próximo da inserção femoral do que da tibial, a colocação mais acurada do túnel no fêmur, na reconstrução do LCA, é mais crítica do que na tibia.<sup>10</sup> Por isso nosso estudo somente abordou a análise desse túnel.

Na maioria dos procedimentos cirúrgicos ortopédicos que envolvem a estrutura óssea, parâmetros radiológicos já bem definidos norteiam uma análise crítica de acertos ou possíveis erros técnicos que possam afetar o resultado final. Isso não acontece na reconstrução do LCA, na qual, apesar de alguns estudos na literatura mundial mostrarem diferentes métodos de posicionamento radiológico do túnel femoral,<sup>9-12</sup> nenhum deles se mostrou eficaz e amplamente difundido.

Num período de cinco anos de seguimento de 89 pacientes operados de reconstrução do LCA assistida por vídeo artroscopia, Aglietti et al.<sup>13</sup> demonstraram que 88% dos joelhos com um correto posicionamento do túnel femoral mostraram uma estabilidade satisfatória. Entretanto, um posicionamento anterior do túnel femoral foi associado com 62,5% de insucesso. Khalfayan et al.<sup>14</sup> mostraram que o posicionamento da entrada do túnel femoral, quanto localizado dentro de 40% da porção posterior do côndilo lateral do fêmur, apresentou 79% de bom resultado no artrômetro KT-1000 (até 3 mm de anteriorização). Em nosso estudo, a TIS se aproximou mais dos resultados do autor anterior, com média de 0,4352 ou 43% posterior à medida, ante 0,4556 ou 45%, e ficou, com isso,

pouco mais anteriorizada. Isso é justificado porque na TAN, em banda única, o túnel femoral é confeccionado na crista bifurcada, entre as inserções das fibras da banda anteromedial e posterolateral do LCA, isto é, um pouco mais anteriorizada do que a usada em todos os outros artigos analisados, que usam a banda anteromedial como ponto no qual deverá ser feito o túnel no fêmur.

Em nosso estudo, fica evidenciado que ao usarmos o acesso transtibial o posicionamento em dois quesitos, altura e ângulo no plano frontal, foi significativamente diferente da abordagem pelo portal medial, o que diverge do trabalho de Giron et al., em que eles afirmam que atingiram o ponto “ideal” no fêmur tanto por meio do acesso out-in quanto pelo transtibial ou por meio de uma abordagem anteromedial.<sup>15</sup>

Recentemente Shah et al.<sup>16</sup> fizeram avaliação radiográfica de 43 pacientes submetidos à reconstrução anatômica do LCA pela técnica do portal anteromedial e verificaram que a localização do parafuso de interferência se situava no fêmur a aproximadamente 31% do diâmetro sagital em relação à cortical posterior e a 25% da altura do côndilo femoral lateral.

Em uma análise radiográfica do posicionamento dos túneis ósseos na reconstrução do LCA que comparou as técnicas aberta e artroscópica pela via portal anteromedial Dambrós et al.<sup>8</sup> encontraram diferença entre as duas técnicas no que diz respeito ao posicionamento do túnel femoral. A via artroscópica mostrou uma maior precisão no posicionamento do túnel e estatisticamente essa diferença se mostrou significativa. Também observamos em nosso estudo diferença em relação ao posicionamento do túnel femoral, mas usamos somente técnicas artroscópicas.

Bernard et al.,<sup>17</sup> de acordo com o método do quadrante descrito em seu trabalho original, que usou a técnica do portal anteromedial, demonstraram que o posicionamento do parafuso de interferência no côndilo encontrava-se em 28,5% da altura do côndilo femoral lateral.

Em nosso resultado, na medida da altura do côndilo femoral lateral em relação à linha de Blumensaat, o valor médio para a TIS foi de 20,2% e para a TAN foi de 31,1%. São necessárias avaliações funcionais com seguimento de longo prazo para uma comparação da melhor técnica cirúrgica, pois somente com avaliação radiográfica da posição dos túneis não se pode chegar a essa conclusão.

Em relação ao plano frontal, nossos cálculos mostram que a diferença média entre os ângulos dos túneis foi de 16,74°. O ângulo nas reconstruções anatômicas foi menor por causa do seu direcionamento mais horizontalizado. Com isso atingimos valor próximo ao exposto por Aglietti et al.,<sup>18</sup> que em 1995 publicaram artigo que mostrou diferença de 18° entre os túneis.

Ainda aguardamos mais estudos de imagem, correlacionados com estudos funcionais, para afirmar qual o correto parâmetro radiográfico do posicionamento do túnel femoral.

Algumas limitações do presente estudo devem ser ressaltadas. As radiografias analisadas dos pacientes foram feitas por diferentes técnicos de radiologia, acompanhados por um dos autores; conseqüentemente, não foram feitas de forma cega, o que pode acarretar possível viés. O posicionamento real do enxerto dentro do túnel ósseo não pode ser totalmente visualizado por imagens radiográficas, somente a posição do parafuso. Por último, a amostragem foi pequena.

## Conclusão

O posicionamento do túnel femoral, ao exame radiológico, independentemente da técnica usada, apresenta resultados muito similares em relação à posteriorização no côndilo femoral, mas com diferenças significativas da altura e da angulação em relação ao eixo do fêmur.

## Conflitos de interesse

Os autores declaram não haver conflitos de interesse.

## REFERÊNCIAS

- Griffin LY, Agel J, Albohm MJ, Arendt EA, Dick RW, Garrett WE, et al. Non-contact anterior cruciate ligament injuries: risk factors and prevention strategies. *J Am Acad Orthop Surg.* 2000;8(3):141-50.
- Jonsson H, Riklund-Ahlström K, Lind J. Positive pivot shift after ACL reconstruction predicts later osteoarthritis: 63 patients followed 5-9 years after surgery. *Acta Orthop Scand.* 2004;75(5):594-9.
- Yasuda K, Kondo E, Ichiyama H, Kitamura N, Tanabe Y, Tohyama H, Minami A. Anatomic reconstruction of the anteromedial and posterolateral bundles of the anterior cruciate ligament using hamstring tendon grafts. *Arthroscopy.* 2004;20(10):1015-25.
- Yagi M, Wong EK, Kanamori A, Debski RE, Fu FH, Woo SL. Biomechanical analysis of an anatomic anterior cruciate ligament reconstruction. *Am J Sports Med.* 2002;30(5):660-6.
- Gabriel MT, Wong EK, Woo SL, Yagi M, Debski RE. Distribution of in situ forces in the anterior cruciate ligament in response to rotatory loads. *J Orthop Res.* 2004;22(1):85-9.
- Van Eck CF, Lesniak BP, Schreiber VM, Fu FH. Anatomic single- and double-bundle anterior cruciate ligament reconstruction flowchart. *Arthroscopy.* 2010;26(2):258-68.
- Kondo E, Yasuda K, Ichiyama H, Azuma C, Tohyama H. Radiologic evaluation of femoral and tibial tunnels created with the transtibial tunnel technique for anatomic double-bundle anterior cruciate ligament reconstruction. *Arthroscopy.* 2007;23(8):869-76.
- Dambrós JM, Florêncio R, Lopes Júnior OV, Kuhn A, Saggin J, Spinelli LF. Análise radiológica do posicionamento dos túneis ósseos na cirurgia de reconstrução do ligamento cruzado anterior: comparação entre as técnicas aberta e artroscópica via portal anteromedial. *Rev Bras Ortop.* 2001;46(3):270-5.
- Aglietti P, Zaccherotti G, Menchetti PP, De Biase P. A comparison of clinical and radiological parameters with two arthroscopic techniques for anterior cruciate ligament reconstruction. *Knee Surg Sports Traumatol Arthrosc.* 1995;3(1):2-8.
- Guo L, Yang L, Wang AM, Wang XY, Dai G. Roentgenographic measurement study for locating femoral insertion site of anterior cruciate ligament: a cadaveric study with X-Caliper. *Int Orthop.* 2009;33(1):133-7.
- Amis AA, Beynon B, Blankevoort L, Chambat P, Christel P, Durselen L, et al. Proceedings of the ESSKA Scientific Workshop on Reconstruction of the Anterior and Posterior Cruciate Ligaments. *Knee Surg Sports Traumatol Arthrosc.* 1994;2(3):124-32.
- Harner CD, Marks PH, Fu FH, Irrgang JJ, Silby MB, Mengato R. Anterior cruciate ligament reconstruction: endoscopic versus two-incision technique. *Arthroscopy.* 1994;10(5):502-12.
- Aglietti P, Buzzi R, Giron F, Simeone AJ, Zaccherotti G. Arthroscopic-assisted anterior cruciate ligament reconstruction with the central third patellar tendon. A 5-8-year follow-up. *Knee Surg Sports Traumatol Arthrosc.* 1997;5(3):138-44.
- Khalfayan EE, Sharkey PF, Alexander AH, Bruckner JD, Bynum EB. The relationship between tunnel placement and clinical results after anterior cruciate ligament reconstruction. *Am J Sports Med.* 1996;24(3):335-41.
- Giron F, Buzzi R, Aglietti P. Femoral tunnel position in anterior cruciate ligament reconstruction using three techniques. A cadaver study. *Arthroscopy.* 1999;15(7):750-6.
- Shah AA, Brien A, Lowe WR. Radiographic results of femoral tunnel drilling through the anteromedial portal in anterior cruciate ligament reconstruction. *Arthroscopy.* 2010;26(12):1586-92.
- Bernard M, Hertel P, Hornung H, Cierpinski T. Femoral insertion of the ACL. Radiographic quadrant method. *Am J Knee Surg.* 1997;10(1):14-21. Winter.
- Aglietti P. Patellar ligament versus hamstring graft for ACL. In: Instructional Course Lecture, Combined Congress of the International Arthroscopy Association and the International Society of the Knee. 1995.