



Artigo Original

Tríade terrível do cotovelo: a influência do tratamento da cabeça do rádio[☆]



Lucas Braga Jaques Gonçalves^a, Jorge de Almeida e Silva Neto^a,
Mario Roberto Chaves Correa Filho^a, Ronaldo Percope de Andrade^a,
Marco Antônio Percope de Andrade^b, Anderson Humberto Gomes^c,
Thalles L Machado^d e José Carlos Souza Vilela^{c,*}

^a Serviço de Ombro e Cotovelo, Hospital Madre Teresa, Belo Horizonte, MG, Brasil

^b Serviço de Ortopedia, Hospital das Clínicas, Universidade Federal de Minas Gerais (UFMG), Belo Horizonte, MG, Brasil

^c Serviço de Ortopedia e Medicina do Esporte, Hospital Unimed, Belo Horizonte, MG, Brasil

^d Hospital Unimed, Belo Horizonte, MG, Brasil

INFORMAÇÕES SOBRE O ARTIGO

Histórico do artigo:

Recebido em 16 de maio de 2013

Aceito em 30 de agosto de 2013

On-line em 23 de junho de 2014

Palavras-chave:

Luxações

Articulação do cotovelo

Fraturas do rádio

R E S U M O

Objetivo: testar a hipótese nula de que os pacientes com a tríade terrível do cotovelo (luxação associada a fraturas da cabeça do rádio e do processo coronoide) tratados com redução aberta e fixação interna da cabeça do rádio têm resultado final comparável aos pacientes tratados com artroplastia ou ressecção parcial da cabeça do rádio.

Métodos: foram avaliados, em média aos 23 meses (16 a 36) após a cirurgia, 26 pacientes com a tríade terrível do cotovelo operados por um único cirurgião. Eram 17 homens e nove mulheres, com média de idade de 41 anos ($\pm 13,4$). As fraturas da cabeça do rádio foram tratadas com osteossíntese (12 pacientes), ou artroplastia (nove), ou ressecção de um fragmento pequeno ou nenhum tratamento (cinco). Fixação do processo coronoide/cápsula anterior foi feita em 21 pacientes. O complexo ligamentar lateral (LCL) foi reparado em todos os pacientes, enquanto que o complexo ligamentar medial (LCM) foi reparado em três pacientes cujos cotovelos persistiam instáveis após o tratamento da cabeça do rádio e do LCL, mas sem fixação do processo coronoide.

Resultados: o arco final médio de flexão e extensão foi de 112°. A pronação média foi de 70° e a supinação, de 6°. O score Dash (Disabilities of Arm, Shoulder & Hand) médio foi de 12 e o Mepi (Mayo Elbow Performance Index) médio foi de 87. De acordo com o Mepi, 21 pacientes (80%) tiveram bons e excelentes resultados. Não houve diferença estatisticamente significativa entre os resultados dos pacientes submetidos a fixação da cabeça do rádio e aqueles submetidos a artroplastia ou ressecção de um fragmento pequeno.

Conclusão: não há diferença entre os pacientes tratados com a artroplastia da cabeça do rádio daqueles tratados com outras técnicas.

© 2014 Sociedade Brasileira de Ortopedia e Traumatologia. Publicado por Elsevier Editora Ltda. Todos os direitos reservados.

[☆] Trabalho desenvolvido nos Hospitais Madre Teresa e Unimed, Belo Horizonte, MG, Brasil.

* Autor para correspondência.

E-mail: cirurgiadeombro@hotmail.com (J.C.S. Vilela).

<http://dx.doi.org/10.1016/j.rbo.2013.08.006>

0102-3616/© 2014 Sociedade Brasileira de Ortopedia e Traumatologia. Publicado por Elsevier Editora Ltda. Todos os direitos reservados.

Terrible triad of the elbow: influence of radial head treatment

A B S T R A C T

Keywords:

Dislocations
Elbow joint
Radial fractures

Objective: to test the null hypothesis that patients with the terrible triad of the elbow (dislocation together with fractures of the radial head and coronoid process) who are treated with open reduction and internal fixation of the radial head have final results that are comparable with those of patients treated with arthroplasty or partial resection of the radial head.

Methods: twenty-six patients with the terrible triad of the elbow who were operated by a single surgeon were evaluated on average 23 months after the surgery (range: 16 to 36 months). There were 17 men and nine women of mean age 41 ± 13.4 years. The fractures of the radial head were treated by means of osteosynthesis (12 patients), arthroplasty (nine) or resection of a small fragment or no treatment (five). Fixation of the coronoid process/anterior capsule was performed in 21 patients. The lateral ligament complex (LLC) was repaired in all the patients, while the medial ligament complex (MLC) was repaired in three patients whose elbows remained unstable after treatment for the radial head and LLC, but without fixation of the coronoid process.

Results: the mean final range of flexion and extension was 112° . The mean pronation was 70° and supination, 6° . The mean DASH score (Disabilities of the Arm, Shoulder & Hand) was 12 and mean MEPI (Mayo Elbow Performance Index) was 87. According to the MEPI scores, 21 patients (80%) had good and excellent results. There was no statistically significant difference in the results between the patients who underwent fixation of the radial head and those who underwent arthroplasty or resection of a small fragment.

Conclusion: there was no difference between the patients treated with arthroplasty of the radial head and those treated with other techniques.

© 2014 Sociedade Brasileira de Ortopedia e Traumatologia. Published by Elsevier Editora Ltda. All rights reserved.

Introdução

As lesões que envolvem a luxação do cotovelo associada a fratura da cabeça do rádio e fratura do processo coronoide são referidas como tríade terrível do cotovelo.¹ Historicamente, essa lesão apresenta dificuldades em sua abordagem e resultados insatisfatórios por causa da instabilidade, artrose e/ou rigidez do cotovelo.^{2,3} A dificuldade de se tratar esse padrão de lesão se devia à falta de conhecimento sobre os fatores anatômicos de estabilização do cotovelo e de técnicas cirúrgicas apropriadas. Pughet e McKee^{4,5} descreveram uma abordagem sistematizada para o tratamento cirúrgico da tríade terrível do cotovelo, que incluía a osteossíntese ou artroplastia da cabeça do rádio, o reparo do coronoide quando possível e/ou da cápsula articular e o reparo do complexo ligamentar lateral (LCL) do cotovelo, demonstraram resultados bons e excelentes em 80% dos pacientes e apresentaram ainda um índice de revisão de 15%-25%. A partir de então, diversos autores apresentaram resultados bons e excelentes (77% a 100%) no tratamento cirúrgico da tríade terrível do cotovelo, de acordo com o protocolo apresentado por Pughet et al.⁶⁻¹⁴

Este estudo tem por objetivo avaliar os resultados clínicos e radiográficos dos pacientes operados da tríade terrível do cotovelo de acordo com o protocolo. Nossa hipótese é que os pacientes submetidos à artroplastia da cabeça do rádio terão resultados comparáveis aos demais.

Métodos

Entre março de 2007 e dezembro de 2009 foram diagnosticados 32 pacientes com a tríade terrível do cotovelo e submetidos a tratamento cirúrgico por um mesmo cirurgião (LBJG) no Hospital Madre Teresa (HMT) e no Hospital Universitário Risoleta Tolentino Neves (HURTN). Seis pacientes foram excluídos, quatro não foram localizados e dois não seguiram o acompanhamento pós-operatório. Restaram 26 para a avaliação, 17 homens e nove mulheres, com média de idade de 41 anos ($\pm 13,4$). Três eram canhotos e 23 eram destros. O mecanismo de lesão foi queda de altura em 13 casos, acidente motociclístico em 10, atropelamento, queda de bicicleta e acidente automobilístico um cada. Os cotovelos foram operados, em média, nove ($\pm 5,93$) dias após o trauma inicial. O lado esquerdo foi afetado em 17 (65%) pacientes e o direito em sete (35%).

As fraturas da cabeça do rádio foram classificadas como tipo 4, de acordo com a classificação de Mason modificada por Johnston.¹⁵ Em seis fraturas foi identificado apenas um fragmento e em quatro dessas havia um fragmento anterior, menor do que 20% da superfície articular, extremamente cominuído, sem possibilidade de fixação. Cinco fraturas tinham dois fragmentos, sete, três e oito, mais de três.

As fraturas do processo coronoide foram classificadas segundo O'Driscoll,¹⁶ que separa as fraturas, de acordo com o corte coronal da tomografia computadorizada, em três tipos principais: tipo 1, as fraturas do topo do processo coronoide,

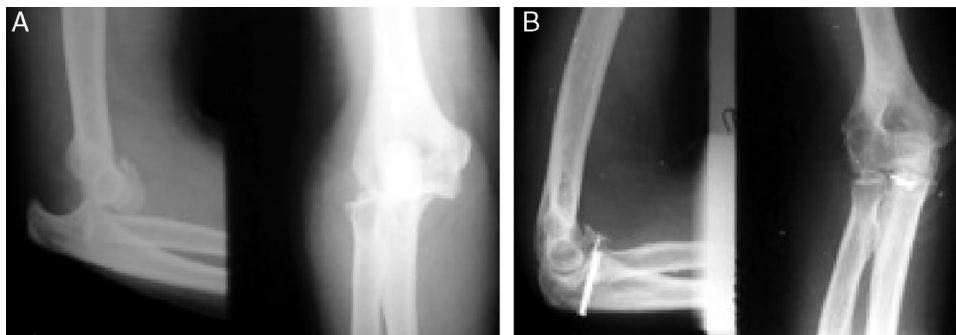

Figura 1 – Uma mulher de 56 anos que sofreu queda da própria altura. A, Radiografia em perfil e anteroposterior prévia à redução que demonstra luxação posterior do cotovelo e fratura da cabeça do rádio tipo 2 com um fragmento anterior cominuído. B, Radiografia em perfil e anteroposterior pós-tratamento cirúrgico que demonstra a redução concêntrica do cotovelo apesar da ressecção do fragmento anterior da cabeça do rádio.

1A com fragmento até 2 mm e 1B com fragmentos maiores do que 2 mm. As fraturas tipo 2 são anteromediais e as tipo 3, da base do processo coronoide. Em 19 pacientes foram identificadas fraturas do processo coronoide tipo 1A e nos demais sete, tipo 1B.

Em todos os pacientes foi identificada a lesão do complexo ligamentar lateral por avulsão em sua origem no côndilo lateral. A reinserção foi feita por meio de sutura transóssea ou de âncora metálica 4.0 (Hexagon Ind. e Com. de Aparelhos Ortopédicos Ltda., Campinas, SP) com fio Ethibond n° 2 (Johnson & Johnson do Brasil Ltda., São José dos Campos, SP). A reinserção do complexo ligamentar medial foi feita em apenas três pacientes por meio de âncoras metálicas 4.0 e fio Ethibond n° 2, que apresentaram instabilidade residual após o tratamento da fratura da cabeça do rádio e do LCL. Nesses três casos, o processo coronoide/cápsula anterior não foi fixado porque o cirurgião, durante a avaliação pré-operatória, os considerou lesões discretas que não contribuíam para a instabilidade do cotovelo.

Sete pacientes apresentavam outras fraturas no membro superior ipsilateral, duas do rádio distal, uma do estiloide ulnar, uma do côndilo lateral, uma lesão de Stenner no polegar, uma fratura de metacarpo e uma lesão do manguito rotador do ombro. À exceção da lesão do manguito rotador, todas as outras foram fixadas no mesmo ato cirúrgico, para acelerar a reabilitação do cotovelo no período pós-operatório.

Em todos os pacientes foi feita uma incisão posterior universal ao cotovelo com rebatimento subcutâneo lateral até a completa exposição lateral do cotovelo. O intervalo de Kocher foi explorado com o uso do intervalo já definido pela lesão ligamentar lateral para obter-se acesso à articulação do cotovelo. Uma vez exposta a articulação, o processo coronoide foi abordado inicialmente. Em 12 pacientes foi feita uma sutura transóssea, tipo *pull-out*, que incluiu a cápsula articular anterior e o fragmento do processo coronoide, e em um paciente a sutura foi feita por meio de âncora metálica 4.0 inserida na ulna proximal. Em oito pacientes, todos com fraturas tipo 1B do processo coronoide, foi feita a osteossíntese do fragmento ósseo fraturado do processo coronoide com o uso de parafuso canulado isolado em dois casos, parafuso canulado e fios de Kirschner (fios-k) em dois casos, parafuso canulado e sutura

transóssea da cápsula em um caso, fios-k e sutura transóssea em dois casos e fios-k isolados em um caso. Em cinco pacientes não se fez qualquer reparo ao processo coronoide, uma vez que, durante a avaliação pré-operatória, o cirurgião considerou lesões discretas que não contribuíam para a instabilidade do cotovelo.

A abordagem da cabeça do rádio foi feita a seguir. Em quatro pacientes que apresentavam um fragmento anterior, menor do que 20% da superfície articular, cominuído e sem possibilidade de reconstrução, optou-se pela ressecção simples dos fragmentos, uma vez que não tinha havido prejuízo na estabilização do cotovelo (fig. 1). Em seis fraturas foi feita a osteossíntese com parafusos de Herbert. Em quatro casos houve o acréscimo de fios de Kirschner aos parafusos de Herbert. Em dois pacientes foram usados parafusos e placas. Em oito pacientes foi feita a artroplastia não cimentada da cabeça do rádio com prótese monobloco (Meta Bio Industrial Ltda., Rio Claro, SP) com três variações de tamanho, referentes ao comprimento do colo (9 mm, 12 mm, 19 mm). Em um paciente foi feita a artroplastia com prótese moldada em metilmetacrilato, que foi removida após oito semanas. Em um paciente que apresentava desvio discreto a fratura não foi submetida à osteossíntese.

Por último, foi feita a reinserção do complexo ligamentar lateral do cotovelo em seu ponto isométrico, seja por meio de âncoras metálicas ou de sutura transóssea. A estabilidade do cotovelo era testada com a extensão passiva completa do cotovelo em neutro. Em seguida era feita a flexão passiva assistida do cotovelo, com o objetivo de uma estabilidade concêntrica em todo o arco de movimento (ADM). Em três pacientes foi observada uma subluxação posterior residual, foi feito o reparo do complexo ligamentar medial com âncora 4.0 e fios Ethibond n°2 e foi restabelecida a estabilidade articular em todo o ADM. O uso do fixador externo articulado não foi necessário em qualquer paciente.

Após a cirurgia, os cotovelos foram imobilizados por uma semana em 90° de flexão e em pronação com tala gessada. Depois da remoção da imobilização, os pacientes eram orientados a iniciar um programa domiciliar para ganho precoce de ADM, que consistia na flexão e na extensão ativa do cotovelo, essa última com o cotovelo pronado, além da pronação

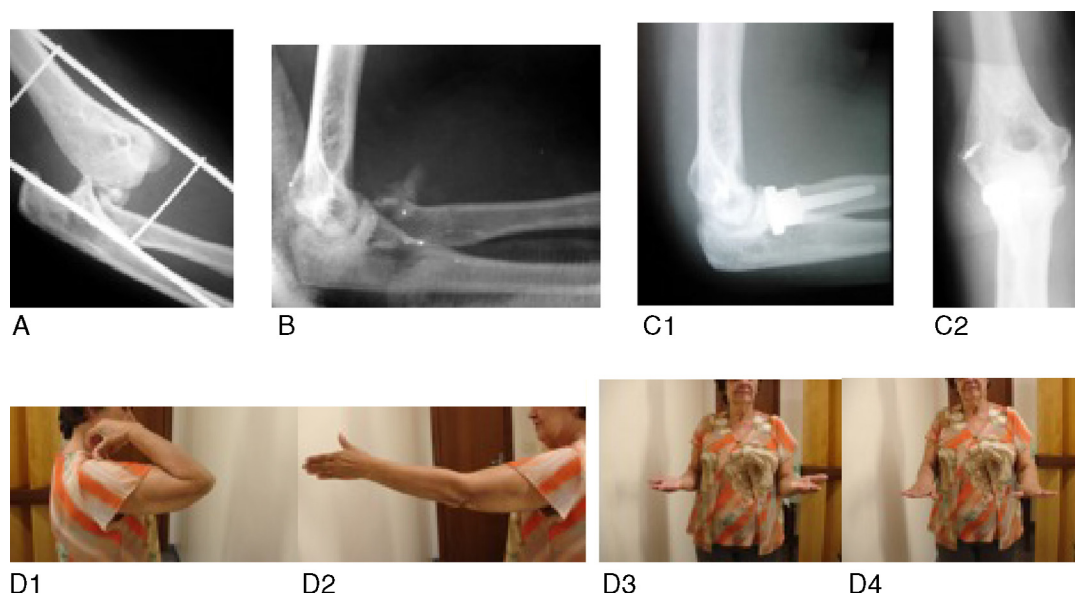


Figura 2 – Uma mulher de 54 anos que sofreu queda da própria altura. **A**, Radiografia em perfil prévia à redução que demonstra luxação posterior do cotovelo e fratura da cabeça do rádio. **B**, Radiografia em perfil pós-redução que demonstra fratura cominutiva da cabeça do rádio e fratura da coronoide. **C1** e **C2** - Radiografias em AP e perfil que demonstram redução concêntrica do cotovelo e da prótese da cabeça do rádio e da âncora metálica lateral. **D1**, **D2**, **D3**, e **D4** - Resultado clínico após seguimento final.

passiva do cotovelo em 90° de flexão. Esse programa era mantido por seis semanas, período no qual os pacientes eram orientados a não fazer a abdução do ombro acima de 60° ou a abdução com o ombro fletido em 90°, a fim de evitar estresse em varo sobre a reconstrução ligamentar, conforme preconizado por Duckworth et al.¹⁷ Após seis semanas, os pacientes eram encaminhados para a fisioterapia e iniciada a reabilitação do membro operado sob supervisão.

Os controles pós-operatórios foram feitos na 1ª, 2ª e 6ª semanas e no 3º, 6º e 12º meses. Foi avaliada a dor por meio da Escala Visual Analógica, a ADM por meio do goniômetro, a estabilidade, clinicamente (teste de Pivot Shift e Gaveta) e radiograficamente, por meio da constatação de redução concêntrica nas imagens em anteroposterior (AP) e perfil. Avaliaram-se também a consolidação das fraturas e a presença de ossificação heterotópica e alterações degenerativas.

A avaliação final dos pacientes foi feita por um especialista em cirurgia do ombro e cotovelo devidamente treinado e consistia na aplicação dos questionários Dash¹⁸ e Mepi,¹⁹ mensuração da ADM, avaliação da estabilidade articular, pesquisa de complicações e outras cirurgias no mesmo cotovelo, além da avaliação de radiografias em AP e perfil para pesquisa de calcificações perinsersionais ligamentares, ossificação heterotópica e alterações degenerativas do cotovelo, essas últimas classificadas de acordo com o critério de Broberg e Morrey:¹⁹ grau 0 (ausência, cotovelo normal); grau 1 (leve discreto estreitamento articular e mínima formação de osteófitos); grau 2 (moderado, moderado estreitamento articular e moderada formação de osteófitos); grau 3 (severo estreitamento e destruição articular).

As variáveis foram analisadas com o teste de Fischer e considerados valores significativos quando $p < 0,05$.

Resultados

A avaliação final foi feita em média de 23 meses (12-36). A contratura em flexão final média foi de 20° ($\pm 13,70^\circ$), variação de 0° a 40° (fig. 2). A flexão final média foi de 132° ($\pm 13,20^\circ$), variação de 90° a 150°. O arco final de ADM médio foi de 112° ($\pm 24,29^\circ$). A pronação média foi de 70° ($\pm 18,34^\circ$), variação de 0° a 80°. A supinação média foi de 63° ($\pm 19,92^\circ$), variação de 0° a 80°.

O Dash médio foi de 12 ($\pm 15,36$), variação de 0 a 44. O Mepi médio foi de 87 ($\pm 14,34$), variação de 50 a 100. A análise individual do Mepi demonstra 12 resultados excelentes, nove bons, quatro regulares e um ruim, ou seja, 80% dos pacientes apresentaram um resultado satisfatório. A avaliação radiográfica demonstrou a ausência de alterações degenerativas em 14 pacientes (54%), enquanto nove apresentavam alterações grau 1, um grau 2 e nenhum grau 3. Em dois pacientes não foi possível fazer estudo radiográfico atualizado.

Dos oito pacientes que usaram a prótese da cabeça do rádio, quatro (50%) apresentaram um arco de flexão-extensão (AFE) menor do que 100°. No grupo de 17 pacientes que tiveram as cabeças do rádio reconstruídas, apenas três (17%) tinham um AFE menor do que 100°. Mas tais valores não foram estatisticamente significativos ($p=0,159$). O Mepi no grupo da artroplastia foi inferior a 75 em três (37%) pacientes e também em três (17%) pacientes no grupo submetido à osteossíntese. No entanto, os valores não foram estatisticamente significativos ($p=0,208$). Nesta avaliação, o paciente que foi submetido à artroplastia da cabeça do rádio com prótese moldada em metilmetacrilato e posteriormente retirada foi excluído da análise comparativa, apesar de demonstrar um Mepi de 85° e um AFE de 150°.

Complicações

Nenhum paciente apresentou infecção, deiscência da ferida operatória ou lesões neurovasculares. Cinco tiveram complicações que necessitaram de tratamento cirúrgico. Um apresentou necrose avascular e pseudoartrose da cabeça do rádio e foi submetido à remoção do material de síntese juntamente com os fragmentos ósseos da cabeça do rádio, três meses após a cirurgia index. Quatro desenvolveram rigidez articular do cotovelo. Desses, dois apresentavam ossificação heterotópica anterior e três haviam sido submetidos à artroplastia da cabeça do rádio. Todos foram submetidos à liberação cirúrgica do cotovelo associada à retirada da prótese da cabeça do rádio e da ossificação heterotópica, nos casos em que elas estavam presentes. Em um paciente foram feitas duas liberações osteocapsulares do cotovelo. Um dos pacientes desenvolveu sinostose radioulnar proximal após a retirada da prótese e foi, posteriormente, submetido ao procedimento de Kaminemi-Morrey,²⁰ mas não houve ganho de pronosupinação, por causa da neoformação da sinostose. Ele recusou nova cirurgia.

Discussão

Historicamente, as publicações do tratamento da tríade terrível eram esparsas, apresentavam pequenas séries de casos e com distintas abordagens cirúrgicas ou conservadoras. Apresentavam, em comum, mau resultado no tratamento desse tipo de lesão.^{2,3,19}

Recentemente, diversos estudos e pesquisas propiciaram um melhor entendimento da biomecânica e da estabilidade do cotovelo e da interação entre elas²¹⁻²⁸ e contribuíram para a publicação de melhores resultados cirúrgicos dessa lesão. Pughet et al.^{4,5} descreveram uma abordagem sistematizada para o tratamento cirúrgico da tríade terrível do cotovelo, que incluía a osteossíntese ou a artroplastia da cabeça do rádio, o reparo do coronoide se possível e/ou da cápsula articular e o reparo do complexo ligamentar lateral do cotovelo, além de fazer o reparo do ligamento colateral medial e o uso do fixador externo do cotovelo em casos selecionados. Eles demonstraram resultados bons e excelentes na maioria dos pacientes e apresentaram ainda um índice de revisão de 15%-25%. Posteriormente, diversos trabalhos apresentaram resultados consistentes e reprodutíveis de acordo com a mesma abordagem sistematizada, com índices de bons e excelentes resultados de 77% a 84%.^{6,9,13}

Nosso estudo confirma os resultados desses trabalhos mais recentes e reforça a reprodutibilidade de resultados satisfatórios em pacientes submetidos à abordagem proposta por Pughet et al. Dos nossos pacientes, 80% apresentaram resultados bons e excelentes, com um Mepi médio de 87 pontos e um Dash médio de 12. Ainda assim, 38% apresentaram algum grau de alterações degenerativas, mesmo que a maioria tenha sido de alterações leves, o que apoia a persistência de um grau sutil de instabilidade articular, que acarretaria um mau funcionamento da articulação e conseqüente início precoce de alterações degenerativas em alguns desses cotovelos. Um período maior de seguimento seria necessário para avaliar a

progressão dessas alterações degenerativas e suas eventuais repercussões clínicas.

A hipótese nula foi corroborada. Apesar de diversos artigos reforçarem a importância de se tentar reconstituir anatomicamente ou o mais próximo possível a articulação radiocapitelar, não há estudos que comparem os resultados da artroplastia da cabeça do rádio com outras técnicas no tratamento da tríade terrível. Van Glabbeek et al.²⁹ descreveram a importância da restauração do comprimento do rádio após artroplastia da cabeça do rádio em cotovelos com lesão do LCM. Os autores recomendam que a substituição da cabeça do rádio deva ser feita com a mesma acurácia e reprodutibilidade na posição dos componentes como em qualquer outra artroplastia. Charalambous et al.³⁰ sugerem que a osteossíntese da cabeça do rádio em pacientes com lesão do LCM apresenta resultados superiores à artroplastia e à excisão da cabeça do rádio no que concerne à estabilidade em varo do cotovelo. A prótese de cabeça do rádio de que dispomos é modular, com apenas três variações no tamanho, todas relacionadas ao colo: 9 mm, 12 mm, 19 mm. Não há variações de tamanho da cabeça radial, da haste ou da bipolaridade. Sendo assim, essa prótese tem a função primária de funcionar como um espaçador e permitir a cicatrização adequada das partes moles no período pós-operatório. Imaginávamos que embora essa prótese não conseguisse restabelecer de forma mais precisa a articulação radiocapitelar e radioulnar proximal, os pacientes submetidos à artroplastia da cabeça do rádio teriam resultados semelhantes àqueles submetidos a outros tratamentos. Ao comparar esses grupos, não encontramos resultados estatisticamente significativos. Assim, acreditamos que uma vez escolhida, a ressecção da cabeça do rádio deve ser substituída por um espaçador rígido, seja uma prótese metálica ou uma cabeça do rádio moldada em metilmetacrilato, como foi feito em um de nossos pacientes, até a adequada cicatrização das partes moles. Evidentemente que essa é uma conclusão de um curto seguimento e com um grupo pequeno de pacientes, o que enfraquece a análise estatística. É necessário um seguimento mais longo para demonstrar se a reconstrução “não anatômica” da cabeça do rádio pode causar alguma conseqüência ao cotovelo.

Este estudo apresenta algumas limitações. Trata-se de um estudo retrospectivo, observacional e com curto seguimento médio (23 meses). Esse pequeno tempo de seguimento impossibilita a avaliação correta da incidência, progressão e repercussão clínica da osteoartrose degenerativa secundária, uma das complicações tardias mais temidas e de difícil tratamento. O pequeno número de pacientes em cada grupo avaliado também torna mais fraca a análise final de nossa hipótese.

Conclusão

O tratamento cirúrgico da tríade terrível do cotovelo fornece resultados satisfatórios e reprodutíveis na maioria dos pacientes, independentemente do método de tratamento da fratura da cabeça do rádio. Não houve diferenças entre os pacientes tratados com osteossíntese da cabeça do rádio daqueles tratados com artroplastia da cabeça do rádio ou ressecção de um fragmento.

Conflitos de interesse

Os autores declaram não haver conflitos de interesse.

REFERÊNCIAS

- Hotchkiss RN. Fractures and dislocations of the elbow. In: Rockwood CA, Green DP, Bucholz RW, Heckman JD, editors. *Rockwood and Green's fractures in adults*, 1, 4th ed. Philadelphia: Lippincott-Raven;; 1996. p. 929-1024.
- Josefsson PO, Gentz CF, Johnell O, Wendeberg B. Dislocations of the elbow and intraarticular fractures. *Clin Orthop Relat Res.* 1989;(246):126-30.
- Ring D, Jupiter JB, Zilberfarb J. Posterior dislocation of the elbow with fractures of the radial head and coronoid. *J Bone Joint Surg Am.* 2002;84A:547-51.
- Pugh DM, McKee MD. The "terrible triad" of the elbow. *Tech Hand Up Extrem Surg.* 2002;6(1):21-9.
- Pugh DM, Wild LM, Schemitsch EH, King GJ, McKee MD. Standard surgical protocol to treat elbow dislocations with radial head and coronoid fractures. *J Bone Joint Surg.* 2004;86A:1122-30.
- Forthman C, Henket M, Ring DC. Elbow dislocation with intra-articular fracture: the results of operative treatment without repair of the medial collateral ligament. *J Hand Surg [Am].* 2007;32(8):1200-9.
- Lindenhovius AL, Jupiter JB, Ring D. Comparison of acute versus subacute treatment of terrible triad injuries of the elbow. *J Hand Surg Am.* 2008;33(6):920-6.
- Zeiders GJ, Patel MK. Management of unstable elbows following complex fracture-dislocations – The "terrible triad" injury. *J Bone Joint Surg Am.* 2008;90Suppl4:75-84.
- Winter M, Chuinard C, Cikes A, Pelegri C, Bronsard N, de Peretti F. Surgical management of the elbow dislocation associated with non-reparable fractures of the radial head. *Chir Main.* 2009;28(3):158-67.
- Seijas R, Ares-Rodriguez O, Orellana A, Albareda D, Collado D, Llusa M. Terrible triad of the elbow. *J Orthop Surg (Hong Kong).* 2009;17(3):335-9.
- Guitton TG, Ring D. Nonsurgically treated terrible triad injuries of the elbow: report of four cases. *J Hand Surg Am.* 2010;35(3):464-7.
- Chemama B, Bonneville N, Peter O, Mansat P, Bonneville P. Terrible triad injury of the elbow: how to improve outcomes? *Orthop Traumatol Surg Res.* 2010;96(2):147-54.
- Rodriguez-Martin J, Pretell-Mazzini J, Andres-Esteban EM, Larrainzar-Garajo R. Outcomes after terrible triads of the elbow treated with the current surgical protocols. A review. *Int Orthop.* 2011;35(6):851-60.
- Jeong WK, Oh JK, Hwang JH, Hwang SM, Lee WS. Results of terrible triads in the elbow: the advantage of primary restoration of medial structure. *J Orthop Sci.* 2010;15(5):612-9.
- Johnston GW. A follow-up of one hundred cases of fracture of the head of the radius with a review of the literature. *Ulster Med J.* 1962;31:51-6.
- O'Driscoll SW, Jupiter JB, Cohen MS, Ring D, McKee MD. Difficult elbow fractures: pearls and pitfalls. *Instr Course Lec.* 2003;52:113-34.
- Duckworth AD, Kulijdian A, McKee MD, Ring D. Residual subluxation of the elbow after dislocation or fracture-dislocation: treatment with active elbow exercises and avoidance of varus stress. *J Shoulder Elbow Surg.* 2008;17(2):276-80.
- Hudak PL, Amadio PC, Bombardier C. Development of an upper extremity outcome measure: the Dash (disabilities of the arm, shoulder and hand) [corrected]. The Upper Extremity Collaborative Group (UECG). *Am J Ind Med.* 1996;29(6):602-8.
- Broberg MA, Morrey BF. Results of delayed excision of the radial head after fracture. *J Bone Joint Surg Am.* 1986;68(5):669-74.
- Kamineni S, Maritz NG, Morrey BF. Proximal radial resection for posttraumatic radioulnar synostosis: a new technique to improve forearm rotation. *J Bone Joint Surg Am.* 2002;84-A(5):745-51.
- Morrey BF, An KN. Articular and ligamentous contributions to the stability of the elbow joint. *Am J Sports Med.* 1983;11(5):315-9.
- O'Driscoll SW, Bell DF, Morrey BF. Posterolateral rotatory instability of the elbow. *J Bone Joint Surg Am.* 1991;73(3):440-6.
- Dunning CE, Zarzour ZD, Patterson SD, Johnson JA, King GJ. Ligamentous stabilizers against posterolateral rotatory instability of the elbow. *J Bone Joint Surg Am.* 2001;83-A(12):1823-8.
- McKee MD, Schemitsch EH, Sala MJ, O'Driscoll SW. The pathoanatomy of lateral ligamentous disruption in complex elbow instability. *J Shoulder Elbow Surg.* 2003;12(4):391-6.
- Schneeberger AG, Sadowski MM, Jacob HA. Coronoid process and radial head as posterolateral rotatory stabilizer of the elbow. *J Bone Joint Surg Am.* 2004;86-A(5):975-82.
- Okazaki M, Takayama S, Seki A, Ikegami H, Nakamura T. Posterolateral rotatory instability of the elbow with insufficient coronoid process of the ulna: a report of 3 patients. *J Hand Surg Am.* 2007;32(2):236-9.
- Hull JR, Owen JR, Fern SE, Wayne JS, Boardman III ND. Role of the coronoid process in varus osteoarticular stability of the elbow. *J Shoulder Elbow Surg.* 2005;14(4):441-6.
- Terada N, Yamada H, Seki T, Urabe MD, Takayama TS. The importance of reducing small fractures of the coronoid process in the treatment of unstable elbow dislocation. *J Shoulder Elbow Surg.* 2000;9(4):344-6.
- Van Glabbeek F, Van Rie RP, Bumfeld JA, Neale PG, O'Driscoll SW, Morrey BF, An KN. Detrimental effects of overstuffing or understuffing with a radial head replacement in the medial collateral-ligament deficient elbow. *J Bone Joint Surg Am.* 2004;86-A(12):2629-35.
- Charalambous CP, Stanley JK, Siddique I, Powell E, Ramamurthy C, Gagey O. Radial head fracture in the medial collateral ligament deficient elbow; biomechanical comparison of fixation, replacement, and excision in human cadavers. *Injury.* 2006;37(9):849-53.