



Relato de Caso

Neuroartropatia de Charcot: realinhamento do pé diabético por meio de osteossíntese com parafusos intramedulares – relato de caso[☆]



Alexandre Leme Godoy dos Santos*, Rômulo Ballarin Albino, Rafael Trevisan Ortiz, Marcos Hideyo Sakaki, Marcos de Andrade Corsato e Tulio Diniz Fernandes

Instituto de Ortopedia e Traumatologia, Hospital das Clínicas, Faculdade de Medicina, Universidade de São Paulo (USP), São Paulo, SP, Brasil

INFORMAÇÕES SOBRE O ARTIGO

Histórico do artigo:

Recebido em 13 de agosto de 2013

Aceito em 15 de outubro de 2013

On-line em 25 de junho de 2014

Palavras-chave:

Articulação de Charcot

Artrodese

Diabetes

Pé plantigrado

Keywords:

Charcot joint

Arthrodesis

Diabetes

Plantigrade foot

R E S U M O

O diabetes mellitus é uma doença grave que afeta uma grande parcela da população. A neuroartropatia de Charcot é uma das grandes complicações que podem levar a deformidades osteoarticulares, incapacidade funcional, úlceras e infecção no tornozelo e no pé. O realinhamento do pé por meio de artrodeses apresenta elevado índice de falha do implante por causa da descarga de peso em um pé insensível. O objetivo deste relato de caso é descrever o uso bem-sucedido de osteossíntese intramedular com parafusos de compressão para estabilização do pé com deformidade em paciente diabético com neuroartropatia.

© 2014 Sociedade Brasileira de Ortopedia e Traumatologia. Publicado por Elsevier Editora Ltda. Todos os direitos reservados.

Charcot neuroarthropathy: realignment of diabetic foot by means of osteosynthesis using intramedullary screws – case report

A B S T R A C T

Diabetes mellitus is a serious disease that affects a large portion of the population. Charcot neuroarthropathy is one of its major complications and can lead to osteoarticular deformities, functional incapacity, ulcers and ankle and foot infections. Realignment of the foot by means of arthrodesis presents a high rate of implant failure due to weight-bearing on an insensitive foot. The aim of this report was to describe successful use of intramedullary osteosynthesis with compression screws to stabilize the deformed foot, in a diabetic patient with neuroarthropathy.

© 2014 Sociedade Brasileira de Ortopedia e Traumatologia. Published by Elsevier Editora Ltda. All rights reserved.

[☆] Trabalho desenvolvido no Grupo de Cirurgia do Pé e Tornozelo, Instituto de Ortopedia e Traumatologia, Hospital das Clínicas, Faculdade de Medicina, Universidade de São Paulo (USP), São Paulo, SP, Brasil.

* Autor para correspondência.

E-mail: alexandrelemegodoy@gmail.com (A.L.G. Santos).

<http://dx.doi.org/10.1016/j.rbo.2013.10.013>

0102-3616/© 2014 Sociedade Brasileira de Ortopedia e Traumatologia. Publicado por Elsevier Editora Ltda. Todos os direitos reservados.

Introdução

Existem no mundo 285 milhões de diabéticos, o que representa 6,6% da população entre 20 e 79 anos; desses, até 2,5% desenvolvem, em algum estágio da doença, a neuroartropatia de Charcot.¹ Essa complicação envolve mais frequentemente o médiopé e resulta em deformidades osteoarticulares, significativa perda funcional, aumento do risco de úlceras e infecção local.²

O protocolo de tratamento ideal continua a ser tema de debate na literatura; recente pesquisa na American Orthopedic Foot and Ankle Society revela que o tratamento da deformidade resultante da neuroartropatia de Charcot é um dos dois problemas mais controversos na especialidade.³

A melhor opção de tratamento ainda é controversa na literatura e motivo de intenso debate nas publicações da especialidade.⁴⁻⁸

Na opção pelo tratamento cirúrgico, a grande discussão é em relação à melhor técnica para restabelecer a anatomia do pé plantigrado e diminuir a recidiva da deformidade, de úlceras e de infecção. Dessa forma, o tipo de implante para estabilização da artrose das colunas medial e lateral do pé é fator importante.

O fixador externo mostra desvantagens potenciais, com maiores taxas de infecção superficial e de não consolidação.⁹

As placas de compressão dinâmica ou com estabilidade angular apresentam três desvantagens: maior agressão aos tecidos moles e elevados índices de falha da osteossíntese e de não consolidação.¹⁰

O uso dos parafusos corticais, nesses casos, apresenta como complicação frequente a fratura peri-implante, principalmente por causa da baixa densidade mineral óssea e do ângulo muito agudo de entrada no osso na região do médiopé.⁷⁻¹⁰

Os parafusos intramedulares para estabilização da coluna medial e lateral apresentam-se como opção promissora para aumentar as taxas de sucesso desse procedimento cirúrgico.^{2,7,10}

Relato do caso

Paciente de 35 anos, com diabete pós-gestacional havia 20 anos, em uso de insulina, procurou o nosso serviço, há dois

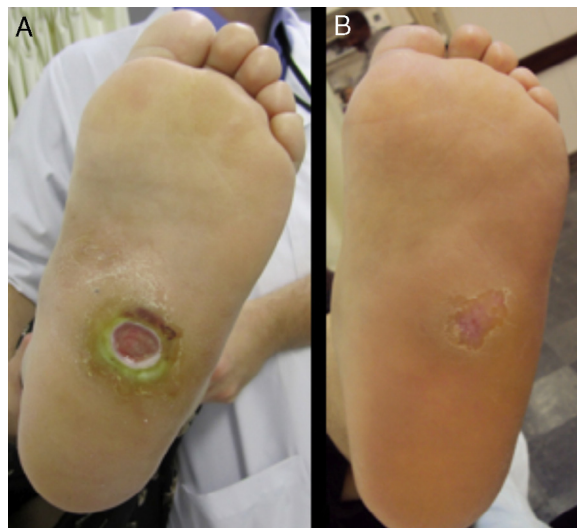


Figura 1 – (A) Aspecto plantar do pé no primeiro atendimento, (B) aspecto plantar do pé após desbridamentos seriados e uso de gesso de contato total.

anos, com história de dor e deformidade no pé esquerdo e úlcera plantar no médiopé, com quatro meses de evolução.

No exame inicial, apresentava dor, edema, hiperemia e aumento de temperatura de 4°C em comparação com o lado contralateral na região do médiopé, associados a úlcera superficial de 2 cm de diâmetro na face plantar do médiopé (fig. 1A e B). A investigação da sensibilidade plantar com teste do monofilamento constatou neuropatia periférica associada e o exame vascular constatou pulsos normais. O teste *probe-to-bone* era negativo.

A avaliação radiográfica inicial revelava perda da anatomia óssea habitual do médiopé, com fragmentação óssea na topografia da articulação tarsometatársica, alteração dos ângulos do tálus-primeiro metatarso nas incidências anteroposterior e perfil e saliência óssea plantar no médiopé (fig. 2A e B).

Com base nesses achados, levantou-se a hipótese de síndrome do pé diabético associada a neuroartropatia de Charcot, estágio II do Sistema de Classificação de Eichenholtz (tabela 1) e úlcera cutânea tipo II pelo Sistema de Classificação Pedis (*perfusion*–*perfusão*; *extent*–*extensão*; *depth*–*profundidade*; *infection*–*infecção*; e *sensation*–*sensibilidade*) (tabela 2).

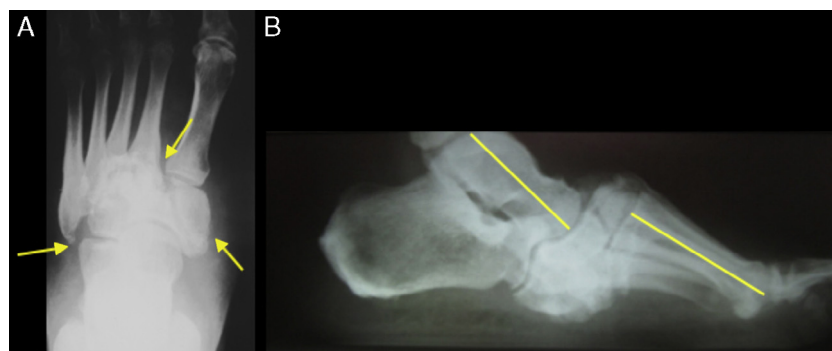


Figura 2 – Investigação radiográfica inicial. (A) incidência anteroposterior do pé esquerdo que mostra fragmentação óssea na região tarsometatársica. (B) incidência lateral que mostra perda do arco longitudinal medial do pé com alteração do alinhamento do tálus com o primeiro metatarso.

Tabela 1 – Classificação Eichenholtz.^{5,6}

	Estágio		Características clínicas
0	Apresentação inicial	Pré-fragmentação	Fase inflamatória aguda: pé edemaciado, eritematoso, quente e hiperêmico
I	Charcot agudo	Fragmentação ou desenvolvimento	Fratura periarticular, subluxação desenvolvimento articular, risco de instabilidade e deformidade
II	Charcot subagudo	Coalescência	Reabsorção dos debris ósseos, homeostase das partes moles
III	Charcot crônico	Consolidação ou reparativa	Estabilização óssea ou fibrosa da reparativa deformidade

O tratamento inicial foi feito com desbridamento seriado dos tecidos desvitalizados da borda da lesão cutânea a cada sete dias e proteção da carga por meio do uso do gesso de contato total até o fechamento da lesão cutânea por seis semanas (fig. 1B).

Durante a segunda fase do tratamento foi planejado o realinhamento do pé, com restituição das relações ósseas, por meio de artrodese tripla estendida, e osteossíntese, com uso de parafusos canulados intramedulares.

A cirurgia foi feita com a paciente em decúbito dorsal horizontal. O método anestésico usado foi a raquianestesia associada a sedação.

Foi usado garrote pneumático a 300 mmHg no membro inferior esquerdo, após esvaziamento venoso com uso de esmarche.

Foram usadas vias de acesso lateral suprafibulares estendidas e de acesso medial. Pela via lateral foram feitas a dissecação do subcutâneo e a desinserção da musculatura dos músculos extensores curtos para o acesso e a decorticação e o realinhamento das superfícies articulares subtalar, calcaneocuboídea e tarsometatarsica laterais. Pela via medial foram abordadas as articulações talonavicular, navicular-cunha medial e cunha-medial-I metatarsal. Após a obtenção do realinhamento e da estabilização provisória com uso de fios de

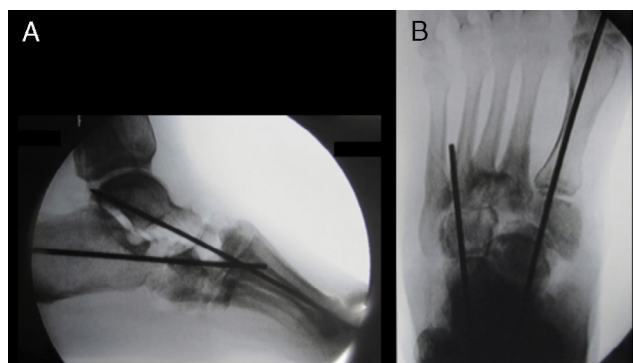


Figura 3 – Radioscopia de controle intraoperatória para checagem da estabilização provisória. (A) incidência lateral, com restabelecimento do alinhamento do tálus com o primeiro metatarso e ausência da saliência óssea plantar. (B) incidência anteroposterior, com alinhamento adequado do tálus com o primeiro metatarso e do cuboide com o quarto metatarso.

Kirschner, a posição foi checada por meio de controle radioscópico (fig. 3A e B).

A osteossíntese definitiva da articulação subtalar foi feita com um parafuso Accutrak® Plus, da articulação calcaneocuboídea-IV metatarsal com um parafuso Accutrak® 6/7 e da articulação talonavicular-cunha medial-I metatarsal com um parafuso Accutrak® 6/7.

Após a fixação, fizemos a tenotomia percutânea dos tendões extensores curtos do segundo ao quinto dedos.

A paciente permaneceu sem carga até 30 dias de pós-operatório. Após essa data, iniciou carga parcial progressiva, com uso de órtese suropodálica e fisioterapia para treino de marcha.

Após 90 dias iniciou carga total, com uso da órtese, e permaneceu com a órtese até completar 120 dias de pós-operatório.

Com 12 meses de pós-operatório apresenta-se sem queixas, deambula sem auxílio de muletas, com arco longitudinal medial bem definido e alinhamento do retropé e do antepé preservados (fig. 4A, B e C).

As radiografias de controle com 12 meses de pós-operatório mostram ângulo tálus-I metatarsal de 6° e deslocamento dorsal de 3 mm (fig. 5A, B e C).

Discussão

Os resultados clínicos e radiográficos foram satisfatórios após acompanhamento de 12 meses.

Tabela 2 – Classificação Pedis

Grau	Características da lesão
I-Sem infecção	Ferida sem secreção purulenta, sem sinais inflamatórios
II-Infecção leve	Lesão que envolve apenas a pele ou o subcutâneo com a presença de > 2 sinais: calor local, eritema > 0,4 a 2 cm ao redor da úlcera, dor local, edema local, drenagem de pus
III-Infecção moderada	Eritema > 2 cm, com um dos sinais citados ou que envolve estruturas mais profundas de infecção do que a pele e o subcutâneo (fascíte, abscesso profundo, osteomielite, artrite)
IV-Infecção grave	Qualquer infecção do pé na presença de SIRS (duas das seguintes condições: T > 38 °C ou < 36 °C, FC > 90 bpm, FR > 20/min, PaCO ₂ < 32 mmHg, leucócitos > 12.000 ou < 4.000/mm ³ , 10% formas imaturas)

Fonte: Directrices panamericanas para el tratamiento de infecciones en úlceras neuropáticas de las extremidades inferiores. Rev Panam Infectol. 2011;13(1 Supl 1):S4.

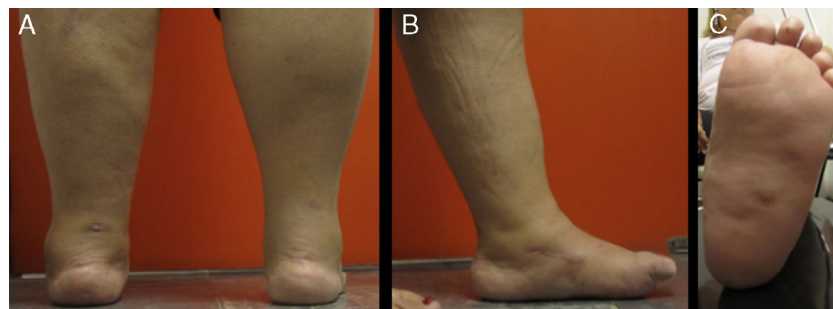


Figura 4 – Fotos clínicas do paciente que mostram o alinhamento do pé com 12 meses de pós-operatório. (A) imagem posterior do pé com o realinhamento obtido do retropé. (B) imagem medial do pé que mostra a obtenção do realinhamento entre o retropé e o mediopé. (C) imagem da região plantar do pé que mostra a obtenção de um pé plantígrado.

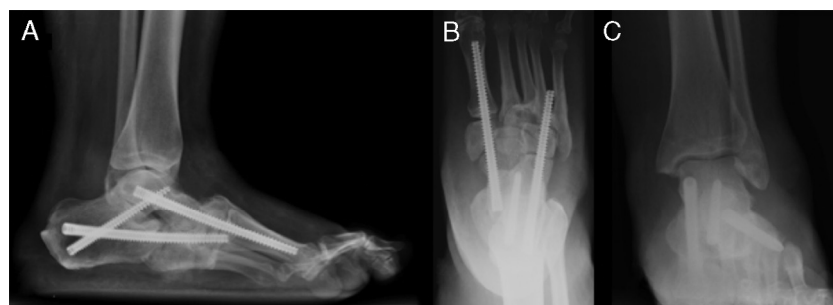

Figura 5 – Controle radiográfico com 12 meses de pós-operatório. (A) incidência lateral do pé com evidência da correção do alinhamento do eixo do tálus com o primeiro metatarso. (B) incidência anteroposterior do pé que mostra manutenção do alinhamento dos parafusos e o alinhamento do eixo do tálus com o primeiro metatarso. (C) incidência anteroposterior do tornozelo que evidencia a manutenção da articulação tibiotalar.

A reconstrução cirúrgica do colapso do mediopé pretende restabelecer um pé plantígrado e sem saliências ósseas plantares para melhor distribuição da pressão plantar e prevenção de recidiva de úlceras, de infecção e de amputação.

A restauração do alinhamento das colunas medial e lateral do pé com parafusos intramedulares para o tratamento da neuroartropatia de Charcot no mediopé foi descrita em publicações de série de casos.^{2,3,7-9}

Essa opção de osteossíntese tem vantagens biomecânicas, pois tem como objetivos aumentar as taxas de consolidação, diminuir os índices de deiscência/infecção e evitar a falha do material de implante.

Pacientes com neuropatia diabética têm dificuldade de equilíbrio e controle da descarga de peso nos membros inferiores; assim, um implante intramedular mostra vantagens biomecânicas em relação aos extramedulares.¹

Alguns autores defendem o uso de parafusos maciços nessa técnica cirúrgica; contudo, o implante parafuso usado neste relato de caso é canulado.

Ainda não existem estudos comparativos *in vivo* com os diferentes implantes disponíveis.

Concluimos que o uso de parafuso canulado sem cabeça é um procedimento viável para a fixação intramedular no realinhamento do pé para o tratamento da neuroartropatia de Charcot.

Desenhos de trabalhos com maior grau de evidência são necessários para definição de protocolos de tratamento com nível de recomendação adequados.

Conflitos de interesse

Os autores declaram não haver conflitos de interesse.

REFERÊNCIAS

1. International Diabetes Federation. World Diabetes Congress Dubai, 4 December to 8 December 2011. Disponível em: <http://www.idf.org> (Acessado em 12/03/2012).
2. Wiewiorski M, Valderrabano V. Intramedullary fixation of the medial column of the foot with a solid bolt in Charcot midfoot arthropathy: a case report. *J Foot Ankle Surg.* 2012;51(3):379-81.
3. Assal M, Stern R. Realignment and extended fusion with use of a medial column screw for midfoot deformities secondary to diabetic neuropathy. *J Bone Joint Surg Am.* 2009;91(4):812-20.
4. Frigg A, Pagenstert G, Schäfer D, Valderrabano V, Hintermann B. Recurrence and prevention of diabetic foot ulcers after total contact casting. *Foot Ankle Int.* 2007;28(1):64-9.
5. Simon SR, Tejwani SG, Wilson DL, Santner TJ, Denniston NL. Arthrodesis as an early alternative to nonoperative management of charcot arthropathy of the diabetic foot. *J Bone Joint Surg Am.* 2000;82(7):939-50.
6. Lamm BM, Gottlieb HD, Paley D. A two-stage percutaneous approach to Charcot diabetic foot reconstruction. *J Foot Ankle Surg.* 2010;49(6):517-22.

7. Grant WP, Garcia-Lavin S, Sabo R. Beaming the columns for Charcot diabetic foot reconstruction: a retrospective analysis. *J Foot Ankle Surg.* 2011;50(2):182-9.
8. Assal M, Ray A, Stern R. Realignment and extended fusion with use of a medial column screw for midfoot deformities secondary to diabetic neuropathy. Surgical technique *J Bone Joint Surg Am.* 2010;92(Suppl 1 Pt 1): 20-31.
9. Sammarco VJ, Sammarco GJ, Walker EW Jr, Guiao RP. Midtarsal arthrodesis in the treatment of Charcot midfoot arthropathy. Surgical technique. *J Bone Joint Surg Am.* 2010;92 (Suppl 1 Pt 1):1-19.
10. Kitaoka HB, Alexander IJ, Adelaar RS, Nunley JA, Myerson MS, Sanders M. Clinical rating systems for the ankle-hindfoot, midfoot, hallux, and lesser toes. *Foot Ankle Int.* 1994;15(7):349-53.