



Artigo original

Avaliação dos resultados do tratamento cirúrgico das fraturas da extremidade lateral da clavícula pela técnica do amarrilho duplo[☆]



Alberto Naoki Miyazaki, Luciana Andrade da Silva*, Guilhermel do Val Sella, Sergio Luiz Checchia, Sílvia Helena Cavadinha Cândido dos Santos e Vítor Schneider Chadud

Faculdade de Ciências Médicas da Santa Casa de São Paulo (FCMSCSP), São Paulo, SP, Brasil

INFORMAÇÕES SOBRE O ARTIGO

Histórico do artigo:

Recebido em 17 de abril de 2014

Aceito em 24 de abril de 2014

On-line em 12 de setembro de 2014

Palavras-chave:

Fraturas ósseas

Clavícula

Articulação acromioclavicular

R E S U M O

Objetivo: avaliar a incidência de consolidação do tratamento cirúrgico nas fraturas da extremidade lateral da clavícula pela técnica do duplo amarrilho subcoracóide com o uso de fio inabsorvível número 5.

Métodos: entre maio de 1993 e junho de 2013, o Grupo de Ombro e Cotovelo do nosso serviço tratou cirurgicamente 116 pacientes (116 ombros) com fratura da extremidade lateral da clavícula. Desses, conseguimos reavaliar 65. A técnica cirúrgica usada foi o amarrilho duplo subcoracóide com dois fios inabsorvíveis. Em dois pacientes classificados como tipo III tivemos de associar um parafuso interfragmentário para fixação da porção intra-articular da AC.

Resultados: tivemos 90% de consolidação da fratura; 14 casos (21%) evoluíram com complicações maiores: quatro pseudoartroses, cinco capsulites adesivas, dois retardos de consolidação e três perdas de redução; e dois casos (3%) evoluíram com complicação menor: granuloma de pele.

Conclusão: a técnica do amarrilho duplo para as fraturas da extremidade lateral da clavícula promove a estabilização necessária para que haja consolidação sem necessidade de síntese metálica; evita reoperações para retirada do material de síntese; além de ser um procedimento de baixo custo, com boa reprodutibilidade e preservação da articulação acromioclavicular.

© 2014 Sociedade Brasileira de Ortopedia e Traumatologia. Publicado por Elsevier Editora Ltda. Todos os direitos reservados.

[☆] Trabalho desenvolvido no Grupo de Ombro e Cotovelo, Departamento de Ortopedia e Traumatologia, Faculdade de Ciências Médicas da Santa Casa de São Paulo (FCMSCSP), Pavilhão Fernandinho Simonsen, São Paulo, SP, Brasil.

* Autor para correspondência.

E-mail: lucalu01@me.com (L.A.d. Silva).

<http://dx.doi.org/10.1016/j.rbo.2014.04.008>

0102-3616/© 2014 Sociedade Brasileira de Ortopedia e Traumatologia. Publicado por Elsevier Editora Ltda. Todos os direitos reservados.

Evaluation of the results from surgical treatment of fractures of the lateral extremity of the clavicle, using the double ligature technique

A B S T R A C T

Keywords:

Bone fractures

Clavicle

Acromioclavicular joint

Objective: to evaluate the incidence of consolidation in surgical treatment of fractures of the lateral extremity of the clavicle using the double subcoracoid ligature technique, with nonabsorbable No. 5 thread.

Methods: between May 1993 and June 2013, the Shoulder and Elbow Group of our service surgically treated 116 patients (116 shoulders) with fractures of the lateral extremity of the clavicle. Among these, we were able to reassess 65 cases. The surgical technique used consisted of double subcoracoid ligature with two nonabsorbable threads. In two patients classified as type III, we had to combine this technique with use of an interfragmentary screw for fixation of the intra-articular portion of the acromioclavicular joint.

Results: we achieved fracture consolidation in 90%. Fourteen cases (21%) evolved with major complications: four cases of pseudarthrosis, five of adhesive capsulitis, two of delayed consolidation and three of loss of reduction. Two cases (3%) evolved with minor complications of skin granuloma.

Conclusion: the double ligature technique for fractures of the lateral extremity of the clavicle promotes the stabilization needed for consolidation to take place, without the need for synthesis using metal components. It avoids reoperation for the synthesis material to be removed. Moreover, it is a low-cost procedure with good reproducibility and preservation of the acromioclavicular joint.

© 2014 Sociedade Brasileira de Ortopedia e Traumatologia. Published by Elsevier Editora Ltda. All rights reserved.

Introdução

Allman dividiu a fratura da clavícula em três grupos, com base na anatomia e nos mecanismos de lesão.¹ As fraturas localizadas no terço médio (grupo I) são as mais frequentes, responsáveis por cerca de 80% dos casos, e ocorrem sobretudo em jovens; as fraturas localizadas na extremidade lateral da clavícula (grupo II) correspondem a aproximadamente 15%-25%; e, em menor proporção, cerca de 5% ocorrem no terço proximal (grupo III).²⁻⁴ As fraturas da extremidade lateral da clavícula (ELC) são classificadas com base na integridade ou não dos ligamentos coracoclaviculares e no comprometimento da articulação acromioclavicular (AC). Essa classificação foi descrita inicialmente por Neer e, posteriormente, complementada por Craig.^{5,6}

Segundo Edwards et al.⁷ e Anderson,⁸ as fraturas da ELC, quando desviadas, têm indicação de tratamento cirúrgico por causa do alto risco de não consolidação, que pode atingir cerca de 30% dos pacientes. Essa morbidade é atribuída em parte à força de cisalhamento entre os fragmentos, o que contribui para a não consolidação da fratura.⁹

Não há uma padronização do método de tratamento cirúrgico para as fraturas da ELC.¹⁰ Diversas técnicas são descritas na literatura, seja por meio de um parafuso,¹¹ fixação com fios metálicos,^{12,13} com placa em gancho (*hook-plate*),¹⁴ com placa bloqueada para ELC¹⁵ ou com cerclagem.^{10,16} Segundo Neer,¹⁶ a técnica de cerclagem com duplo amarrilho entre a clavícula e o processo coracoide promove indiretamente a redução e a estabilização da fratura, com pouca lesão periosteal. Uma vez que a consolidação ocorra, os ligamentos AC (principalmente

o AC superior) são suficientes para manter o mecanismo suspensor do ombro.^{11,16,17}

Este trabalho tem o objetivo de avaliar a incidência de consolidação do tratamento cirúrgico pela técnica do duplo amarrilho subcoracóideo com uso de fio inabsorvível número 5 nas fraturas da extremidade lateral da clavícula.

Casuística e métodos

Entre maio de 1993 e junho de 2013, 116 pacientes (116 ombros) com fratura da ELC foram tratados cirurgicamente pelo Grupo de Ombro e Cotovelo do nosso serviço. Desses, foram submetidos à técnica de amarrilho duplo 93, dos quais conseguimos reavaliar 65 por meio dos prontuários e das imagens radiográficas (*tabela 1*).

Foram usados como critério de inclusão todos os pacientes com fratura da ELC submetidos ao tratamento cirúrgico pela técnica de amarrilho duplo, com seguimento no período pós-operatório mínimo de seis meses.

Foram excluídos os pacientes com fratura do terço médio ou proximal da clavícula, fratura em osso patológico, lesões ou fraturas prévias do ombro ou no membro superior ipsilateral, lesão neurovascular associada e pacientes que tinham seguimento inferior ao estabelecido.

Os pacientes foram seguidos ambulatoriamente por tempo médio de 11,64 meses (seis a 180). A média de tempo entre a data do trauma e a cirurgia foi de 7,6 dias, com variação de um a 21 (*tabela 1*).

A idade dos pacientes variou de 14 a 83 anos (média de 37,7). Foram 50 do sexo masculino (77%) e 15 do feminino (23%). O membro dominante foi acometido em 37 casos (57%) (*tabela 1*).

Tabela 1 – Dados gerais dos pacientes com fratura da ELC submetidos à técnica do amarrilho duplo

Sexo	Idade	Dom	Clas	ΔT	MT	Cons	TS	Cirurgia
M = 50 (77%)	14 a 83 M = 37,7	D = 37 (57%) ND = 28 (43%)	II = 42 (65%) III = 06 (9%) IV = 01 (1,5%) V = 16 (24,5%)	01 a 19 M = 7,6	A = 48 (74%) B = 17 (26%)	C = 59 (90,7%) NC = 06 (9,3%)	3 a 18060 cerclagem = 63 (97%) M = 11,6	PI = 02 (3%)
F = 15 (23%)								

M, masculino; F, feminino; Idade, em anos; M, média; Dom, Dominância; D, dominante; ND, não dominante; Clas, classificação; ΔT , intervalo de tempo entre o trauma e a cirurgia em dias; MT, mecanismo de trauma: A, alta energia; B, baixa energia; Cons, consolidação; C, consolidado; NC, não consolidado; TS, tempo de seguimento em meses; PI, associação com parafuso interfragmentário.

Em relação ao mecanismo de trauma, 74% (48 casos) foram por trauma de alta energia e 26% (17 casos) por de baixa energia (tabela 1).

De acordo com a classificação de Craig, os pacientes foram agrupados: 42 casos do tipo II (65%), seis do tipo III (9%), um do tipo IV (1%) e 16 do tipo V (25%) (tabela 1).

O procedimento cirúrgico foi feito com o paciente em posição de cadeira de praia. Usamos a via de sabre localizada medialmente ao traço de fratura. Abrimos a fásia deltotrapezoidal, com a exposição do foco da fratura e do processo coracoide, sem visualização da articulação AC. Fizemos um orifício central na clavícula 2 cm medial à fratura. Passamos dois fios inabsorvíveis número 5 por baixo do processo coracoide e pelo orifício feito na clavícula; fizemos a redução da fratura por meio de uma manobra com abaixamento da porção proximal da clavícula e a suspensão da ELC com compressão do cotovelo ipsilateral e depois amarramos separadamente os fios junto à clavícula (fig. 1); os nós foram levados em direção ao processo coracoide para evitar proeminência na pele. Em dois pacientes classificados como tipo III tivemos de associar um parafuso interfragmentário para fixação da porção intra-articular da AC (fig. 2).

No período pós-operatório os pacientes foram imobilizados até a consolidação da fratura (aproximadamente seis a oito semanas). Foram permitidos nesse intervalo somente movimentos de rotação lateral do ombro e flexoextensão do cotovelo com o braço junto ao tronco. Após constatada a consolidação radiográfica, permitiu-se aos pacientes fazer movimentos em todos os planos, com retorno gradativo às atividades habituais. Todos os pacientes foram avaliados radiograficamente no pós-operatório.

Foi feita uma análise descritiva por meio de construção de tabelas de frequência e gráficos dos dados. Como a amostra resultou em grupos, para cada variável de interesse de tamanhos, muito reduzidos, foram usados apenas testes de hipótese não paramétricos, com nível de significância de 5%. Foram, portanto, rejeitadas as hipóteses cujos testes apresentaram nível descritivo (valor-p) inferior a 0,05.

Para testar a independência entre pares de variáveis aleatórias foi usado o teste de Fisher, baseado na distribuição hipergeométrica. Para testar se há diferença entre a média de dois grupos foi feito o teste de Mann-Whitney e para testar a igualdade entre mais de três médias foi usada a análise de variância de Kruskal-Wallis. A análise foi feita com o auxílio do programa estatístico Minitab® versão 16.

Este trabalho foi aprovado pelo Comitê de Ética e Pesquisa sob o número 14312013.0.0000.5479.

Resultados

Verificamos que a consolidação da ELC ocorreu em 59 dos 65 casos (90%).

Por causa do pequeno número de pacientes em que não ocorreu a consolidação da fratura, distribuídos entre os diversos subgrupos da classificação, não foi possível fazer teste de independência entre as variáveis consolidação e classificação. Porém, ao observar as proporções de ocorrência, verificamos que de todas as fraturas que não consolidaram, 67% (11), eram

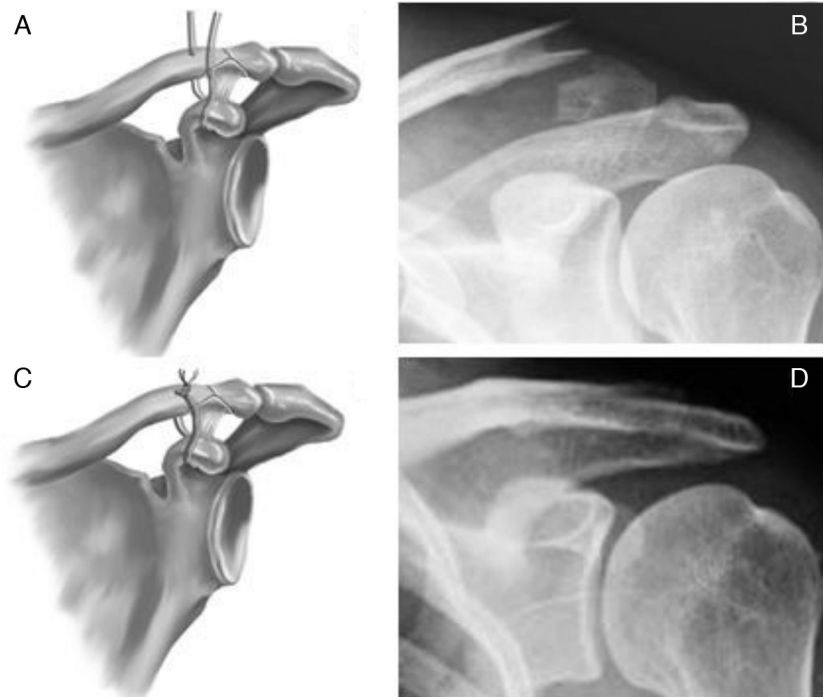


Figura 1 – A, ilustração que demonstra a fratura da ELC; B, imagem radiográfica do ombro esquerdo. Incidência de zanca que evidencia fratura da ELC. C, ilustração da técnica cirúrgica do amarrilho duplo; D, imagem radiográfica do ombro esquerdo. Incidência de zanca que evidencia consolidação da fratura após amarrilho.

do tipo II e 33% (quatro) do tipo V. Das que consolidaram, 64% (31) eram do tipo II e 24% (12) do tipo V (tabela 1).

O número total de complicações foi de 16 (24%). Dividimos as complicações em maiores e menores. Foi considerada maior aquela que influenciou no resultado funcional. Tivemos 14 casos (21%) de complicações maiores – quatro pseudoartroses, cinco capsulites adesivas, dois retardos de consolidação e três perdas de redução – e dois casos (3%) de complicação menor – granulomas de pele (tabela 2).

Na análise estatística não conseguimos detectar relação entre mecanismo de trauma e consolidação ($p=0,648$) e entre sexo e consolidação ($p=1,000$). Também não houve diferença estatisticamente significativa entre as médias dos intervalos de tempo entre o trauma e a cirurgia, tanto para os grupos com e sem consolidação (média com consolidação igual a 7,8 dias e sem consolidação igual a 5,3 dias, $p=0,351$) como para os grupos com ou sem complicações (média com

Tabela 2 – Descrição das complicações

Capsulite adesiva	5 (31,2%)
Granuloma	2 (12,5%)
Retardo de consolidação	2 (12,5%)
Perda de redução	3 (18,8%)
Pseudoartrose	4 (25%)
Total	16

complicação igual a 6,2 dias e sem complicação igual a 8,1 dias; $p=0,313$).

Houve diferença estatisticamente significativa entre as médias das idades tanto para os grupos com e sem consolidação (média com consolidação igual a 36,3 anos e sem consolidação igual a 51,3 anos; $p=0,048$) como para os grupos com ou sem complicações (média com complicação igual a 45,7 anos e sem complicação igual a 35,1 anos; $p=0,011$).

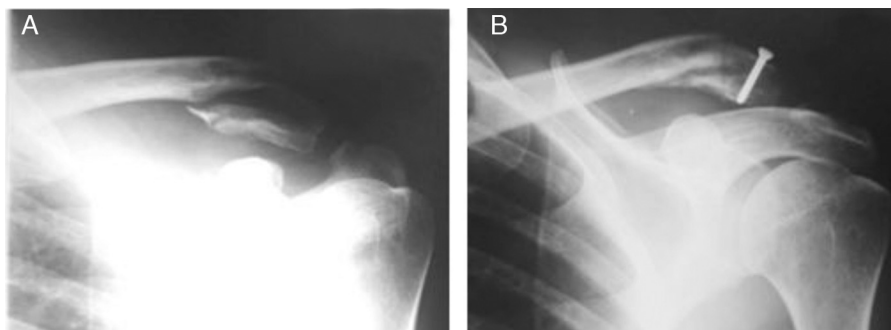


Figura 2 – Imagens radiográficas do ombro esquerdo. Incidência de zanca. A, fratura da ELC tipo III; B, imagem que evidencia o uso do parafuso interfragmentário (associado à técnica do duplo amarrilho) para a fixação intra-articular da fratura.

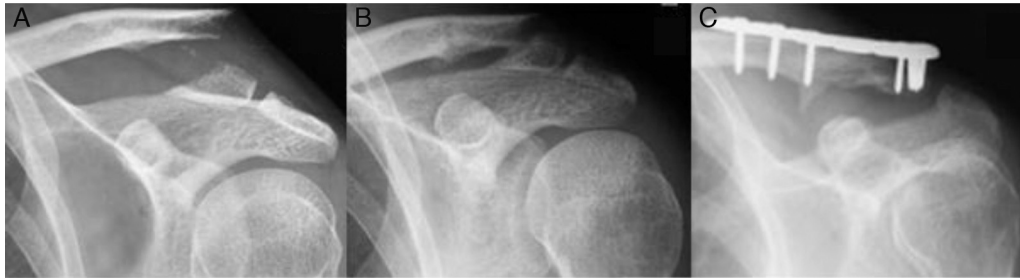

Figura 3 – Imagens radiográficas do ombro esquerdo. A, fratura da ELC; B, não consolidação após tratamento cirúrgico inicial com amarrilho duplo; C, consolidação da fratura após novo procedimento com o uso de placa bloqueada.

As idades foram superiores quando não houve consolidação e quando houve complicação.

Discussão

A reconstrução do mecanismo suspensor do ombro pode ser feita de maneira direta, por osteossíntese entre os fragmentos ósseos,^{5,14,15,18-20} ou indireta, por síntese entre a clavícula e o processo coracoide, seja por meio de um parafuso¹¹ ou de uma cerclagem.^{10,16} Há também diferentes técnicas em relação à via de acesso, que pode ser feita por via aberta ou artroscópica.^{21,22} Essas técnicas aproximam os fragmentos ósseos e permitem a consolidação da fratura. Uma vez que essa ocorra, os ligamentos AC (principalmente o AC superior) são suficientes para manter o mecanismo suspensor do ombro.^{11,16,17}

As diversas técnicas cirúrgicas para o tratamento das fraturas da ELC não estão isentas de complicações pós-cirúrgicas. Leppilahi e Jalovaara descreveram que a técnica que usa a fixação com fios metálicos está associada à migração do fio e à infecção do trajeto do pino.¹² Shin et al.¹³ relataram erosão clavicular provocada pelo material de sutura durante a reconstrução dos ligamentos coracoclaviculares em 11% dos casos. Tais complicações não foram observadas na nossa casuística.

Klein et al.¹⁴ descreveram que com a técnica da placa em gancho, muito embora tenham notado resultados positivos quanto à consolidação óssea (94,7%) e à reabilitação dos pacientes, tiveram complicações (15,8%), tais como infecções, fraturas ao redor do implante e falha do material de síntese; além de ser necessário um segundo tempo cirúrgico para a retirada dos implantes, para que haja uma redução no impacto subacromial e do risco de fratura do acrômio.

Andersen et al.¹⁵ avaliaram retrospectivamente 16 pacientes submetidos à fixação com placa bloqueada para ELC e obtiveram 94% de consolidação. Relataram como complicações um caso de pseudoartrose infectada e um de fratura perimplante.

Em relação aos outros métodos de fixação descritos anteriormente, não vemos motivos para usá-los, uma vez que a técnica do amarrilho duplo é mais simples, mais barata, com menos complicações e não necessita de um segundo procedimento para retirada do material de síntese.

Yang et al.¹⁰ fizeram estudo retrospectivo com a aplicação de técnica semelhante à usada neste trabalho, porém com fita de material inabsorvível, sem fazer o reparo ligamentar

ou usar implantes, e mostraram 100% de consolidação (29 pacientes). No entanto, foram observados alguns casos de complicações relacionadas à capsulite adesiva (um caso) e desconforto na pele provocada pela protrusão do nó da sutura (um caso). Tivemos complicações semelhantes às de Yang et al.¹⁰ cinco pacientes apresentaram-se com capsulite adesiva, foram submetidos ao tratamento conservador por meio de bloqueios seriados do nervo supraescapular²³ e evoluíram com consolidação da fratura; dois pacientes evoluíram com granuloma superficial e foram tratados satisfatoriamente com limpeza, desbridamento e retirada do fio de sutura da pele.

Os dois pacientes que evoluíram com retardo de consolidação não necessitaram de outro procedimento cirúrgico, evoluíram para a consolidação da fratura com até 10 meses e atingiram uma amplitude de movimento normal em relação ao lado contralateral.

Nos três casos em que houve perda de redução, um consolidou satisfatoriamente, apesar da consolidação viciosa dos fragmentos; os outros dois tiveram de ser reabordados, com 15 dias e com um mês da primeira cirurgia, por meio de um novo amarrilho associado à fixação com fios de Kirschner; evoluíram com consolidação da fratura e boa amplitude de movimento.

Na nossa casuística tivemos 10% de não consolidação da fratura (quatro pacientes). Em um dos pacientes a pseudoartrose estava clinicamente assintomática e optou-se pela observação com bom resultado funcional. Foram reabordados cirurgicamente três pacientes. Em um dos casos foi usada placa bloqueada para ELC associada a enxerto ósseo; no outro, foi usada apenas placa bloqueada para ELC (fig. 3); e no terceiro caso foram associados fio de Kirschner e enxerto ósseo. Esses pacientes reabordados obtiveram consolidação da fratura e bom resultado funcional. Dos 19 pacientes avaliados por Shin et al.,¹³ apenas um (5%) evoluiu com pseudoartrose sintomática e foi submetido posteriormente a ressecção do fragmento distal da fratura.

Observamos que os pacientes mais jovens tiveram menos complicações e a fratura se consolidou mais do que nos pacientes mais velhos. Possivelmente esse resultado se deve à qualidade óssea e a uma melhor formação de calo ósseo.

Conclusão

Obtivemos 90% de consolidação com o uso da técnica do duplo amarrilho nas fraturas da ELC.

A idade foi a única variável estatisticamente significativa no resultado da consolidação das fraturas da ELC que foram submetidas à técnica do amarrilho duplo (com média maior nos casos não consolidados [51,3 anos]).

Conflitos de interesse

Os autores declaram não haver conflitos de interesse.

REFERÊNCIAS

- Allman FL Jr. Fractures and ligamentous injuries of the clavicle and its articulation. *J Bone Joint Surg Am*. 1967;49(4):774-84.
- Nordquist A, Peterson C. The incidence of fractures of the clavicle. *Clin Orthop Relat Res*. 1994;(300):127-32.
- Robinson CM. Fractures of the clavicle in the adult. Epidemiology and classification. *J Bone Joint Surg Br*. 1998;80(3):476-84.
- Postacchini F, Gumina S, De Santis P, Albo F. Epidemiology of clavicle fractures. *J Shoulder Elbow Surg*. 2002;11(5):452-6.
- Neer CS. Fractures of the distal clavicle. *Clin Orthop Relat Res*. 1968;(58):43-50.
- Craig EV. Fractures of the clavicle. In: Rockwood AC, Matsen FA, editors. *The shoulder*. Philadelphia: Saunders; 1990. p. 367-412.
- Edwards DJ, Kavanagh TG, Flannery MC. Fractures of the distal clavicle: a case for fixation. *Injury*. 1992;23(1):44-6.
- Anderson K. Evaluation and treatment of distal clavicle fractures. *Clin Sports Med*. 2003;22(2):319-26.
- Hessmann M, Kirchner R, Baumgaertel F, Gehling H, Gotzen L. Treatment of unstable distal clavicular fractures with and without lesions of the acromioclavicular joint. *Injury*. 1996;27(1):47-52.
- Yang SW, Lin LC, Chang SJ, Kuo SM, Hwang LC. Treatment of acute unstable distal clavicle fractures with single coracoclavicular suture fixation. *Orthopedics*. 2011;34(6):172-7.
- Ballmer FT, Gerber C. Coracoclavicular screw fixation for unstable fractures of the clavicle: a report of five cases. *J Bone Joint Surg Br*. 1991;73(2):291-4.
- Leppilahti J, Jalovaara P. Migration of Kirschner wires following fixation of the clavicle: a report of 2 cases. *Acta Orthop Scand*. 1999;70(5):517-9.
- Shin SJ, Roh KJ, Kim JO, Sohn HS. Treatment of unstable distal clavicle fractures using two suture anchors and suture tension bands. *Injury*. 2009;40(12):1308-12.
- Klein SM, Badman BL, Keating CJ, Devinney DS, Frankle MA, Mighell MA. Results of surgical treatment for unstable distal clavicular fractures. *J Shoulder Elbow Surg*. 2010;19(7):1049-55.
- Andersen JR, Willis MP, Nelson R, Mighell MA. Precontoured superior locked plating of distal clavicle fractures: a new strategy. *Clin Orthop Relat Res*. 2011;469(12):3344-50.
- Neer CS. Fractures. In: Neer CS, editor. *Shoulder reconstruction*. Philadelphia: Saunders; 1990. p. 403-12.
- Checchia SL, Doneux PS. Complicações após a ressecção da extremidade distal da clavícula. *Rev Bras Ortop*. 1995;30(8):593-8.
- Neviasser RJ. Injuries to the clavicle and acromioclavicular joint. *Orthop Clin North Am*. 1987;18(3):433-8.
- Kalamaras M, Cutbush K, Robinson M. A method for internal fixation of unstable distal clavicle fractures: early observations using a new technique. *J Shoulder Elbow Surg*. 2008;17(1):60-2.
- Lee YS, Lau MJ, Tseng YC, Chen WC, Kao HY, Wei JD. Comparison of the efficacy of hook plate versus tension band wire in the treatment of unstable fractures of the distal clavicle. *Int Orthop*. 2009;33(5):1401-5.
- Checchia SL, Doneux PS, Miyazaki AN, Fregoneze M, Silva LA. Treatment of distal clavicle fractures using arthroscopic technique. *J Shoulder Elbow Surg*. 2008;17(3):395-8.
- Takase K, Kono R, Yamamoto K. Arthroscopic stabilization for Neer type 2 fracture of the distal clavicle fracture. *Arch Orthop Trauma Surg*. 2012;132(3):399-403.
- Checchia SL, Doneux P, Martinez E, Garcia CM, Leal HP. Tratamento da capsulite adesiva do ombro pelo bloqueio do nervo suprascapular, associado ao uso de corticoide. *Rev Bras Ortop*. 1994;29(9):627-34.