



## Artigo Original

# Referência anatômica para retirada de enxerto de flexores na reconstrução artroscópica do ligamento cruzado anterior<sup>☆</sup>



Clécio de Lima Lopes\*, Gabriel Arantes, Rodrigo Victor Lapenda de Oliveira, Dilamar Moreira Pinto, Marcelo Carvalho Krause Gonçalves e Romeu Carvalho Krause Gonçalves

Instituto de Traumatologia e Ortopedia Romeu Krause, Recife, PE, Brasil

### INFORMAÇÕES SOBRE O ARTIGO

Histórico do artigo:

Recebido em 5 de fevereiro de 2014

Aceito em 13 de março de 2014

On-line em 12 de setembro de 2014

Palavras-chave:

Ligamento cruzado anterior

Tendões/anatomia e histologia

Tendões/transplante

### R E S U M O

**Objetivos:** Avaliar a prevalência da trama vascular adjacente à inserção da pata de ganso, para que possa ser usada como referência anatômica para facilitar a retirada de enxerto dos flexores na reconstrução artroscópica do ligamento cruzado anterior (LCA).

**Métodos:** Foram selecionados de forma aleatória 30 pacientes com rotura do LCA, os quais foram submetidos à reconstrução do LCA tendo como enxerto os tendões do semitendíneo (ST) e grácil (G). Durante a retirada dos tendões do ST e G, foi observada a presença ou ausência da referência anatômica.

**Resultados:** Todos os pacientes apresentaram trama vascular em menor ou maior diâmetro. **Conclusão:** O uso da trama vascular durante retirada dos tendões do ST e G parece ser uma boa referência anatômica para facilitar a retirada do enxerto.

© 2014 Sociedade Brasileira de Ortopedia e Traumatologia. Publicado por Elsevier Editora Ltda. Todos os direitos reservados.

### Anatomical reference point for harvesting a flexor graft during arthroscopic reconstruction of the anterior cruciate ligament

### A B S T R A C T

**Objectives:** To evaluate the prevalence of a vascular network adjacent to the insertion of the pes anserinus, so that it could be used as an anatomical reference point to facilitate harvesting flexor grafts for arthroscopic reconstruction of the anterior cruciate ligament (ACL).

**Methods:** Thirty patients with ACL tears who were going to undergo ACL reconstruction using the tendons of the semitendinosus and gracilis muscles as grafts were selected randomly.

Keywords:

Anterior cruciate ligament

Tendons/anatomy and histology

Tendons/transplantation

<sup>☆</sup> Trabalho desenvolvido no Serviço de Ortopedia e Traumatologia, Instituto de Traumatologia e Ortopedia Romeu Krause, Hospital Esperança, Rede D'Or, Recife, PE, Brasil.

\* Autor para correspondência.

E-mail: [cleciolimopes@yahoo.com.br](mailto:cleciolimopes@yahoo.com.br) (C.L. Lopes).

<http://dx.doi.org/10.1016/j.rbo.2014.03.009>

0102-3616/© 2014 Sociedade Brasileira de Ortopedia e Traumatologia. Publicado por Elsevier Editora Ltda. Todos os direitos reservados.

During the harvesting of these tendons, the presence or absence of this anatomical reference point was noted.

**Results:** All the patients presented a vascular network of greater or lesser diameter.

**Conclusion:** The vascular network seems to be a good reference point during harvesting of the tendons of the semitendinosus and gracilis muscles, for facilitating graft harvesting.

© 2014 Sociedade Brasileira de Ortopedia e Traumatologia. Published by Elsevier Editora Ltda. All rights reserved.

## Introdução

A cirurgia de reconstrução por via artroscópica do ligamento cruzado anterior (LCA) se tornou uma das mais comuns feitas na área da ortopedia atualmente.

Um dos passos da cirurgia é a escolha do enxerto. Os tendões flexores semitendíneo e grácil (ST e G) se tornaram uma opção de enxerto bastante comum usada na reconstrução de LCA. Quando comparado a enxerto de tendão patelar, o uso de ST e G permite uma retirada com incisão pequena e provoca menos dor no sítio doador e menor disfunção no mecanismo extensor, com resultados clínicos semelhantes em longo prazo.<sup>1</sup>

O uso de enxerto autólogo de ST e G em relação ao heterólogo apresenta como benefícios: menor risco de falhas, ausência de risco de transmissão de doenças e uma rápida incorporação do enxerto. Por outro lado, a retirada desse tipo de enxerto tem algumas potenciais complicações, como: dificuldade de identificar apropriadamente os tendões, lesão nervosa, deiscência de ferida, amputação do enxerto e comprimento inadequado, cicatriz anterior no joelho cosmeticamente desagradável.<sup>2</sup>

O objetivo deste trabalho foi avaliar a prevalência da trama vascular adjacente à inserção da pata anserina (PA), para que possa ser usada como referência anatômica e facilitar a retirada de enxerto dos flexores na reconstrução artroscópica do LCA.

## Materiais e métodos

Foram selecionados, de forma não probabilística e consecutiva, 30 pacientes portadores de lesão do LCA. Foram adotados como critérios de inclusão no estudo: pacientes com lesão de LCA, sem lesões associadas (exceto meniscais eventuais); não houve restrição quanto à idade, com uma média de 30,7 anos (de 16 a 52); não houve restrição de sexo, eram 23 (76,67%) homens e sete (23,33%) mulheres, ou lado afetado: foram contabilizadas 21 (70%) lesões em joelho direito e nove (30%) no esquerdo. Foram excluídos do estudo os pacientes que apresentaram lesões associadas ou deformidades anatômicas ou cirurgias prévias no joelho afetado.

Todos os pacientes foram operados pelo grupo de cirurgia do joelho do Instituto de Traumatologia e Ortopedia Romeu Krause de janeiro a dezembro de 2013.

O projeto foi aprovado pela Comissão de Ética em Pesquisa, de acordo com a Resolução 196/96 do Conselho Nacional de

Saúde (Diretrizes e Normas Regulamentadoras de Pesquisa Envolvendo Seres Humanos). O estudo foi informado para cada paciente e solicitado a ele um termo de consentimento livre e esclarecido (TCLE), que era assinado pelo próprio paciente ou parente próximo, caso o paciente fosse considerado incapaz de fazê-lo.

## Considerações anatômicas

A pata anserina corresponde à inserção comum, no aspecto anteromedial da tíbia, dos tendões dos músculos semitendíneo, grácil e sartório.<sup>3</sup>

Os tendões usados como enxerto são o semitendíneo e o grácil. Embora sejam estruturas separadas proximalmente, eles convergem em direção à sua inserção anterior na tíbia. A inserção do grácil é superior à do semitendíneo. A pata anserina se insere a cerca de 19 mm (média de 10-25 mm) distal e 22,5 mm (média de 13-30 mm) medial ao ápice da tuberosidade anterior da tíbia.<sup>4</sup>

A inserção da pata anserina é circundada por um arco vascular, cujo suprimento sanguíneo é proveniente de três principais artérias do joelho: 1) genicular medial inferior (ramos superficial e profundo); 2) genicular lateral inferior; e 3) tibial anterior recorrente<sup>5</sup> (fig. 1).

## Técnica cirúrgica

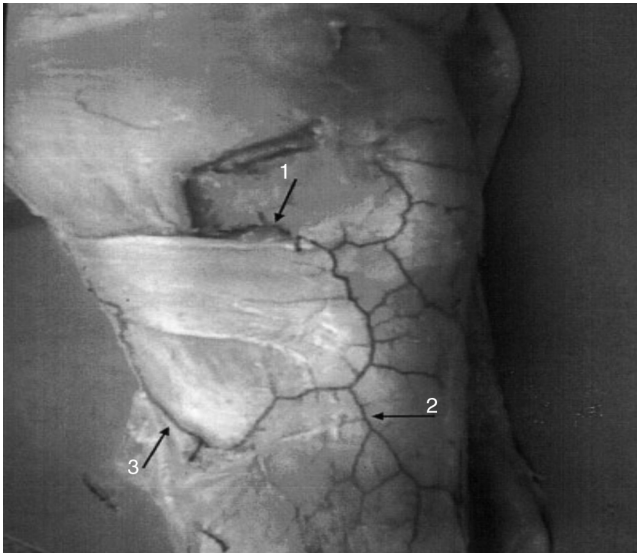
Todos os pacientes operados de reconstrução de LCA com enxerto ST e G por via artroscópica foram submetidos a esvaziamento do membro por elevação e isquemia com faixa de Esmarch e garrote pneumático a 300 mmHg, independentemente do diâmetro da coxa ou da pressão arterial média.

Em todos os casos, a rede vascular da inserção da pata de ganso foi identificada e usada como referência para retirada do enxerto, conforme técnica descrita abaixo.

Para retirada do enxerto do ST e G, foi feito um acesso anteromedial na tíbia de mais ou menos 2 cm, iniciado a 2 cm distal e 2 cm medial ao ápice da tuberosidade anterior da tíbia.

Após seccionar pele e tecido subcutâneo, identificou-se o arco vascular adjacente à inserção da PA (fig. 2).

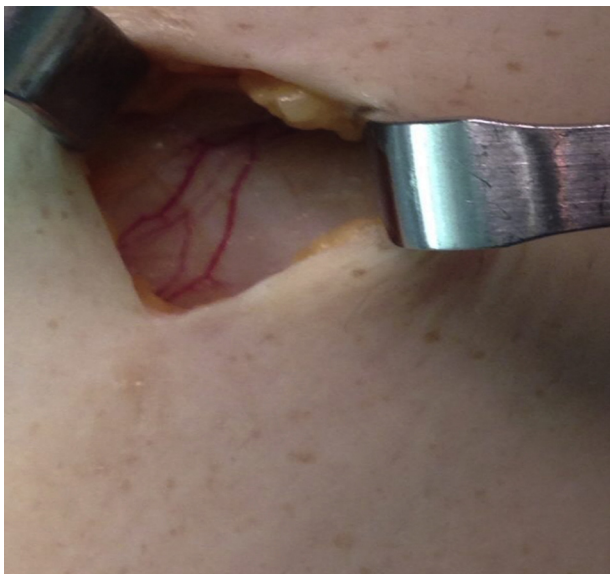
Em seguida à identificação do arco vascular, procedeu-se a uma incisão com lâmina de bisturi n° 15 no trajeto do arco vascular (fig. 3). Percebeu-se, então, o destacamento da PA do periósteo (fig. 4). Logo a seguir, fizeram-se a identificação e a distinção dos tendões ST e G (fig. 5).



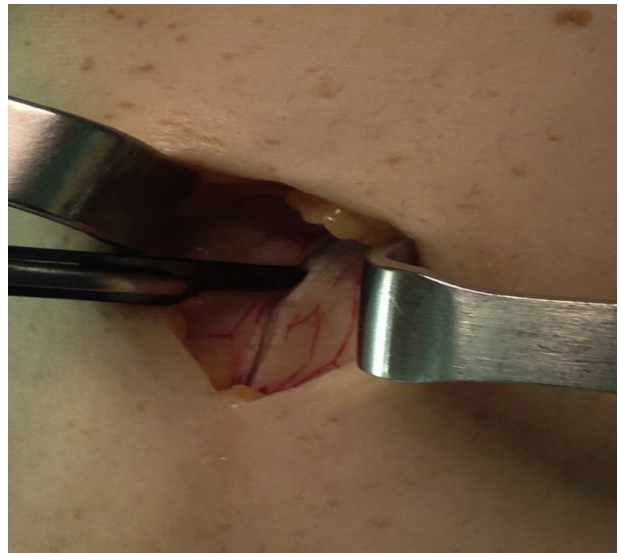
**Figura 1** – Peça anatômica de joelho de cadáver fresco cuja artéria femoral foi cateterizada e recebeu administração de solução gelatinosa de tinta da Índia que mostra o arco vascular que circunda a inserção da pata anserina. Setas denotam as tributárias do arco vascular: 1, artéria genicular medial inferior (ramos superficial e profundo); 2, artéria genicular lateral inferior; 3, artéria tibial anterior recorrente.<sup>5</sup>

## Resultados

Dos 30 pacientes que se submeteram ao procedimento de reconstrução artroscópica do LCA com uso dos tendões dos músculos flexores (ST e G), todos apresentaram o arco vascular em menor ou maior diâmetro.



**Figura 2** – Presença do arco vascular adjacente à inserção da pata anserina.

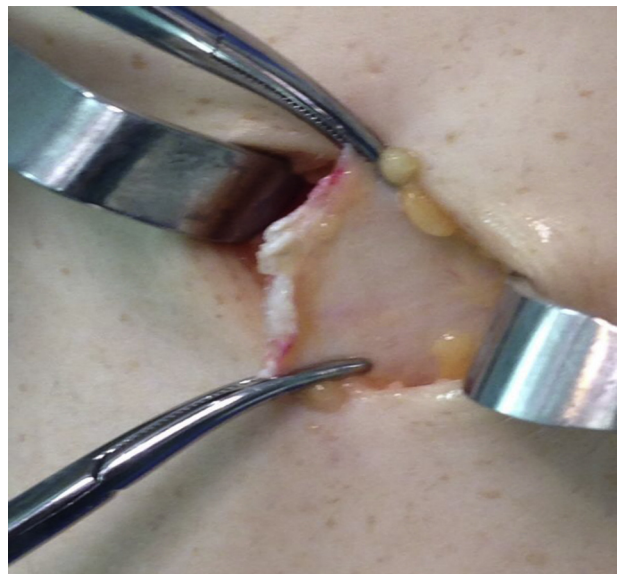

**Figura 3** – Incisão na pata anserina, que segue o trajeto do arco vascular.

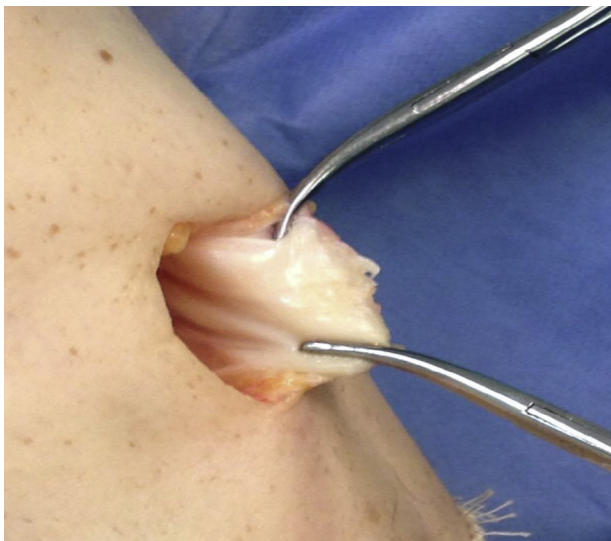## Discussão

Os procedimentos de reconstrução ligamentar são bastante difundidos na ortopedia, principalmente no joelho. Para a reconstrução do LCA, os cirurgiões têm uma gama de possibilidades para escolha do enxerto, desde aloenxerto, para aqueles com acesso a banco de tecidos, passando por tendão quadríceps, tendão patelar e, nos últimos anos, os tendões do semitendíneo e grácil.

Em paralelo ao aumento do uso dos tendões do ST e G, surgiram várias complicações em sua retirada. Dentre essas, destacam-se: lesão do ligamento colateral tibial, retirada equivocada do músculo sartório, aumento do tempo cirúrgico por



**Figura 4** – Pata anserina totalmente destacada da sua inserção.



**Figura 5 – Identificação dos tendões semitendíneo e grácil.**

causa de dificuldades para isolamento e extração dos tendões ST e G,<sup>6</sup> lesão do ramo infrapatelar do nervo safeno<sup>7</sup> e até problemas de cicatrização na incisão para retirada dos enxertos.<sup>8</sup>

Essas complicações podem ser explicadas em parte pela inexistência de relatos na literatura, principalmente no que diz respeito às técnicas de retirada de enxerto, de uma referência anatômica que norteie e facilite a retirada dos enxertos.

Neste estudo foi analisada a prevalência de uma trama vascular, em forma de arco, adjacente à inserção da pata anserina. Verificou-se uma associação de 100% desse arco vascular e a área de incisão para retirada dos enxertos, o que favoreceu uma extração mais fácil e sem complicações, de acordo com a técnica descrita.

## Conclusão

Haja vista a prevalência e facilidade de identificação da rede vascular da pata anserina, seu uso como referência anatômica

para extração dos enxertos de semitendíneo e grácil é útil e reprodutível.

## Conflitos de interesse

Os autores declaram não haver conflitos de interesse.

## REFERÊNCIAS

1. Charalambous CP, Kwaees TA. Anatomical considerations in hamstring tendon harvesting for anterior cruciate ligament reconstruction. *Muscles Ligaments Tendons J.* 2013;2(4):253-7.
2. Wilson TJ, Lubowitz JH. Minimally invasive posterior hamstring harvest. *Arthrosc Tech.* 2013;2(3):e299-301.
3. Mochizuki T, Akita K, Munetan T, Sato T. Pesanserinus: layered supportive structure on the medial side of the knee. *Clin Anat.* 2004;17(1):50-4.
4. Pagnani MJ, Warner JJ, O'Brien SJ, Warren RF. Anatomic considerations in harvesting the semitendinosus and gracilis tendons and a technique of harvest. *Am J Sports Med.* 1993;21(4):565-71.
5. Zaffagnini S, Golanò P, Farinas O, Depasquale V, Strocchi R, Cortecchia S, et al. Vascularity and neuroreceptors of the pesanserinus: anatomic study. *Clin Anat.* 2003;16(1):19-24.
6. Oliveira VM, Aihara T, Cury RP, Avakian R, Duarte Júnior A, Camargo OP, Severino NR. Estudo anatômico da inserção dos músculos grácil e semitendíneo. *Acta Ortop Bras.* 2006;14(1):7-10.
7. Luo H, Yu JK, Ao YF, Yu CL, Peng LB, Lin CY, et al. Relationship between different skin incisions and the injury of the infrapatellar branch of the saphenous nerve during anterior cruciate ligament reconstruction. *Chin Med J (Engl).* 2007;120(13):1127-30.
8. Tunçai I, Karalezli N. Skin dimpling as a complication of hamstring harvesting following anterior cruciate ligament reconstruction. *J Knee Surg.* 2008;21(3):250-2.