



## Artigo original

# Resultados preliminares da osteossíntese com haste de Ender, por meio da técnica percutânea nas fraturas diafisárias do úmero nos adultos<sup>☆</sup>



Glaydson Gomes Godinho<sup>a,b,c,\*</sup>, Flávio de Oliveira França<sup>a,c</sup>, José Márcio Alves Freitas<sup>a,b</sup>, Flávio Márcio Lago Santos<sup>c</sup>, Guilherme de Almeida Sellos Correa<sup>a,b,c</sup> e Lucas Russo Maia<sup>a,b,c</sup>

<sup>a</sup> Hospital Ortopédico (HO), Belo Horizonte, MG, Brasil

<sup>b</sup> Hospital Belo Horizonte (HBH), Belo Horizonte, MG, Brasil

<sup>c</sup> Hospital Lifecenter (HLC), Belo Horizonte, MG, Brasil

### INFORMAÇÕES SOBRE O ARTIGO

Histórico do artigo:

Recebido em 6 de março de 2014

Aceito em 15 de agosto de 2014

On-line em 8 de janeiro de 2015

Palavras-chave:

Fraturas do úmero

Fixação intramedular de fraturas

Fixação interna de fraturas

### R E S U M O

**Objetivo:** Demonstrar os resultados clínicos e funcionais do tratamento da fratura diafisária de úmero com uso das hastes de Ender.

**Métodos:** Foram avaliados 18 pacientes submetidos à osteossíntese da fratura diafisária de úmero com uso da haste de Ender. Além das avaliações clínicas e radiográficas, os pacientes com no mínimo um ano de seguimento foram avaliados pelos escores funcionais de Constant, American Shoulder and Elbow Surgeons (Ases), Mayo Clinic, Simple Shoulder Value (SSV) e quanto ao grau de satisfação com o resultado final. A técnica de fixação usada foi por via anterógrada e percutânea.

**Resultados:** Todos os pacientes obtiveram consolidação da fratura, com média de 2,9 meses (variação de dois a quatro). A média do Score de Constant foi de 85,7 (variação de 54-100) e a do ASES de 95,9 (variação de 76-100) e todos obtiveram pontuação máxima pelo escore Mayo Clinic.

**Conclusão:** A fixação das fraturas diafisárias do úmero com o uso da haste de Ender pela técnica percutânea demonstrou ser um método com resultados preliminares promissores.

© 2014 Sociedade Brasileira de Ortopedia e Traumatologia. Publicado por Elsevier Editora Ltda. Todos os direitos reservados.

### Preliminary results from osteosynthesis using Ender nails by means of a percutaneous technique, in humeral diaphysis fractures in adults

#### A B S T R A C T

**Objective:** To demonstrate the clinical and functional results from treatment of humeral diaphysis fractures using Ender nails.

**Keywords:**

Humeral fractures

<sup>☆</sup> Trabalho feito nos Hospitais Belo Horizonte, Lifecenter e Belvedere, Belo Horizonte, MG, Brasil.

\* Autor para correspondência.

E-mail: [ggodinho@terra.com.br](mailto:ggodinho@terra.com.br) (G.G. Godinho).

<http://dx.doi.org/10.1016/j.rbo.2014.08.003>

0102-3616/© 2014 Sociedade Brasileira de Ortopedia e Traumatologia. Publicado por Elsevier Editora Ltda. Todos os direitos reservados.

Intramedullary fixation  
of fractures  
Internal fixation of fractures

**Methods:** Eighteen patients who underwent osteosynthesis of humeral diaphysis fractures using Ender nails were evaluated. In addition to the clinical and radiographic evaluations, patients with a minimum of one year of follow-up were assessed by means of the Constant, American Shoulder and Elbow Surgeons (Ases), Mayo Clinic and Simple Shoulder Value (SSV) functional scores, and in relation to the degree of satisfaction with the final result. The fixation technique used was by means of an anterograde percutaneous route.

**Results:** All the patients achieved fracture consolidation, after a mean of 2.9 months (ranging from two to four months). The mean Constant score was 85.7 (ranging from 54 to 100) and the mean ASSES score was 95.9 (ranging from 76 to 100). All the patients achieved the maximum score on the Mayo Clinic scale.

**Conclusion:** Fixation of humeral diaphysis fractures using Ender nails by means of a percutaneous technique was shown to be a method with promising preliminary results.

© 2014 Sociedade Brasileira de Ortopedia e Traumatologia. Published by Elsevier Editora Ltda. All rights reserved.

## Introdução

A haste de Ender, fina, flexível e pré-moldada, foi descrita inicialmente por Ender para tratamento das fraturas intertrocantéricas do quadril.<sup>1</sup> O primeiro estudo que avaliou os resultados do uso da haste de Ender para o tratamento das fraturas diafisárias fechadas do úmero foi publicado em 1987. Neste estudo foi feita a osteossíntese com haste de Ender após redução incruenta das fraturas com desvios angulares maiores do que 20 graus.<sup>2</sup>

A maioria das fraturas diafisárias de úmero pode ser tratada de forma conservadora com bons resultados clínicos e funcionais.<sup>3-5</sup> O tratamento cirúrgico fica reservado para as fraturas expostas, segmentares, pacientes politraumatizados, ombro ou cotovelo flutuantes e falha no tratamento conservador.<sup>6-8</sup>

Atualmente, os dois tipos de implante com maior evidência no tratamento cirúrgico das fraturas diafisárias do úmero são a placa de compressão dinâmica e a haste intramedular rígida.

A redução anatômica dos fragmentos, pretendida por meio do uso da placa, tende a reduzir os riscos de má consolidação, porém necessita de uma exposição maior no ato per-operatório, com maiores danos aos tecidos moles e a vascularização periosteal, o que pode estar relacionado ao aumento de taxa de infecções e pseudoartrose.<sup>6-8</sup> Em contrapartida, a haste intramedular rígida promove uma menor agressão de partes moles. No entanto, está associada no pós-operatório a dores no ombro e alto número de segundas intervenções.<sup>7,9-11</sup>

As fixações com hastes intramedulares flexíveis são criticadas pelo déficit do controle rotacional e instabilidade na fixação,<sup>7,10</sup> além da possibilidade de acometer o manguito rotador, nos casos da entrada anterógrada.<sup>2,12</sup> Com a modificação da técnica originalmente descrita de introdução da haste, esperam-se bons resultados.

O objetivo do trabalho é demonstrar os resultados clínicos e funcionais do tratamento da fratura diafisária de úmero com uso das hastes de Ender e comparar o custo financeiro desse implante em relação aos usados com outras técnicas cirúrgicas.

## Materiais e métodos

Foram selecionados 26 pacientes com fratura fechada diafisária do úmero, tratados cirurgicamente pelo método de fixação com uso de hastes de Ender. As cirurgias foram feitas em nossa instituição, entre julho de 1998 e agosto de 2011. Retrospectivamente, todos os pacientes foram avaliados quanto à função neurológica do membro afetado antes do ato cirúrgico e investigação de possíveis lesões associadas. Além disso, por meio das radiografias pré-operatórias ortogonais, em anteroposterior (AP) e perfil (P) do úmero, as fraturas foram classificadas de acordo com a AO.

Os critérios de inclusão foram fraturas fechadas ocorridas até sete dias antes do ato cirúrgico, desvio da fratura maior do que 20 graus no plano sagital ou coronal, encurtamento entre os segmentos maior do que dois centímetros e fratura 12A, 12B, 12C1, 12C2.

Foram excluídos aqueles que não concluíram o acompanhamento ambulatorial mínimo de um ano, incluindo revisões com uma semana, 15 dias, um, dois, três e seis meses após o ato cirúrgico. Enquadram-se nesse grupo as fraturas tipo 12 C3, patológicas e expostas. Nenhum paciente apresentou fratura tipo 12B3. Dos 26 pacientes selecionados, oito perderam seguimento, um paciente por falecimento e sete por impossibilidade de contato. Restaram 18, que foram avaliados. A média de idade foi de 48 anos (variação de 24-72), 12 mulheres e oito homens, e a média do tempo de seguimento pós-operatório foi de 3,2 anos (um a 13).

O tipo de fratura mais comum foi o A (66%), seguido do B (27%), e apenas um caso apresentou fratura segmentar (tipo C2).

No seguimento, os pacientes foram avaliados segundo os escores funcionais de Constant, American Shoulder and Elbow Surgeons (Ases), Mayo Clinic e Simple Shoulder Value (SSV), incluindo a comparação com o lado contralateral da amplitude de movimentos (ADM) do ombro e cotovelo, testes neurológicos e investigação de possíveis complicações inerentes ao ato operatório, como infecção do sítio cirúrgico e complicações sistêmicas. O SSV foi usado para avaliação subjetiva do ombro, uma vez que esse procedimento pode influenciar indiretamente na função dessa articulação. Posteriormente, os

pacientes foram perguntados quanto à satisfação referente ao tratamento da fratura umeral e se se encontravam satisfeitos ou insatisfeitos.

As radiografias pós-operatórias forneceram informações do tempo de consolidação da fratura e o alinhamento entre os segmentos, além de informações referentes ao posicionamento e migração das hastes.

Os critérios definidos como união satisfatória dos fragmentos são: visualização de ponte óssea entre os fragmentos ou obliteração do sítio de fratura com união das corticais nas duas incidências. Foi considerado atraso de consolidação quando da ausência dos parâmetros estabelecidos acima após quatro meses da osteossíntese e definido como pseudoartrose na ausência de consolidação após nove meses.

Consolidação viciosa foi considerada como consolidação radiográfica com angulação maior do que 20 graus no eixo anatômico diafisário.

Todos os pacientes usaram, no pós-operatório imediato, tipia tipo *velpeau* e fizeram exercícios de flexão e extensão do cotovelo e pendulares para o ombro ipsilateral no dia seguinte ao procedimento.

### Técnica cirúrgica

A cirurgia foi feita com o paciente em posição de cadeira de praia, sob anestesia geral ou sedação e bloqueio regional do plexo braquial. Em todos os pacientes foram administrados dois gramas de cefalosporina de primeira geração, intravenosa, 30 minutos antes do procedimento e com seguimento de um grama de seis em seis horas por 24 horas.

O ponto de entrada foi visualizado sob fluoroscopia aproximadamente 2 cm distalmente ao *foot-print* do tendão supraespal. Nesse ponto é feita uma incisão longitudinal de cerca de 2 cm. Foi feito orifício ósseo de entrada com uso do iniciador manual (fig. 1). Foram inseridas duas ou três hastes de Ender (fig. 2) após redução da fratura feita sob visualização com intensificador de imagem (fig. 3) e se procurou divergir as extremidades distais das hastes. Optou-se pela inserção de três hastes quando constatada instabilidade no foco após testes de rotação do braço no intraoperatório. O tamanho das hastes foi escolhido por meio de exames radiográficos pré-operatórios em AP e P e tomou-se como padrão o braço contralateral normal. No fim do ato operatório, a posição das hastes foi conferida por meio de exame radiográfico em AP e P.

### Resultados

A média do escore de Constant foi de 85,7 (variação de 54-100), a média do Ases foi de 95,9 (variação de 76-100). Todos os pacientes obtiveram 100 pontos na avaliação pelo escore Mayo Clinic. A média da avaliação subjetiva por meio do SSV foi de 96 pontos.

Dois pacientes apresentaram um escore de Constant nos valores de 54 e 58, assim como o Ases de 76 e 79, respectivamente.

Quando perguntados quanto ao grau de satisfação, todos os pacientes se mostraram satisfeitos.

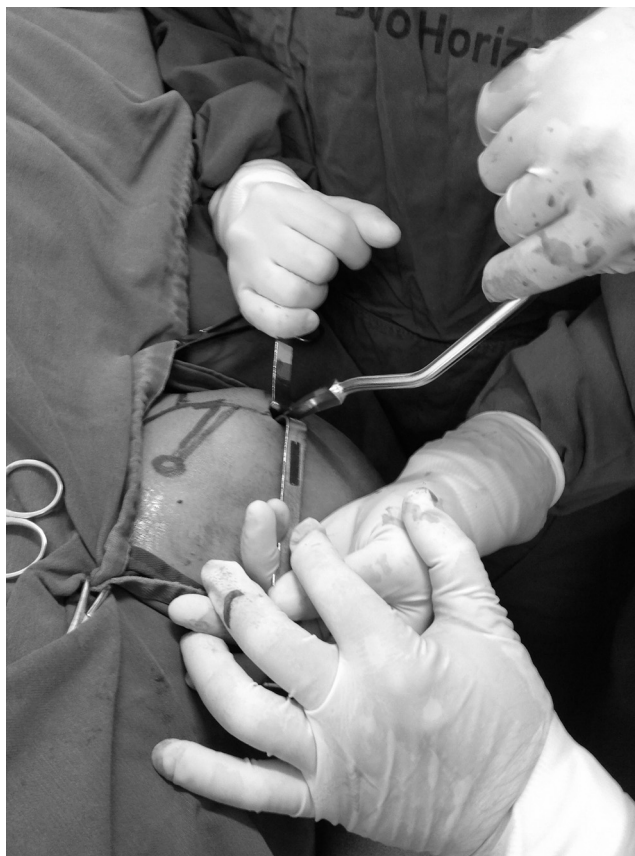

Figura 1 – Utilizando o iniciador manual para realizar o orifício ósseo de entrada.

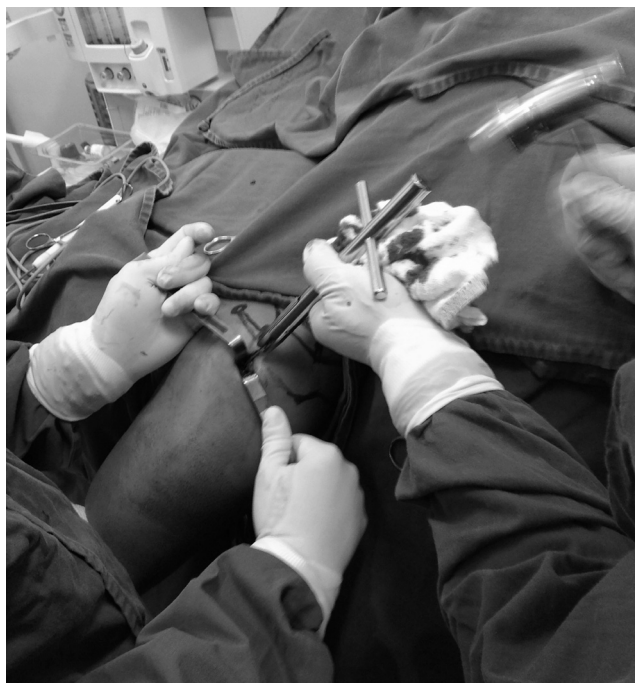
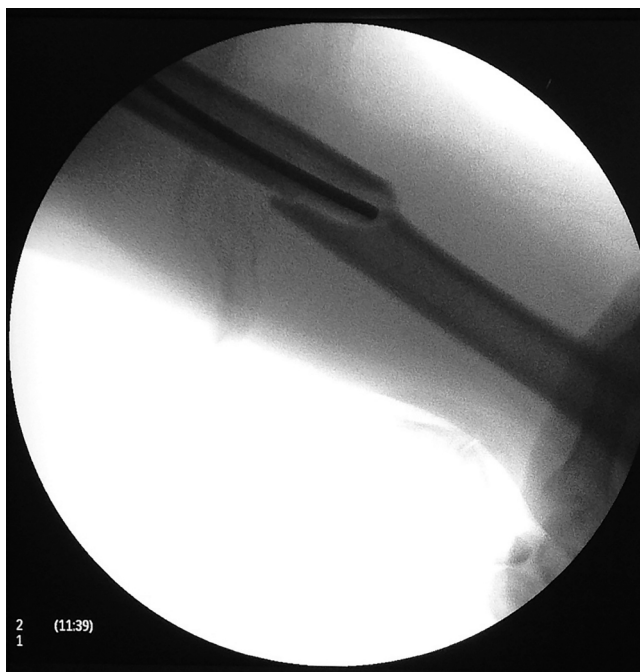
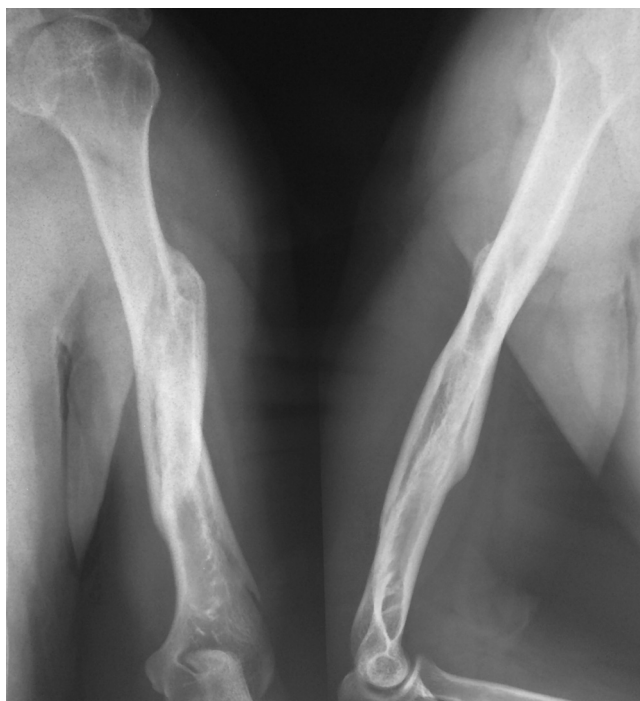Figura 2 – Inserção da haste de Ender através do orifício ósseo.



**Figura 3 – Redução da fratura e passagem da haste, com uso do intensificador de imagem.**

O índice de migração das hastes foi de 33,3% e todas as migrações foram superiores.

O tempo médio de consolidação da fratura foi de 2,9 meses (dois a quatro) e nenhum paciente evoluiu com retardo de consolidação ou pseudoartrose (fig. 4).



**Figura 4 – Radiografia demonstrando processo de consolidação após um mês pós-operatório.**

Dois pacientes (11%) apresentaram lesão do nervo radial pré-operatoriamente, com recuperação completa no seguimento pós-operatório (sem abordagem intraoperatória).

Nenhum paciente evoluiu com infecção, neurapraxia, deiscência de ferida ou outro tipo de complicação.

A avaliação radiográfica pós-operatória (pacientes convocados) foi feita em 16 dos 18 pacientes. Nenhum apresentava consolidação viciosa ou qualquer outra alteração.

## Discussão

As opções de implante mais usadas atualmente para o tratamento das fraturas diafisárias do úmero têm sido as placas e hastes intramedulares rígidas.

Ouyang et al.,<sup>9</sup> em metanálise, buscaram avaliar de forma objetiva os resultados funcionais e clínicos, assim como as complicações envolvidas com os dois tipos de escolha para tratamento das fraturas diafisárias do úmero: haste intramedular bloqueada e placa.

No presente estudo, 100% das fraturas tratadas com haste de Ender consolidaram, sem apresentar retardo de consolidação. Na metanálise de Ouyang et al.,<sup>9</sup> 8,3% das fraturas tratadas com haste intramedular bloqueada evoluíram para pseudoartrose e 17% com retardo de consolidação. Da mesma forma, 6,75% das fraturas tratadas com placas evoluíram para pseudoartrose e 5% com retardo de consolidação.

Chiu et al.<sup>6</sup> mostraram uma taxa de pseudoartrose de 9,4% nas fraturas tratadas com haste de Ender e atribuíram como fator causal a distração excessiva do foco da fratura. Em todos os casos, o *gap* entre os fragmentos principais durante o seguimento clínico pós-operatório era superior a 0,5 cm, mesmo sendo feita a impactação dos fragmentos para um *gap* menor do que 3 mm intraoperatório.

Dentro da casuística do nosso estudo, todos os pacientes foram estimulados a fazer flexão e extensão ativa do cotovelo. Acredita-se que esse movimento ajuda na manutenção da impactação dos fragmentos pela força do bíceps.

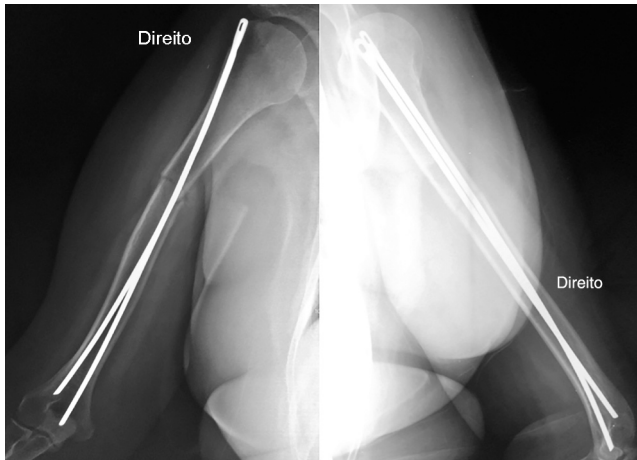
Hall e Pankovich,<sup>2</sup> no seu estudo de 86 pacientes tratados com haste de Ender, observaram apenas um caso com pseudoartrose e o tempo médio de consolidação foi de 7,2 semanas.

Acreditamos que o nosso alto índice de consolidação das fraturas e o baixo índice de complicação são fundamentados no princípio de fixação interna biológica, descrito por Gerber et al.,<sup>13</sup> que enfatiza a manutenção da integridade dos tecidos moles que envolvem a fratura, por meio da redução indireta do foco. Outra técnica que conseguiu bons resultados com esse princípio foi descrita por Livani e Belangero<sup>14</sup> por meio da placa em ponte. Não foi evidenciada infecção pós-operatória (superficial ou profunda) durante o seguimento dos pacientes. Acreditamos que a inexistência de infecção se deve à abordagem minimamente invasiva. Esse argumento é validado por Ouyang et al.,<sup>9</sup> que observaram 2% de infecção nos casos abordados com haste e 6,3% nos procedimentos com placas. Foram identificados dois casos com lesões neurológicas por paralisia do nervo radial pré-operatória, todos causados pelo trauma, com recuperação completa no seguimento pós-operatório sem abordagem intraoperatória. Não foi evidenciado nenhum caso de lesão neurológica pós-operatória. Os dados de Ouyang et al.<sup>9</sup> mostraram que pacientes tratados

**Tabela 1 – Custos médios de implantes umerais na região metropolitana de Belo Horizonte**

Valores (reais)	Haste Ender <sup>a</sup>	Placa DCP <sup>b</sup>	Placa Bloqueada	Haste Bloqueada <sup>c</sup>
	195,62	389,36	1572,00	1520,00

<sup>a</sup> 2 hastes (número mínimo de hastes utilizadas).  
<sup>b</sup> Placa de compressão dinâmica 4,5 mm e 8 parafusos corticais.  
<sup>c</sup> Haste Bloqueada e parafusos de bloqueio.

**Figura 5 – Radiografia em Ântero-porterior e Perfil do braço direito após a retirada das haste, com fratura consolidada.**

com haste intramedular rígida apresentaram índice de 2,5% de paralisia do radial e os pacientes tratados com placa, 4,8%. Hall e Pankovich<sup>2</sup> relataram dois casos de paralisia do nervo radial após fixação de fratura do úmero com haste retrógrada de Ender e obtiveram melhoria espontânea, sem exploração do nervo acometido.

Dos 18 casos tratados com haste de Ender, seis pacientes tiveram a haste removida, por apresentar migração superior após a consolidação (fig. 5). Isso representa 33% de reabordagem, mas vale salientar que em metade desses casos a haste foi retirada ambulatorialmente com anestesia local, após confirmação radiográfica da consolidação, sem complicação posterior. Os autores do presente estudo acreditam que essa migração se deve à impactação insuficiente das hastes no canal medular. O sepultamento das hastes é evitado como forma de facilitar sua retirada caso necessário. McCormack et al.<sup>11</sup> apresentaram, na sua casuística de 21 pacientes submetidos a fixação intramedular com haste rígida, dois casos em que foi necessária a retirada da haste, que causava severo impacto. Ouyang et al.,<sup>9</sup> em estudo de metanálise, relataram 16,1% de reoperações nas hastes intramedulares bloqueadas e 8,5% nas placas.

Não evidenciamos restrição da ADM passiva (simétrica ao lado contralateral). Duas pacientes apresentaram restrição na elevação anterior ativa e os menores escores funcionais (uma paciente de 67 anos e outra de 71). Essas duas pacientes apresentaram déficit importante da força do manguito rotador. Como as pacientes eram oligossintomáticas, acreditamos que o déficit se deve à patologia prévia do manguito rotador, não causado pela introdução das hastes, uma vez

que foram inseridas abaixo da inserção do tendão do supra-espinal. Ressalta-se, no entanto, que ambas as pacientes apresentavam-se satisfeitas com o resultado da cirurgia.

A cirurgia para implantação da haste de Ender no tratamento das fraturas diafisárias do úmero consiste em um procedimento rápido, minimamente invasivo, com resultados satisfatórios e com custo mais baixo em relação aos outros implantes. Chiu et al.,<sup>6</sup> em estudo randomizado de 91 fraturas, tratadas cirurgicamente com placas de compressão dinâmica e haste de Ender, mostraram que a perda sanguínea e o tempo de cirurgia foram menores no procedimento com a haste de Ender, o que corrobora os achados do presente estudo. Esses dados apresentam claramente uma redução de custos e morbidade para o paciente e para o sistema de saúde.

O levantamento de custos feito no departamento de compras do Hospital Lifercenter, referente aos preços cobrados pelo maior convênio da Região Metropolitana de Minas Gerais, mostra os valores exibidos na tabela 1.

O trabalho em questão apresenta como limitações: 1) trata-se de um trabalho retrospectivo; 2) é um estudo de série de casos com uma amostra limitada, o que impossibilita análises estatísticas.

## Conclusão

A fixação das fraturas diafisárias do úmero com o uso da haste intramedular de Ender se mostra um procedimento seguro, com resultados clínicos e funcionais preliminares promissores. Novos estudos com nível de evidência mais alto devem ser feitos para sedimentar os resultados.

## Conflitos de interesse

Os autores declaram não haver conflitos de interesse.

## REFERÊNCIAS

1. Ender HG. Treatment of pertrochanteric and subtrochanteric fractures of the femur with ender pins. In: The Hip: Proceeding of the Sixth Open Scientific Meeting of the Hip Society. St Louis: C.V. Mosby; 1978. p. 187-206.
2. Hall RF Jr, Pankovich AM. Ender nailing of acute fractures of the humerus. A study of closed fixation by intramedullary nails without reaming. *J Bone Joint Surg Am.* 1987;69(4):558-67.
3. Sarmiento A, Zagorski JB, Zych GA, Latta LL, Capps CA. Functional bracing for the treatment of fractures of the humeral diaphysis. *J Bone Joint Surg Am.* 2000;82(4):478-86.
4. Klenerman L. Fractures of the shaft of the humerus. *J Bone Joint Surg Br.* 1966;48(1):105-11.

5. Sarmiento A, Kinman PB, Galvin EG, Schmitt RH, Phillips JG. Functional bracing of fractures of the shaft of the humerus. *J Bone Joint Surg Am.* 1977;59(5):596-601.
6. Chiu FY, Chen CM, Lin CF, Lo WH, Huang YL, Chen TH. Closed humeral shaft fractures: a prospective evaluation of surgical treatment. *J Trauma.* 1997;43(6):947-51.
7. Carroll EA, Schweppe M, Langfitt M, Miller AN, Halvorson JJ. Management of humeral shaft fractures. *J Am Acad Orthop Surg.* 2012;20(7):423-33.
8. Brumback RJ, Bosse MJ, Poka A, Burgess AR. Intramedullary stabilization of humeral shaft fractures in patients with multiple trauma. *J Bone Joint Surg Am.* 1986;68(7):960-70.
9. Ouyang H, Xiong J, Xiang P, Cui Z, Chen L, Yu B. Plate versus intramedullary nail fixation in the treatment of humeral shaft fractures: an updated meta-analysis. *J Shoulder Elbow Surg.* 2013;22(3):387-95.
10. Walker M, Palumbo B, Badman B, Brooks J, Gelderen JV, Mighell M. Humeral shaft fractures: a review. *J Shoulder Elbow Surg.* 2011;20(5):833-44.
11. McCormack RG, Brien D, Buckley RE, McKee MD, Powell J, Schemitsch EH. Fixation of fractures of the shaft of the humerus by dynamic compression plate or intramedullary nail: a prospective, randomized trial. *J Bone Joint Surg Br.* 2000;82(3):336-9.
12. Liebergall M, Jaber S, Laster M, Abu-Snieneh K, Mattan Y, Segal D. Ender nailing of acute humeral shaft fractures in multiple injuries. *Injury.* 1997;28(9-10):577-80.
13. Gerber C, Mast JW, Ganz R. Biological internal fixation of fractures. *Arch Orthop Trauma Surg.* 1990;109(6):295-303.
14. Livani B, Belangero WD. Osteossíntese de fratura diafisária do úmero com placa em ponte: apresentação e descrição da técnica. *Acta Ortop Bras.* 2004;12(2):113-7.