



## Relato de Caso

# Fratura femoral atípica devida a uso crônico de bifosfonato. Relato de caso<sup>☆</sup>



Eduardo Frois Temponi\*, Lúcio Honório de Carvalho Júnior e Lincoln Paiva Costa

Hospital Madre Teresa, Belo Horizonte, MG, Brasil

### INFORMAÇÕES SOBRE O ARTIGO

#### Histórico do artigo:

Recebido em 13 de julho de 2014

Aceito em 26 de agosto de 2014

On-line em 7 de janeiro de 2015

#### Palavras-chave:

Osteoporose

Fraturas do fêmur

Bifosfonato

#### Keywords:

Osteoporosis

Femoral fractures

Bisphosphonates

### R E S U M O

A relação causal entre o uso crônico dos bifosfonatos e a ocorrência de fraturas femorais atípicas não tem sido ainda estabelecida. Todavia, sabe-se que o uso crônico dos bifosfonatos tem tido maior relação com fraturas com padrão diferente das clássicas fraturas osteoporóticas. Fraturas atípicas são ainda eventos raros e o benefício do uso dos bifosfonatos ainda é maior na prevenção e no tratamento da osteoporose. Pouco são os estudos que orientam o diagnóstico e a condução dessas fraturas, o que dificulta melhores resultados. Neste relato apresentamos caso de paciente da terceira idade com fratura femoral atípica conduzida segundo orientação da Sociedade Americana para Pesquisa Óssea e Mineral.

© 2014 Sociedade Brasileira de Ortopedia e Traumatologia. Publicado por Elsevier Editora Ltda. Todos os direitos reservados.

### Atypical femoral fracture due to chronic use of bisphosphonates: case report

#### A B S T R A C T

The causal relationship between chronic use of bisphosphonates and occurrences of atypical femoral fractures has not yet been established. Nonetheless, it is known that their chronic use is more related to fractures with a pattern differing from that of classical osteoporotic fractures. Atypical fractures are still rare events and the benefit from using bisphosphonates remains greater for prevention and treatment of osteoporosis. There are few studies guiding the diagnosis and management of these fractures, thus making it difficult to achieve better results. In this report, we present the case of an elderly patient with an atypical femoral fracture that was managed in accordance with guidance from the American Society for Bone and Mineral Research.

© 2014 Sociedade Brasileira de Ortopedia e Traumatologia. Published by Elsevier Editora Ltda. All rights reserved.

<sup>☆</sup> Trabalho feito no Serviço de Ortopedia e Traumatologia, Hospital Madre Teresa, Belo Horizonte, MG, Brasil.

\* Autor para correspondência.

E-mails: [dufrois@hotmail.com](mailto:dufrois@hotmail.com) (E.F. Temponi), [luciohcj@gmail.com](mailto:luciohcj@gmail.com) (L.H.d. Carvalho Júnior).

<http://dx.doi.org/10.1016/j.rbo.2014.08.007>

0102-3616/© 2014 Sociedade Brasileira de Ortopedia e Traumatologia. Publicado por Elsevier Editora Ltda. Todos os direitos reservados.

## Introdução

Bifosfonatos estão hoje entre os principais tipos de medicamentos prescritos em todo o mundo para o tratamento da osteoporose. Diversos estudos comprovam importante papel na redução da incidência das fraturas vertebrais e não vertebrais quando usada no tratamento da osteoporose senil e pós-menopausa.<sup>1,2</sup> A indicação de uso desses medicamentos também se estende a outras doenças metabólicas, como metástases ósseas, doença de Paget e hipercalcemia.<sup>3,4</sup> A ação desses se dá pela inibição da função dos osteoclastos, que induz a apoptose deles e gera uma importante supressão da remodelação e, conseqüentemente prejuízo, do equilíbrio ósseo.<sup>5</sup> O uso dessas medicações, entretanto, não é isento de complicações.

Diversas séries já sinalizam para a associação entre a fratura femoral denominada atípica e o uso prolongado de bifosfonato. Essas fraturas diferem das fraturas osteoporóticas clássicas em vários aspectos, incluindo mecanismo de lesão, localização e configuração da fratura.<sup>6-8</sup> Embora a Sociedade Americana para Pesquisa Óssea e Mineral (ASBMR [American Society for Bone and Mineral Research]) tenha publicado *guideline* com orientações para avaliação e seguimento das fraturas consideradas atípicas, pouca informação a respeito desse grupo particular de lesões é conhecida.<sup>9</sup> O presente artigo visa apresentar caso de fratura atípica induzida pelo uso crônico de bifosfonato e fazer revisão quanto a características, epidemiologia, patogênese e tratamento, o que ajudará cirurgiões ortopédicos na condução de casos similares.

## Relato de caso

Paciente do sexo feminino, 90 anos, faioderma, 75 quilos, 1,50 metro, quadro algico, de padrão mecânico, em coxa direita iniciado em novembro de 2013. Previamente deambuladora comunitária teve involução do padrão de marcha durante intensificação do quadro algico e passou a deambuladora domiciliar com necessidade de andador. Sem qualquer histórico de queda ou qualquer fator traumático local. Sabidamente portadora de hipertensão arterial sistêmica, *diabetes mellitus* não insulino dependente, cardiopatia e osteoporose, todos em tratamento medicamentoso.

Procura ao Ambulatório de Ortopedia e Traumatologia do nosso serviço para investigação da queixa em fevereiro de 2014. Com histórico de fratura femoral proximal esquerda havia seis anos, tratada nessa mesma instituição e sem qualquer queixa. Relato ainda de uso de reposição de cálcio desde então e manutenção de uso de bifosfonato nesse mesmo período. Sem qualquer anormalidade ao exame clínico, salvo desconforto em membro inferior direito, no nível de coxa à deambulação. Série radiográfica demonstra normalidade e boa evolução de fratura tratada previamente à esquerda, mas com arqueamento de cortical femoral e esclerose de parede lateral em seu terço médio. Diante do exposto, solicitada ressonância magnética de coxa, que demonstrou fratura incompleta da cortical posterolateral/lateral com espessamento da cortical adjacente e edema ósseo, associado a leve espessamento

periosteal unilamelar. Investigação laboratorial sem qualquer anormalidade metabólica associada (fig. 1).

Diante do exposto e do quadro sintomático, indicada abordagem cirúrgica. Discussão feita quanto ao melhor método de fixação: intramedular com haste cefalomedular ou fixação com placa. No caso específico, fora tentado inicialmente haste intramedular inicialmente haste, mas, devido ao arqueamento diafisário e ao risco de agravo da fratura existente, optou-se pela colocação de placa bloqueada em ponte.

Hoje a paciente já está com quatro meses de evolução pós-operatória, com involução do quadro sintomático, com melhoria do padrão de marcha e sem qualquer queixa. Já com indícios radiológicos de consolidação da fratura (fig. 2). Devido a histórico de fratura femoral proximal prévia e fratura atípica induzida pelo bifosfonato (alto risco para novas fraturas), optou-se pela manutenção da suplementação de cálcio e vitamina D, interrupção do uso do bifosfonato e início do denosumab.

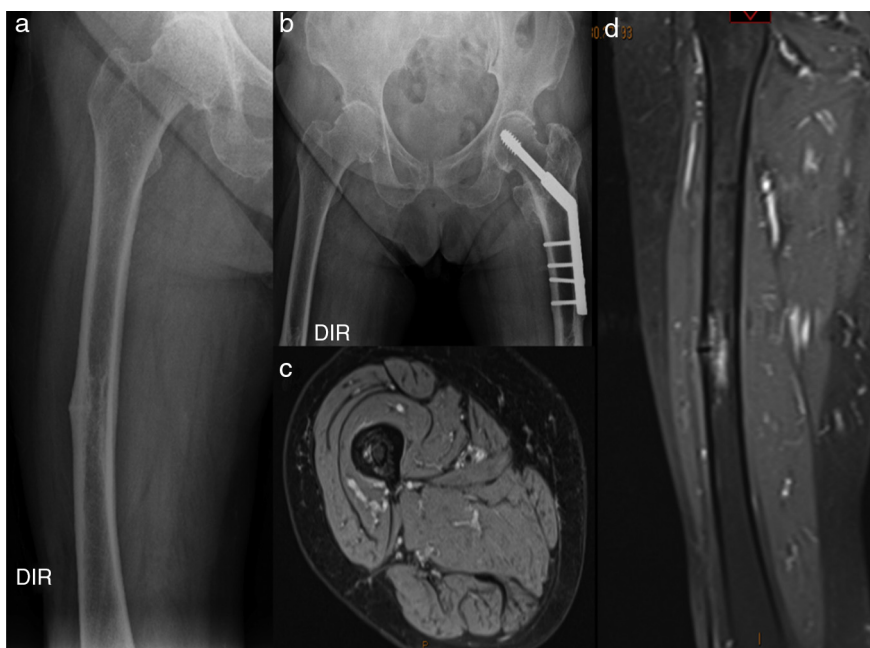
## Discussão

Devido à falta de critério para a definição das fraturas femorais atípicas a ASBMR estabeleceu condições maiores e menores para o diagnóstico dessas. A presença das primeiras é fundamental para designar a fratura como atípica e distingui-la das fraturas osteoporóticas, enquanto as condições menores podem estar associadas, embora não sejam fundamentais (tabela 1).<sup>9</sup> Fraturas femorais atípicas têm sido associadas a diversos fatores, incluindo descendentes de asiáticos, fraturas bilaterais, sinais e sintomas podrômicos, uso crônico de corticosteroides e inibidores de bomba de prótons, deficiência de vitamina D, *diabetes mellitus* e artrite reumatoide.<sup>7,8</sup> A ASBMR estima uma incidência acumulada de 0,9 a 78 fraturas atípicas para cada 100.000 pessoas ano. É de dois para 100.000 o aumento a cada ano após dois anos de uso de bifosfonato e aumenta para 78 por 1000.000 a cada ano após oito anos de uso da mesma medicação.<sup>9</sup>

Diversos mecanismos patogênicos que explicam a relação entre o uso crônico dos bifosfonatos e as fraturas femorais atípicas têm sido estudados. O uso crônico

**Tabela 1 – Condições maiores e menores para o diagnóstico das fraturas femorais atípicas**

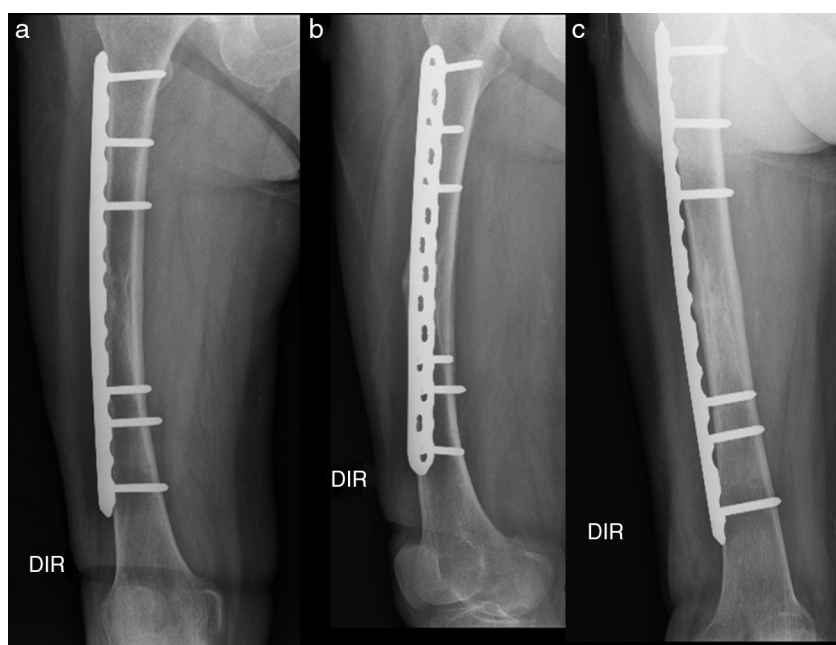
Condições maiores	Condições menores
- Sem qualquer condição traumática;	- Espessamento periosteal na cortical lateral;
- Fratura femoral em qualquer localização diafisária: abaixo pequeno trocanter até proximal à região supracondiliana;	- Sintomas podrômicos;
- Fratura transversa ou oblíqua curta;	- Comorbidades associadas com uso de medicação predisponente à fratura;
- Fratura não cominutiva;	- Associação com a fratura e/ou sintomas bilaterais.
- Espícula medial nas fraturas completas; fratura que envolve apenas cortical lateral nas incompletas.	



**Figura 1 – Estudo radiológico pré-operatório. (a,b) imagens radiográficas com área de esclerose em terço médio e material de síntese de fratura femoral prévia; (c,d) mostrando cortes de ressonância magnética com área e fratura incompleta em cortical posterolateral com edema de permeio.**

é responsável pelo efeito deletério na qualidade óssea por inibir a remodelação óssea em nível celular. Embora o aumento da remodelação predisponha a fragilidade óssea, tal efeito também contribui para o acúmulo de danos arquiteturais, a redução da heterogeneidade da matriz celular, o aumento na glicação dos produtos finais e o prejuízo no remodelamento.<sup>1,2,7-9</sup>

Após diagnóstico do quadro de fratura femoral atípica o uso do bifosfonato deve ser interrompido, deve-se avaliar a suplementação de vitamina D e cálcio, considerar o início de agentes anabólicos ósseos (denosumab ou teriparatida), identificar laboratorialmente a existência de condições metabólicas predisponentes, avaliar o lado contralateral dado o risco de bilateralidade ser de 28-44,2% e por fim avaliar o



**Figura 2 – Estudo radiológico pós-operatório tardio (três meses) que mostra em AP (a) e oblíquos (b e c) a consolidação.**

melhor método de fixação.<sup>8,9</sup> Não existe estudo controlado que compare a fixação com placa e parafusos em relação à fixação intramedular, embora haja benefício teórico de essa apresentar consolidação por reparo endocondral. Logo há certa preferência no uso de hastes para o tratamento das fraturas femorais atípicas.<sup>8-10</sup> Apesar de todos os cuidados hoje já existentes e do melhor entendimento, o prognóstico dessas fraturas ainda é ruim, com descrição de necessidade de reabordagem em até 44% em alguns estudos. O tempo de consolidação descrito na literatura varia de 12 a 60 meses.

O *screening* para avaliar anormalidades ósseas em todos os pacientes em uso de bifosfonatos é inadequado devido à baixa taxa na incidência dessas fraturas e devido ao fato de as anormalidades radiológicas muitas vezes não serem identificáveis. Todavia, diante da presença de dor de padrão mecânica em pacientes com uso crônico de bifosfonatos, avaliação atenta deve ser feita com uso de série radiológica, cintilografia e ressonância magnética, para instituição de diagnóstico e tratamento precoce.<sup>5,8-10</sup>

Devido ao fato de muitas respostas referentes às fraturas femorais atípicas ainda não estarem respondidas, estudos futuros que objetivem melhor avaliação histomorfométrica e biomecânica óssea e a relação dessas com determinadas medicações são fundamentais. Ademais, discussão para criação de registro nacional de fraturas femorais atípicas garantiria melhor entendimento e discussão desses casos.

---

### Conflitos de interesse

Os autores declaram não haver conflitos de interesse.

---

### Agradecimento

À família Frois Temponi por ceder os dados e imagens do caso.

### REFERÊNCIAS

---

1. Ng AC, Png MA, Chua DT, Koh JS, Howe TS. Review: epidemiology and pathophysiology of atypical femur fractures. *Curr Osteoporos Rep.* 2014;12(1):65-73.
2. Aspenberg P, Schilcher J. Atypical femoral fractures, bisphosphonates, and mechanical stress. *Curr Osteoporos Rep.* 2014;12(2):189-93.
3. Tyler W, Bukata S, O'Keefe R. Atypical femur fractures. *Clin Geriatr Med.* 2014;30(2):349-59.
4. Polascik TJ. Bisphosphonates in oncology: evidence for the prevention of skeletal events in patients with bone metastases. *Drug Des Devel Ther.* 2009;3:27-40.
5. Flores Santos F, Pinheiro da Silva J, Felicíssimo P. Atypical femoral fractures associated with long-term treatment with bisphosphonates. *Acta Med Port.* 2013;26(6):746-50.
6. Kwek EB, Goh SK, Koh JS, Png MA, Howe TS. An emerging pattern of subtrochanteric stress fractures: a long-term complication of alendronate therapy? *Injury.* 2008;39(2):224-31.
7. Schilcher J. Epidemiology, radiology and histology of atypical femoral fractures. *Acta Orthop Suppl.* 2013;84(352):1-26.
8. Unnanuntana A, Saleh A, Mensah KA, Kleimeyer JP, Lane JM. Atypical femoral fractures: what do we know about them? AAOS Exhibit Selection. *J Bone Joint Surg Am.* 2013;95(2):e8, 1-13.
9. Shane E, Burr D, Ebeling PR, Abrahamsen B, Adler RA, Brown TD, et al. Atypical subtrochanteric and diaphyseal femoral fractures: report of a task force of the American Society for Bone and Mineral Research. *J Bone Miner Res.* 2010;25(11):2267-94.
10. Ha YC, Cho MR, Park KH, Kim SY, Koo KH. Is surgery necessary for femoral insufficiency fractures after long-term bisphosphonate therapy? *Clin Orthop Relat Res.* 2010;468(12):3393-8.