



Relato de caso

Cisto ósseo aneurismático parosteal[☆]



Walter Meohas, Ana Cristina de Sá Lopes, João Victor da Silveira Möller*,
Luma Duarte Barbosa e Marcelo Bragança dos Reis Oliveira

Instituto Nacional de Traumatologia e Ortopedia (Into), Rio de Janeiro, RJ, Brasil

INFORMAÇÕES SOBRE O ARTIGO

Histórico do artigo:

Recebido em 4 de junho de 2014
Aceito em 23 de outubro de 2014
On-line em 28 de julho de 2015

Palavras-chave:

Cisto ósseo aneurismático
Calcitonina
Corticosteroides
Infiltração

Keywords:

Aneurysmal bone cyst
Calcitonin
Corticosteroids
Infiltration

R E S U M O

O cisto ósseo aneurismático tem uma incidência de 0,14 a cada 100 mil indivíduos. O subtipo parosteal é o menos prevalente, representa 7% de todos. Apresentamos um paciente masculino, 38 anos, com dor e abaulamento em braço direito havia oito meses. Diagnosticado previamente como tumor de células gigantes, teve sua lâmina revisada e então foi feito o diagnóstico de cisto ósseo aneurismático parosteal. O paciente foi tratado com infiltração intralesional de corticosteroide e calcitonina e evoluiu com melhoria clínica e radiológica já nas primeiras cinco semanas pós-operatórias.

© 2015 Sociedade Brasileira de Ortopedia e Traumatologia. Publicado por Elsevier Editora Ltda. Todos os direitos reservados.

Parosteal aneurysmal bone cyst

A B S T R A C T

The incidence of aneurysmal bone cysts is 0.14 cases per 100,000 individuals. Parosteal aneurysmal bone cysts are the least prevalent subtype and represent 7% of all aneurysmal bone cysts. We present the case of a 38-year-old male patient with pain and bulging in his right arm for eight months. He had previously been diagnosed as presenting giant-cell tumor, but his slides were reviewed and his condition was then diagnosed as parosteal aneurysmal bone cyst. The patient was treated with corticosteroid and calcitonin infiltration into the lesion and evolved with clinical and radiological improvement within the first five weeks after the operation.

© 2015 Sociedade Brasileira de Ortopedia e Traumatologia. Published by Elsevier Editora Ltda. All rights reserved.

[☆] Trabalho feito no Instituto Nacional de Traumatologia e Ortopedia (Into), Rio de Janeiro, RJ, Brasil.

* Autor para correspondência.

E-mails: joao.moller@hotmail.com, joaomoller@gmail.com (J.V.S. Möller).

<http://dx.doi.org/10.1016/j.rbo.2014.10.002>

0102-3616/© 2015 Sociedade Brasileira de Ortopedia e Traumatologia. Publicado por Elsevier Editora Ltda. Todos os direitos reservados.

Introdução

O cisto ósseo aneurismático (COA) foi descrito primeiramente em 1942 por Jaffe e Lichtenstein.¹ Representa 1% a 2% de todos os tumores ósseos primários e acomete a região metafisária de ossos longos de crianças, adolescentes e adultos jovens.^{2,3}

A lesão típica desenvolve-se dentro do osso.⁴ Cistos localizados na cortical óssea são raros e representam 7-9,3% de todos os COAs.^{5,6}

Poucos são os casos na literatura e a conduta é individualizada e de acordo com a experiência de cada serviço. Apresentamos um caso de cisto ósseo aneurismático parosteal tratado conforme nossa experiência.

Relato de caso

Paciente masculino, 38 anos, pardo, com queixa de dor e abaulamento em braço direito – de caráter progressivo – havia pelo menos oito meses. Negava trauma ou cirurgia prévia.

O paciente, atendido anteriormente em outro serviço, fez biópsia, na qual o diagnóstico histopatológico foi compatível com tumor de células gigantes. Ao chegar a nosso serviço, pelas características clínicas e radiológicas (figs. 1-4), foi solicitada revisão das lâminas.

A revisão de lâmina evidenciou: lesão constituída por membranas de cisto que, por vezes, mostraram septações completas e constituídas por células fusiformes e

gigantes multinucleadas. Notaram-se ainda trabéculas ósseas dissociadas por tecido conjuntivo fibroso, assim como trabéculas ósseas neoformadas com padrão reativo, que levaram ao diagnóstico de cisto ósseo aneurismático parosteal.

Foi indicada, após decisão do grupo, infiltração intralesional com calcitonina e corticoesteróide. Na quinta semana pós-operatória, a lesão já se mostra em processo de ossificação (fig. 5).

Discussão

O cisto ósseo aneurismático – descrito primeiramente em 1942 por Jaffe e Lichtenstein – é caracterizado, segundo a Organização Mundial da Saúde, como lesão óssea cística benigna composta por lacunas ósseas repletas de sangue separadas por septos de tecido conectivo que contêm fibroblastos, células gigantes osteoclásticas e tecido ósseo reativo.^{1-3,7}

O COA representa 1% a 2% de todos os tumores ósseos primários e tem uma incidência de 0,14 a cada 100 mil indivíduos.⁸ As lesões acometem a região metafisária de ossos longos de crianças, adolescentes e adultos jovens.^{2,3}

A lesão desenvolve-se geralmente dentro do osso e causa afilamento cortical e eventualmente protrusão óssea.⁴ Cistos localizados na cortical óssea são raros e eram previamente denominadas de tumor de células gigantes subperiosteais ou osteoclasia subperiosteal.⁴ Lichtenstein,⁹ em 1950, publicou artigo que elucidou e diferenciou o cisto ósseo aneurismático

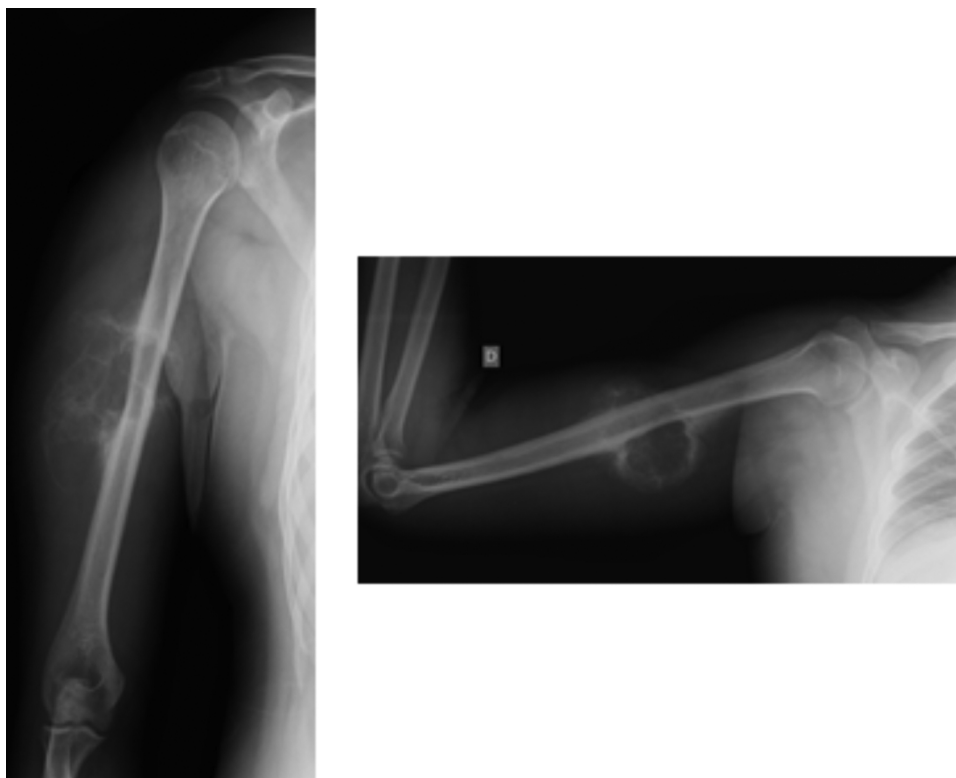

Figura 1 – Radiografia em AP e perfil de úmero direito.

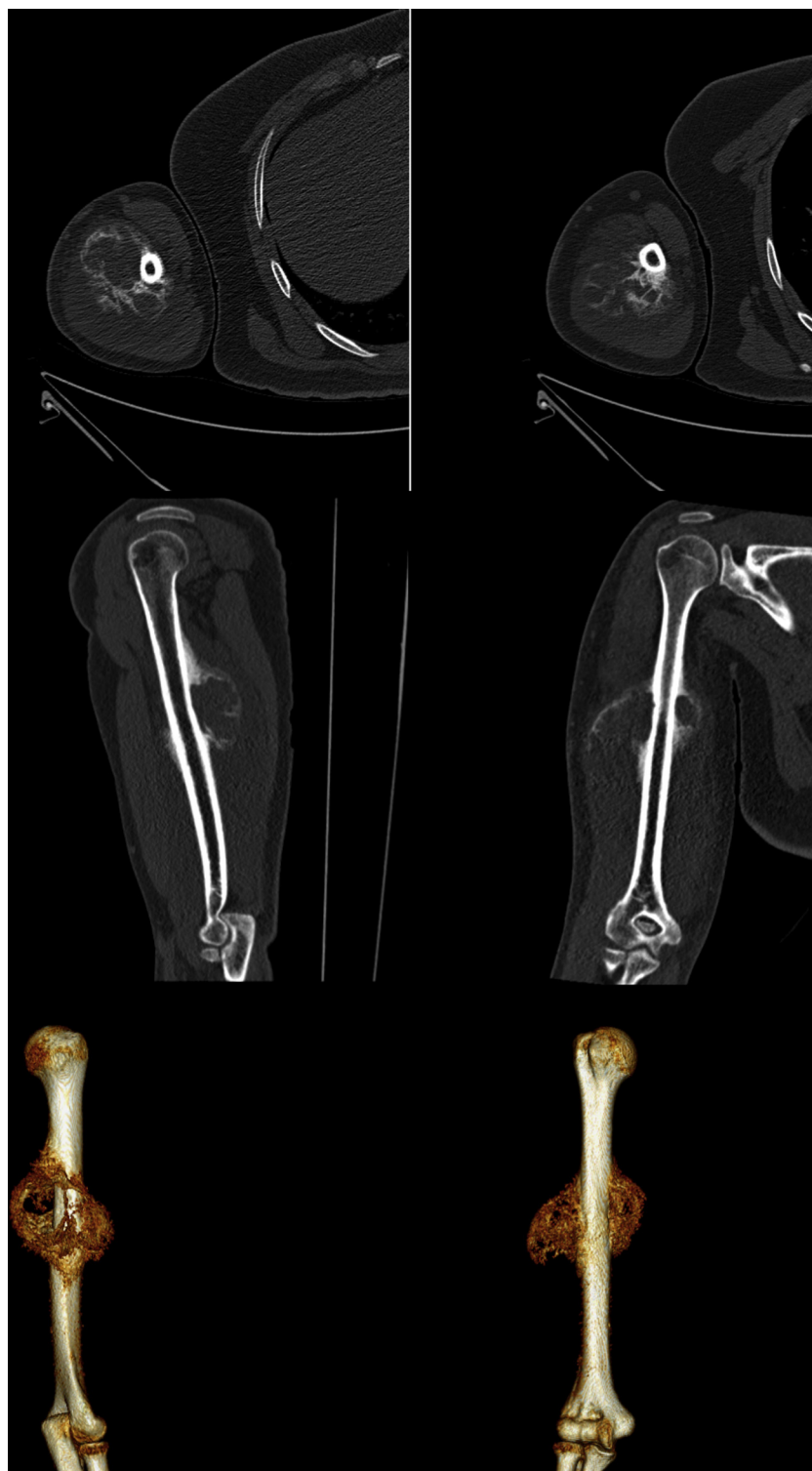

Figura 2 – Aspectos tomográficos.

parosteal do tumor de células gigantes subperiosteais, do hemangioma e do sarcoma osteogênico.

Então, em 1957 Sherman e Soong⁵ classificaram os COA em três tipos: excêntricos, parosteais e centrais. O subtipo

parosteal representa o subtipo menos frequente, com 7% a 9,3% de todos os COAs.^{5,6}

A dor é o sintoma mais prevalente, com duração de semanas a meses.² Radiograficamente apresenta-se como

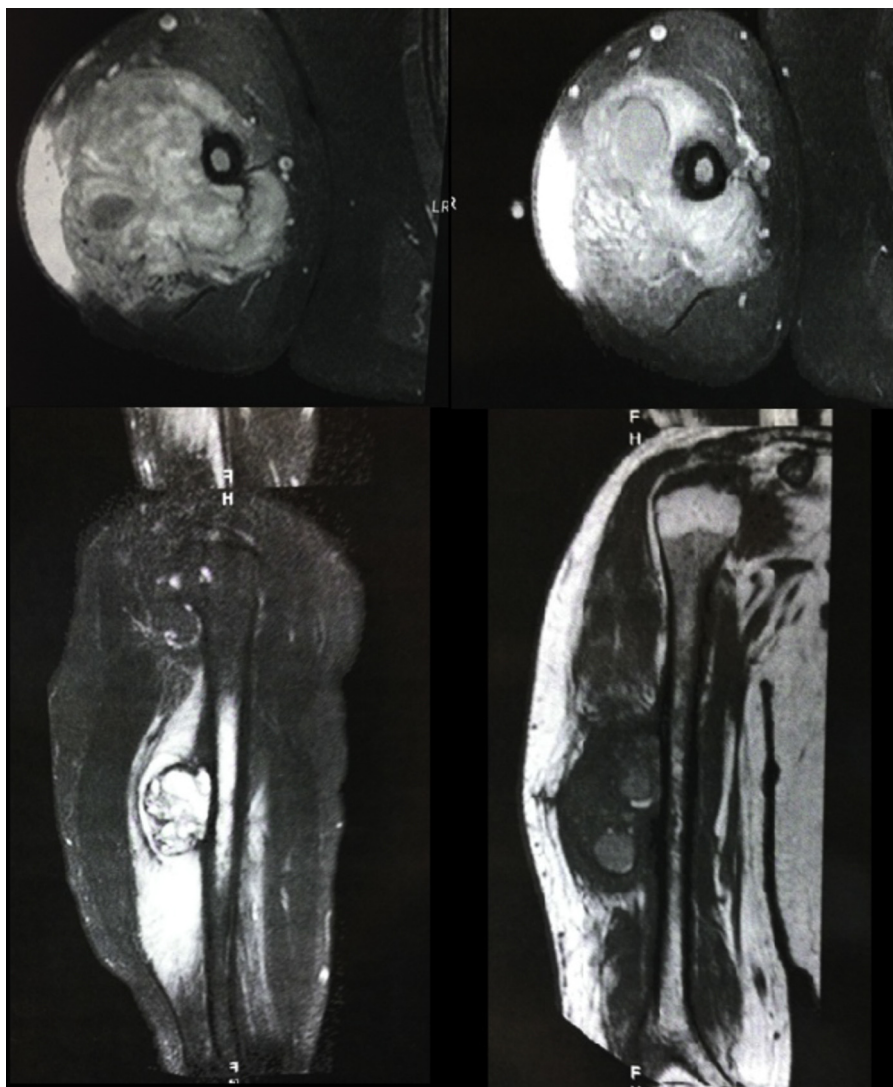


Figura 3 – Ressonância magnética.

lesão única, excêntrica, insuflativa, que atinge o periósteo e tem margens bem definidas.^{2,3} Reação periosteal em casca de cebola e triângulo de Codman podem estar associados.^{2,6}

A tomografia auxilia no diagnóstico diferencial da lesão. Mostra uma densidade líquida e pode evidenciar nitidamente os níveis líquidos.^{2,6} A cintilografia demonstra um aumento na captação na periferia da lesão.² Na ressonância magnética a lesão é bem definida, com contornos lobulados e níveis líquidos.²

A histologia do COA caracteriza-se por lacunas repletas de sangue. Essas lacunas são recobertas com uma camada simples de células indiferenciadas. O tecido sólido perilesional compõe-se de fibrose ricamente vascularizada.² A diferenciação diagnóstica entre o tumor de células gigantes e o osteossarcomateligectásico torna-se complexa em relação ao aspecto anatomopatológico.²

O tratamento, por representar lesão agressiva, é a curetagem, seguida ou não de adjuvantes, como enxertia óssea, aspirado de medula óssea, crioterapia, cimento ósseo, argônio, fenol e calcitonina com corticosteroide intralesional.^{7,10} Em nosso serviço, o corticosteroide associado à calcitonina intralesional é o método de escolha no tratamento desse padrão de lesão. Foram descritos casos de resolução das lesões após episódio de fratura, após a biópsia ou mesmo espontaneamente.^{7,8} A recorrência da lesão está associada a pacientes jovens, cisto ósseo aneurismático prévio, localização periarticular ou justafisária, número reduzido de mitoses e presença de outras fises abertas.⁸

Apresentamos um caso raro de cisto ósseo aneurismático parosteal no qual os achados clínicos, radiológicos e anatomopatológicos, bem como uma equipe multidisciplinar, se fizeram imperativos para a completa elucidação diagnóstica.

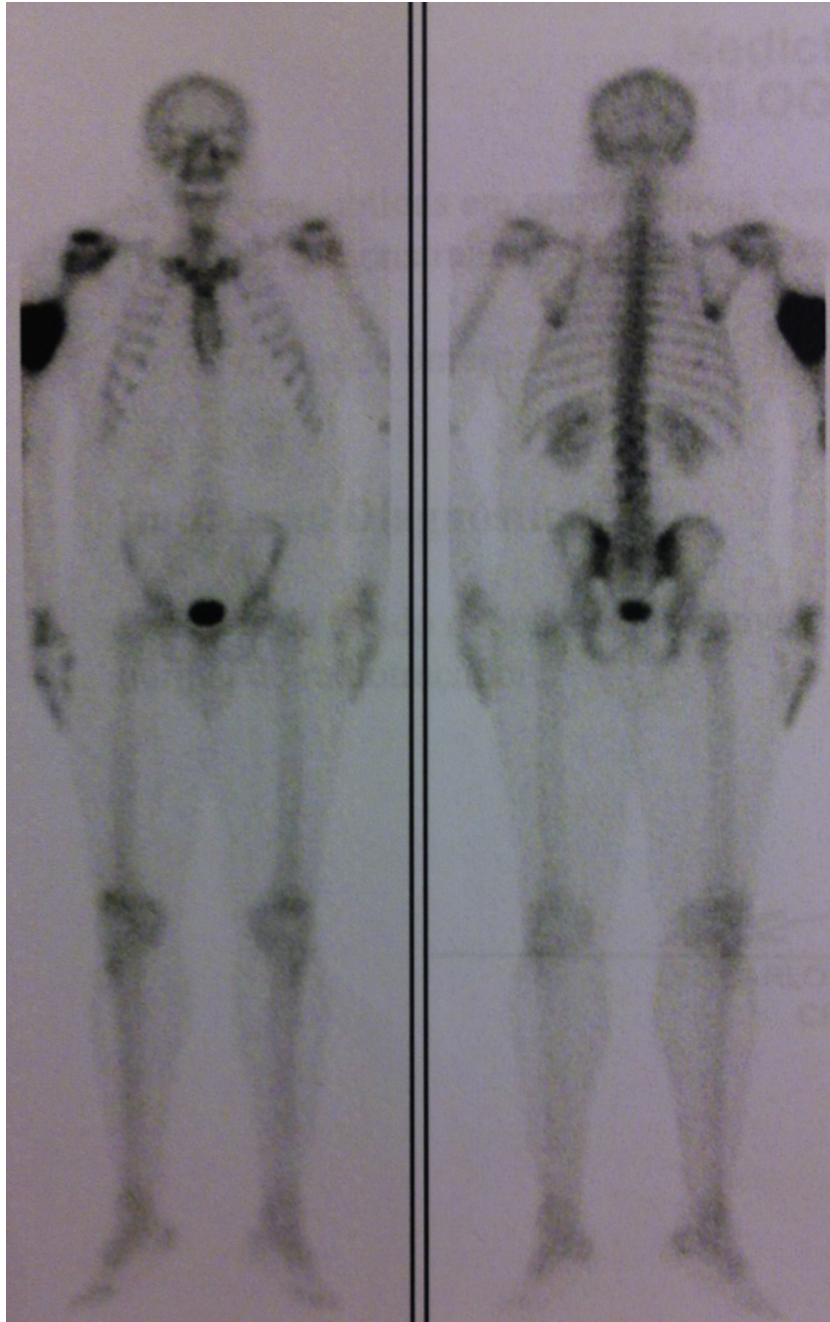


Figura 4 - Cintilografia óssea.

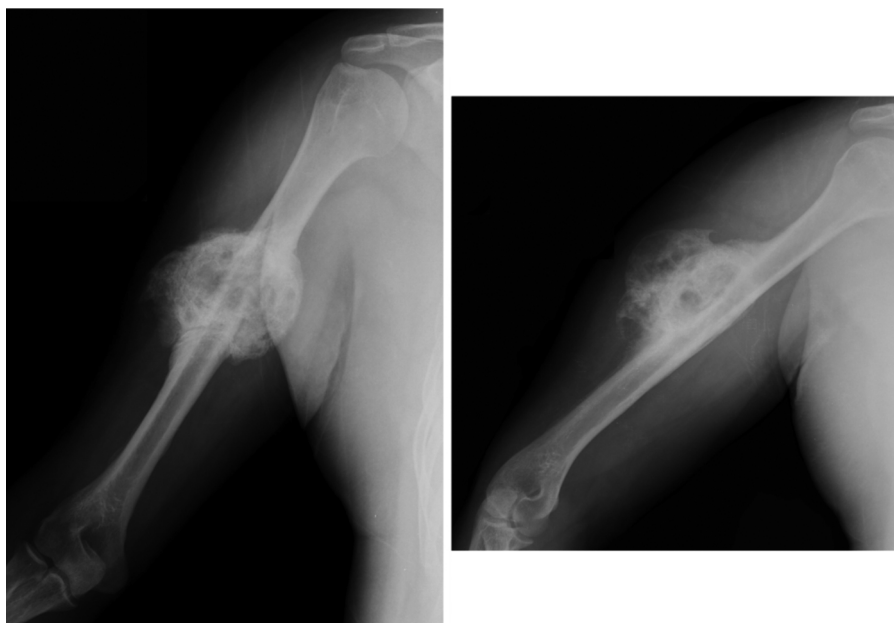

Figura 5 – Radiografias pós-operatórias.

Conflitos de interesse

Os autores declaram não haver conflitos de interesse.

REFERÊNCIAS

1. Jaffe HL, Lichtenstein L. Solitary unicameral bone cyst: with emphasis on the roentgen picture. The pathologic appearance and the pathogenesis. *Archsurg*. 1942;44(6):1004-25.
2. Jesus-Garcia R. Diagnóstico e tratamento de tumores ósseos. 2 ed. Rio de Janeiro: Elsevier; 2013.
3. Pietschmann MF, Oliveira AM, Chou MM, Ihrler S, Niederhagen M, Baur-Melnyk A, et al. Aneurysmal bone cysts of soft tissue represent true neoplasm. A report of two cases. *J Bone Joint Surg Am*. 2011;93(45):1-8.
4. Kobayashi S, Hayakawa K, Takeno K, Baba H, Meir A. Parosteal aneurysmal bone cyst of the humerus with birdcage-like ossification on three-dimensional CT scanning: a case report. *Joint Bone Spine*. 2009;76(6):705-7.
5. Sherman RS, Soong KY. Aneurysmal bone cyst: its roentgen diagnosis. *Radiology*. 1957;68(1):54-64.
6. De Dios AMV, Bond JR, Shives TC, McLeod RA, Unni KK. Aneurysmal bone cyst. A clinicopathologic study of 238 cases. *Cancer*. 1992;69(12):2921-31.
7. Reddy KIA, Sinnaeve F, Gaston CL, Grimer RJ, Carter SR. Aneurysmal bone cysts: do simple treatments work? *Clin Orthop Relat Res*. 2014;472(6):1901-10.
8. Steffner RJ, Liao C, Stacy G, Atanda A, Attar S, Avedian R, et al. Factors associated with recurrence of primary aneurysmal bone cysts: is argon beam coagulation an effective adjuvant treatment? *J Bone Joint Surg Am*. 2011;93(21):e1221-9.
9. Lichtenstein L. Aneurysmal bone cyst: a pathological entity commonly mistaken for giant cell tumor and occasionally for hemangioma and osteosarcoma. *Cancer*. 1950;3(2):279-89.
10. Docquier PL, Dellove C. Treatment of aneurysmal bone cysts by introduction of demineralized bone and autogenous bone marrow. *J Bone Joint Surg Am*. 2005;87(10):2253-8.